

## CASO CLÍNICO

# Paraganglioma vesical: causa rara de hematuria asintomática. Reporte de caso



J.L. Bizueto-Monroy<sup>a,\*</sup>, M.R. Fermín-Contreras<sup>a</sup>, J. Ramírez-Velázquez<sup>a</sup>,  
L.F. Parra-Izaguirre<sup>b</sup> y A. San-Román-Vázquez<sup>b,c</sup>

<sup>a</sup> Servicio de Cirugía General, Hospital Regional de Salamanca, Guanajuato Servicios Médicos de Petróleos Mexicanos, Salamanca, Guanajuato, México

<sup>b</sup> Servicio de Urología, Hospital Regional de Salamanca, Guanajuato Servicios Médicos de Petróleos Mexicanos, Salamanca, Guanajuato, México

<sup>c</sup> Hospital Regional de Salamanca, Guanajuato Servicios Médicos de Petróleos Mexicanos, Salamanca, Guanajuato, México

Recibido el 23 de diciembre de 2015; aceptado el 31 de mayo de 2016

Disponible en Internet el 9 de julio de 2016

### PALABRAS CLAVE

Paraganglioma;  
Hematuria;  
Feocromocitoma

**Resumen** Los paragangliomas vesicales son tumores secretores de catecolaminas derivados de las células cromafines del sistema nervioso simpático. Los síntomas más comunes son hematuria e hipertensión paroxística. Describimos el caso de un paciente varón de 67 años de edad con paraganglioma vesical con hematuria sin sintomatología asociada que fue resecado sin complicaciones hemodinámicas.

© 2016 Sociedad Mexicana de Urología. Publicado por Masson Doyma México S.A. Este es un artículo Open Access bajo la licencia CC BY-NC-ND (<http://creativecommons.org/licenses/by-nc-nd/4.0/>).

### KEYWORDS

Paraganglioma;  
Hematuria;  
Pheochromocytoma

**Paraganglioma of the urinary bladder: A rare cause of asymptomatic hematuria. A case report**

**Abstract** Paragangliomas of the urinary bladder are catecholamine-secreting tumors derived from chromaffin cells of the sympathetic nervous system. The most common symptoms are hematuria and paroxysmal hypertension. We describe herein a 67-year-old man that had bladder paraganglioma with hematuria and no associated symptomatology. The tumor was resected with no hemodynamic complications.

© 2016 Sociedad Mexicana de Urología. Published by Masson Doyma México S.A. This is an open access article under the CC BY-NC-ND license (<http://creativecommons.org/licenses/by-nc-nd/4.0/>).

\* Autor para correspondencia: Boulevard Perdigón 1704-A, Fraccionamiento Jardines de los Naranjos, León, Guanajuato, México, código postal 37210. Teléfono: 04455 4640 1888.

Correo electrónico: [bizueto@icloud.com](mailto:bizueto@icloud.com) (J.L. Bizueto-Monroy).

## Introducción

Los feocromocitomas son neoplasias derivadas de tejido cromafín del ectodermo; hasta el 70% aproximadamente se ubican a nivel suprarrenal, el resto posee una ubicación extraadrenal, conocidos como paragangliomas con una ubicación predominante en el retroperitoneo, aunque se pueden ubicar en la vejiga alrededor del 6% donde representan el 0.06% de los tumores vesicales y hasta el 1% de las tumoraciones secretoras de catecolaminas<sup>1,2</sup>.

La sintomatología es amplia pero comúnmente se puede presentar hematuria e hipertensión paroxística durante la micción hasta 83% de los casos, el diagnóstico más preciso es demostrando la presencia de metanefrina con sensibilidad y especificidad superior al 97%, sin embargo, ante casos atípicos el diagnóstico definitivo es el histopatológico<sup>1</sup>.

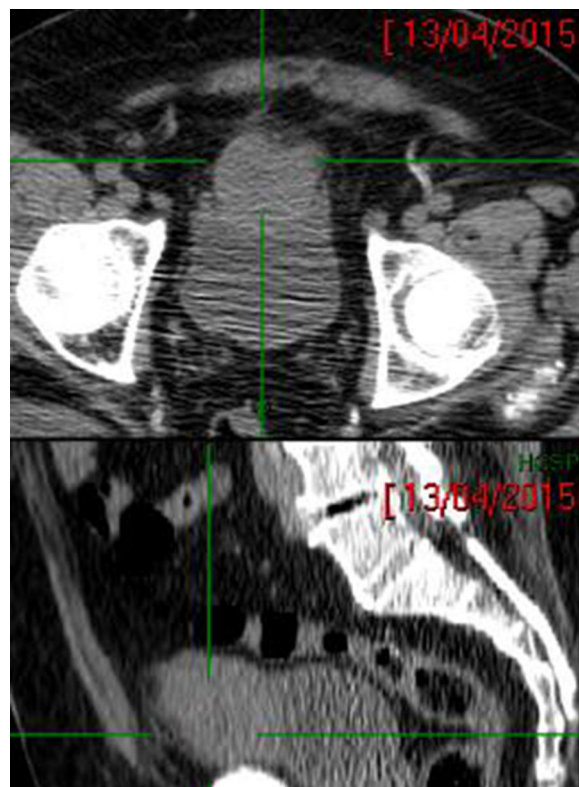
## Presentación del caso

Varón de 67 años con antecedentes de importancia diabetes mellitus tipo 2, hipertensión arterial sistémica en control con antagonista de los receptores de angiotensina II, valorado en el Servicio de Urología por presentar en 3 ocasiones hematuria macroscópica al final de la micción. Niega palpitations, diaforesis así como descontrol hipertensivo durante dichos eventos.

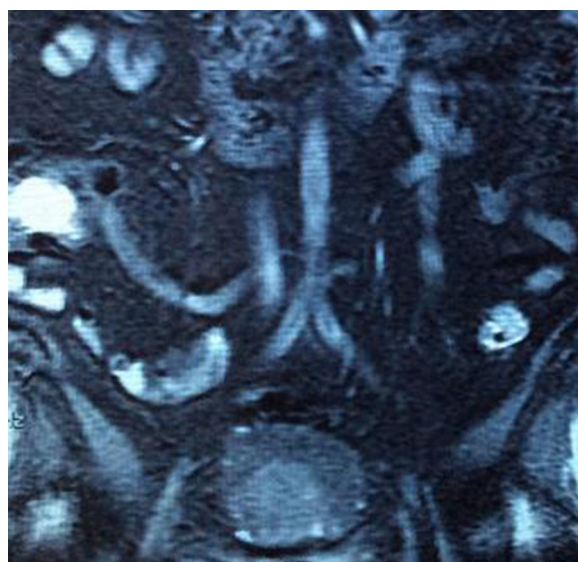
En la exploración física presenta tumoración en hipogastrio palpable de aproximadamente 5 cm de diámetro, móvil, no dolorosa, sin presencia de adenomegalias, tensión arterial en reposo de 125/74 mmHg, examen general de orina en parámetros normales, resto de análisis de laboratorio sin alteraciones.

Ante la sospecha de adenocarcinoma vesical se realiza tomografía computarizada simple con evidencia de tumoración vesical en la cara superior con densidad sólida (fig. 1) de aproximadamente 4 cm de diámetro dependiente de techo vesical de la cual. Se realiza biopsia guiada por ultrasonido con signos vitales normales durante procedimiento sin presentar complicaciones. Posteriormente, anatomía patológica reporta inmunohistoquímica correspondiente a paraganglioma, con los siguientes marcadores negativos: CK-7, CK-20, APS, CD-1; y positivos para cromogranina y PS-100.

Se decide hospitalización para complementación diagnóstica con toma urinaria de 24h con elevación de norepinefrina y dopamina. La resonancia magnética muestra una lesión sólida con componente hipervascular situada en la línea media a la altura del domo vesical ( $5.3 \times 4.6 \times 7.3$  cm) que refuerza con contraste, sin datos de infiltración a la pared vesical ni linfadenopatía regional ni de posibles metástasis (figs. 2 y 3), así como programación de evento quirúrgico previo bloqueo alfaadrenérgico durante 7 días. Se realiza abordaje suprapúbico preperitoneal con infusión transquirúrgica de dinitrato de isosorbide, con lo cual se mantiene una tensión arterial media de 75 mmHg. Se realiza la resección completa de la tumoración de aproximadamente  $4 \times 4 \times 3$  cm en la cara superior de la vejiga con reporte definitivo de paraganglioma entre la submucosa e invasión de la capa muscular sin traspasarla, con serosa y tejido adiposo adyacente libre de tumor, así como



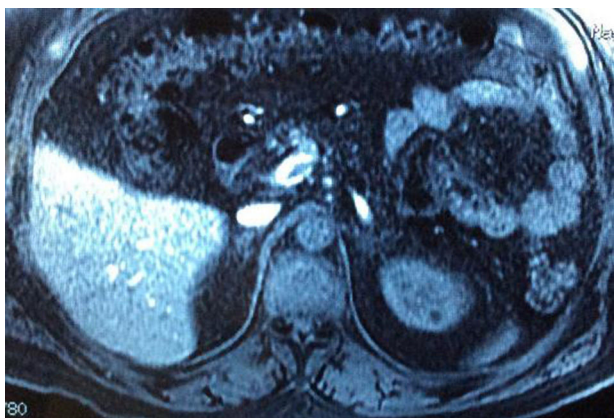**Figura 1** Tomografía computarizada con tumoración en la pared superior de la vejiga hiperdensa, bien delimitada.



**Figura 2** Resonancia magnética con tumoración vesical hiperintensa de aproximadamente 5 cm de diámetro.

paredes laterales, sin identificar permeación vascular ni invasión perineural.

El paciente cursa asintomático en el periodo posquirúrgico, con registros de cifras tensionales y de frecuencia cardíaca en límites normales, con manejo médico a base de antagonista de angiotensina II, sin eventualidades, por lo que se decide egreso con seguimiento en consulta externa. Actualmente está con función y continencia urinaria conservada sin presencia de sintomatología adrenérgica.



**Figura 3** Resonancia magnética sin evidencia de tumoración en ambas suprarrenales, ni metástasis a distancia.

## Discusión

Los paragangliomas abdominales pueden localizarse principalmente en el órgano de Zuckerkandl, el páncreas o sitios como paraaórtico y retroperitoneales<sup>3</sup>; a nivel vesical son entidades poco comunes que representan hasta el 0.06% de las tumoraciones vesicales y solo el 1% de las neoplasias productoras de catecolaminas. Se desarrollan a partir de las células cromafines del músculo detrusor, siendo en la mayoría de los casos de aparición esporádica, aunque también relacionados a síndromes genéticos familiares como Von Hippel-Lindau, MEN 2A, MEN 2B o neurofibromatosis tipo 1<sup>2-4</sup>.

La presentación más frecuente es en el género masculino, de la segunda a la cuarta década de la vida, acompañándose de cefalea, palpitaciones y diaforesis tanto de forma espontánea como relacionada con la micción; este último síntoma puede presentarse únicamente en el 50% de los casos. Un tercio de los pacientes con esta entidad se vuelve un reto diagnóstico por manifestaciones clínicas poco usuales o inespecíficas que se han asociado con la ausencia de actividad hormonal, las dimensiones del tumor o con eventos breves de secreción aminérgica secundaria a la distensión o contracción vesical durante la micción; sin embargo, no se han demostrado ni establecido dichos parámetros y, por tanto, estudios negativos de catecolaminas en orina no descartan esta enfermedad<sup>1,5,6</sup>. En nuestro caso reportado la sospecha clínica inicial fue de carcinoma vesical por la presencia de hematuria sin relación con sintomatología adrenérgica, además de no formar parte de las principales causas de esta sintomatología, sin considerar además que hasta un 60% de los paragangliomas vesicales se presentan de dicha forma<sup>2,7</sup>. Existe, finalmente, un porcentaje variable (del 10 al 30%) que puede ser diagnosticado de manera incidental por imagen<sup>3</sup> y que representaría también un mayor reto.

El abordaje diagnóstico ante la sospecha se basa primeramente en la demostración de metabolitos de catecolaminas en recogida de orina en 24 h como normetanefrina y metanefrina, que poseen hasta un 98% tanto de sensibilidad como de especificidad<sup>1,3</sup>; en nuestro caso se reportó dopamina y norepinefrina, que a pesar de poseer una vida media mucho más corta, mostraron una elevación significativa.

Procedimientos diagnósticos como la toma de biopsias deben evitarse ante la sospecha de estos tumores ya que

podrían tener consecuencias fatales, como crisis hipertensivas de difícil control; en el caso que reportamos durante la toma de biopsia guiada por imagen no se presentaron complicaciones hemodinámicas. Por lo anterior, los estudios de imagen son de gran importancia, pues se ha demostrado una sensibilidad del 94% para tumoraciones suprarrenales y de hasta un 82% para las de localización extraadrenal. Por otra parte, la resonancia magnética ha mostrado mayor sensibilidad por su capacidad de resolución y de discriminación en diagnósticos diferenciales como el carcinoma vesical, el cual se presenta como tumoraciones hipointensas y múltiples a diferencia del paraganglioma, que lo hace con mayor intensidad y una tumoración única en el techo vesical<sup>1,6</sup>.

El abordaje multidisciplinario por Endocrinología, Cardiología y Anestesiología se enfoca en la administración perioperatoria de bloqueadores alfa y betaadrenérgicos no selectivos y de canales de calcio en un lapso de entre 7 y 14 días, con una reducción de la mortalidad del 60% hasta un 6% previa a la resección quirúrgica que hasta el momento ha demostrado el mejor efecto terapéutico y modificador de la enfermedad<sup>3,5,8,9</sup>. El manejo de nuestro paciente se basó en un bloqueo alfaadrenérgico durante 7 días, así como en un precursor de óxido nítrico durante la cirugía sin presentar inestabilidad hemodinámica durante la resección y hasta su egreso hospitalario.

El pronóstico se basa en los criterios de benignidad y malignidad, pues a pesar de tener registrada una recurrencia hasta 41 años después del manejo quirúrgico<sup>5</sup>, aún no se encuentran definidas adecuadamente estas características, por lo que la evidencia de metástasis local y a distancia ha sido la única capaz de orientar, pues se estima una supervivencia menor del 50% a los 5 años en estos casos<sup>2</sup>. Otros marcadores séricos, como la cromogranina A en asociación con otros factores como el tamaño de la tumoración o niveles elevados de catecolaminas, continúan en estudio para un mejor pronóstico<sup>3</sup>. La ausencia de invasión perineural y vascular en nuestro reporte de caso apoya el comportamiento benigno, aunque no es confiable del todo ya que posee una cromogranina positiva; se recomienda finalmente control anual con catecolaminas urinarias para vigilancia y seguimiento<sup>10</sup>.

## Conclusiones

Los paragangliomas vesicales son tumoraciones raras que a pesar de tener un pronóstico favorable pueden presentar múltiples complicaciones, tanto desde su abordaje diagnóstico como en su manejo perioperatorio, de no contar con las valoraciones multidisciplinarias pertinentes.

Es de gran importancia el conocimiento de este tipo de entidad para el reconocimiento oportuno y procurar una mejor toma de decisiones, manejo y pronóstico en pacientes que presenten sintomatología poco habitual.

## Responsabilidades éticas

**Protección de personas y animales.** Los autores declaran que para esta investigación no se han realizado experimentos en seres humanos ni en animales.

**Confidencialidad de los datos.** Los autores declaran que en este artículo no aparecen datos de pacientes.

**Derecho a la privacidad y consentimiento informado.** Los autores declaran que en este artículo no aparecen datos de pacientes.

### Financiación

Los autores no recibieron ningún patrocinio para llevar a cabo este artículo.

### Conflicto de intereses

Los autores declaran no tener ningún conflicto de interés.

### Bibliografía

1. Wang H, Ye H, Guo A, et al. Bladder paraganglioma in adults: MR appearance in four patients. *Eur J Radiol.* 2011;80:e217–20.
2. Tsai CC, Wu WJ, Chueh KS, et al. Paraganglioma of the urinary bladder first presented by bladder bloody tamponade: Two case reports and review of the literatures. *Kaohsiung J Med Sci.* 2011;27:108–13.
3. Renard J, Clerici T, Licker M, et al. Pheochromocytoma and abdominal paraganglioma. *J Visc Surg.* 2011;148:e409–16.
4. Gómez R, López A, Delgado P, et al. Paraganglioma abdominal. Ecoendoscopia como nueva herramienta diagnóstica. *Gastroenterol Hepatol.* 2014;8:498–500.
5. Elder E, Skog AL, Höög A, et al. The management of benign and malignant pheochromocytoma and abdominal paraganglioma. *Eur J Surg Oncol.* 2002;29:278–83.
6. Li Y, Guo A, Tang J, et al. Evaluation of sonographic features for patients with urinary bladder paraganglioma: A comparison with patients with urothelial carcinoma. *Ultrasound Med Biol.* 2014;40:478–84.
7. Kazi S, Benz R. Work-up of hematuria. *Prim Care.* 2014;41:737–48.
8. Chung P, Chan A, Wong K, et al. Paraganglioma in a teenage boy – A role for aggressive surgery. *J Ped Surg Case Reports.* 2014;2:141–4.
9. Miñana A, Parra M, Carbonell J, et al. Paraganglioma review: A clinical case. *Curr Anaesth Crit Care.* 2014;4:159–64.
10. Halefoglu A, Miroglu C, Uysal V, et al. Malignant paraganglioma of the urinary bladder. *Eur J Radiol Extra.* 2006;58:53–8.