



Revista Mexicana de UROLOGIA

ÓRGANO OFICIAL DE DIFUSIÓN DE LA SOCIEDAD MEXICANA DE UROLOGÍA

www.elsevier.es/uromx



CASO CLÍNICO

Resección laparoscópica de pólipo fibroepitelial ureteral. Reporte de caso del Hospital General de México «Dr. Eduardo Liceaga»



A. Cumming, V.E. Corona Montes, J. Monjaras Guerra, J. Rodríguez Robles y J.E. Rosas Nava*

Servicio de Urología, Hospital General de México, Ciudad de México, D.F., México

Recibido el 9 de mayo de 2016; aceptado el 15 de junio de 2016

Disponible en Internet el 19 de agosto de 2016

PALABRAS CLAVE

Pólipo fibroepitelial;
Laparoscopia;
Tumor ureteral

Resumen

Introducción: La incidencia de tumores primarios de uréter es <1%, los pólipos fibroepiteliales corresponden al 20%. Relacionado a inflamación crónica, daño o estimulación crónica. Asintomáticos, pueden causar uropatía obstructiva o hematuria.

Objetivo: Presentación de un caso de pólipo fibroepitelial, manejado por vía laparoscópica en el Hospital General de México «Dr. Eduardo Liceaga».

Material y método: Mujer de 46 años con dolor en fosa renal derecha, opresivo, de moderada intensidad, irradiado hacia fosa ilíaca, de 4 años de evolución. Con disuria y hematuria total intermitentes, sin coágulos. En tomografía ectasia piélica leve derecha, defecto de llenado en tercio inferior de uréter. Revisión endoscópica encontrando lesión ureteral con base pediculada a 8 cm del meato ureteral derecho. Reporte de patología resultó pólipo fibroepitelial. Se realiza resección del pólipo vía laparoscopia, anastomosis término-terminal y colocación de CUDJ.

Resultados: Presentación del caso del paciente con pólipo fibroepitelial tratado mediante laparoscopia.

Discusión: Son pocos los casos que han sido manejados por vía laparoscópica, Jin Xun-Bo et al. reporta un caso en 2011 con resolución de un pólipo fibroepitelial ureteral de manera laparoscópica. En 2009, M.A. Childs reportó una serie de casos entre 1945-2008 en la Clínica Mayo, la cual identificaron 27 casos de pólipo fibroepitelial ureteral.

Conclusión: La vía laparoscópica ofrece un adecuado abordaje para la resección del pólipo fibroepitelial de uréter.

© 2016 Sociedad Mexicana de Urología. Publicado por Masson Doyma México S.A. Este es un artículo Open Access bajo la licencia CC BY-NC-ND (<http://creativecommons.org/licenses/by-nc-nd/4.0/>).

* Autor para correspondencia. Dr. Balmis 148 Col. Doctores, Delg. Cuauhtémoc C.P. 06726 Ciudad de México, México.
Correo electrónico: emmanuelrosasnava@yahoo.com.mx (J.E. Rosas Nava).

KEYWORDS

Fibroepithelial polyp;
Laparoscopy;
Ureteral tumor

Laparoscopic resection of a ureteral fibroepithelial polyp: A case report from the *Hospital General de México «Dr. Eduardo Liceaga»*

Abstract

Introduction: The incidence of primary tumors of the ureter is <1% and fibroepithelial polyps make up 20% of them. These polyps are related to chronic inflammation, chronic damage, or chronic stimulation. They are asymptomatic and can cause obstructive uropathy or hematuria.

Aim: To present a case of fibroepithelial polyp managed laparoscopically at the *Hospital General de México «Dr. Eduardo Liceaga»*.

Materials and methods: A 46-year-old woman had oppressive pain of moderate intensity in the right renal fossa irradiating to the iliac fossa of 4-year progression. She presented with dysuria and intermittent total hematuria with no clots. A tomography scan revealed mild right pelvic ectasia and a filling defect at the lower third of the ureter. Endoscopic revision found a ureteral lesion with a pedunculated base 8 cm from the right ureteral meatus. The pathology report stated fibroepithelial polyp. The polyp was laparoscopically resected, end-to-end anastomosis was performed, and a double-J ureteral stent was placed.

Results: The case of a patient that underwent laparoscopic treatment of a fibroepithelial polyp is presented.

Discussion: Few cases of fibroepithelial polyp have been treated laparoscopically. In 2011 Jin Xun-Bo et al. reported on a case of laparoscopic resolution of a ureteral fibroepithelial polyp and in 2009 M.A. Childs conducted a review of their clinical database at the Mayo Clinic within the time frame of 1945-2008 in which 27 cases of ureteral fibroepithelial polyp were identified.

Conclusion: Laparoscopy offers a satisfactory approach for resection of ureteral fibroepithelial polyps.

© 2016 Sociedad Mexicana de Urología. Published by Masson Doyma México S.A. This is an open access article under the CC BY-NC-ND license (<http://creativecommons.org/licenses/by-nc-nd/4.0/>).

Introducción

El pólipo fibroepitelial es una entidad rara de los tumores benignos no epiteliales de origen mesodérmico, el cual deriva de tejido mesenquimatoso¹. La incidencia de tumores primarios de uréter es < 1% en cuanto a los tumores del aparato genitourinario. Dentro de los tumores de uréter, los pólipos fibroepiteliales corresponden al 20%². Se encuentran principalmente en uréter izquierdo, y predomina en el sexo masculino. La presencia de pólipos ureterales sincrónico bilaterales ha sido reportado únicamente en 9 pacientes³. Se cree que factores relacionados con la inflamación crónica, el daño crónico o la estimulación crónica, pudieran jugar un papel en el desarrollo de estos tumores. Generalmente los pólipos no se acompañan de ningún síntoma, pero pueden causar uropatía obstructiva, dolor en fosa renal o hematuria⁴.

Existen pocos casos de pólipos gigantes, los cuales son manejados de manera laparoscópica debido a la dificultad de realizar un tratamiento de forma endoscópica y el riesgo de recurrencia.

Objetivo

Presentar el manejo laparoscópico del pólipo fibroepitelial gigante de uréter.

Reporte de caso

Paciente mujer de 46 años de edad quien acude por dolor en fosa renal derecha de tipo opresivo, de moderada intensidad, irradiado hacia fosa ilíaca derecha, de 4 años de evolución. Acompañado de disuria y hematuria total intermitentes, sin coágulos en el último año. A la exploración física presenta signo de Giordano derecho positivo (++) , resto sin alteraciones. Se realiza tomografía simple y contrastada de abdomen y pelvis, la cual muestra ectasia piélica leve derecha, así como imagen hipodensa en tercio inferior de uréter derecho, la cual condiciona defecto de llenado (fig. 1). Se realiza ureteroscopia semirrígida encontrando lesión ureteral con base pediculada a 8 cm del meato ureteral derecho, a la cual se le realiza biopsia, con reporte de enfermedad compatible con urotelio, sin alteraciones correspondiente a pólipo fibroepitelial. Realizándose resección del pólipo vía laparoscópica (figs. 2 y 3), con anastomosis término-terminal y colocación del catéter ureteral doble J (fig. 4). Presenta adecuada evolución, y egresa sin complicaciones; retirando el catéter doble J a las 6 semanas. Se realiza pielografía ascendente de control a las 12 semanas (fig. 5).

Discusión

Los pólipos fibroepiteliales son los tumores benignos más comunes del uréter. Aproximadamente el 62% de los

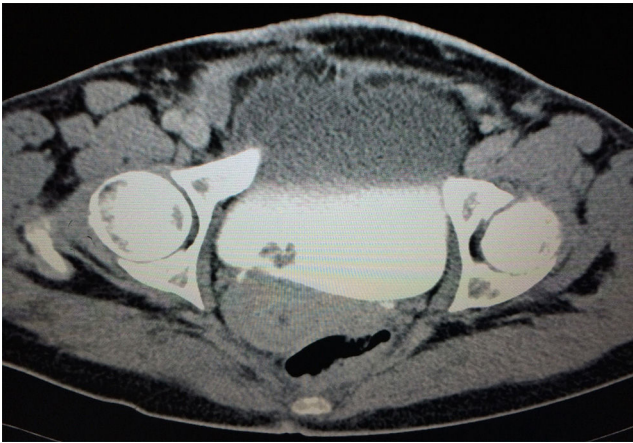


Figura 1 TC de abdomen y pelvis.

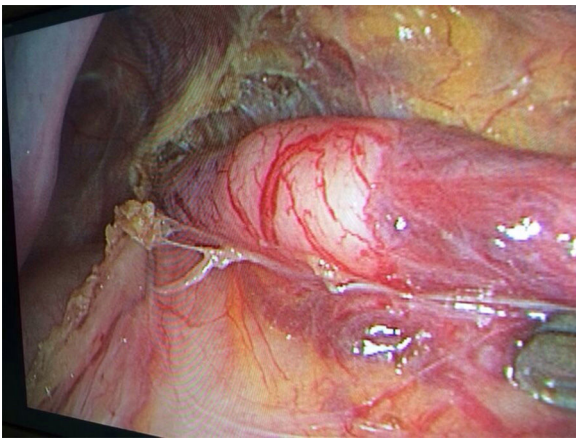


Figura 2 Abordaje laparoscópico.

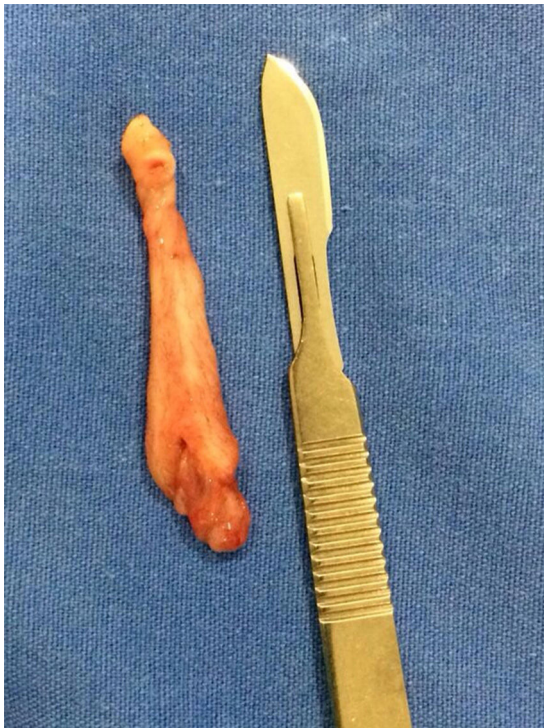

Figura 3 Pólipo fibroepitelial.

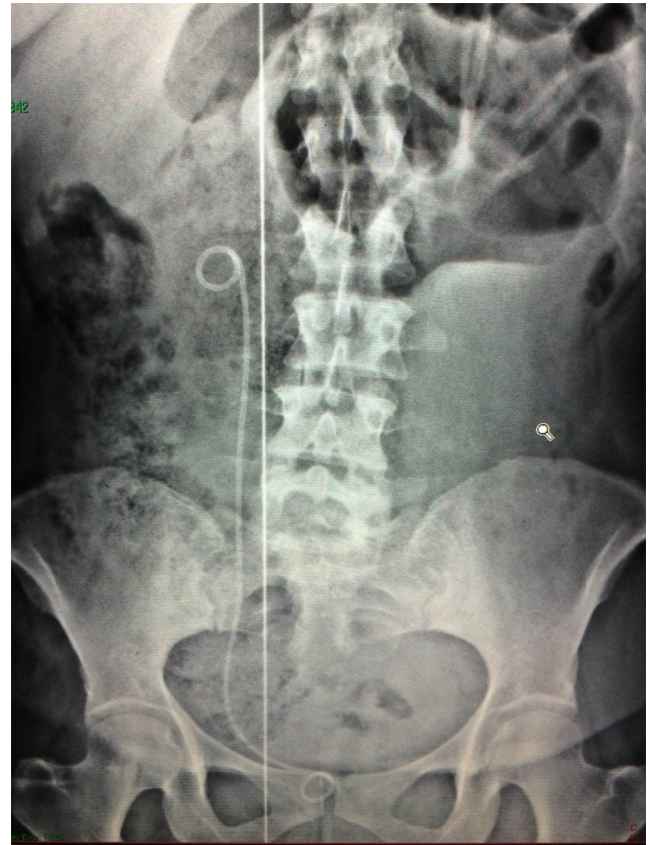


Figura 4 Placa simple de abdomen de control.

pólipos ureterales se generan en la unión ureteropiélica y en el tercio superior del uréter, la mayoría son menores a 5 cm. Los síntomas más comunes son hematuria y dolor a nivel de fosa renal o abdominal. En urografía excretora o pielografía retrograda, los pólipos fibroepiteliales aparecen generalmente como estructuras únicas, de forma alargada con presencia de defectos de llenado a través del uréter, asociado o no con hidronefrosis. A pesar de los estudios de imagen, se realiza estudio endoscópico para valorar las características del mismo, y valorar benignidad de la lesión. La resección de un pólipo fibroepitelial se ha realizado de forma histórica con cirugía abierta. Se ha utilizado la ureteroscopia con resección de los mismos con láser Holmium⁵. Son pocos los casos que han sido manejados por vía laparoscópica para resección de pólipo fibroepitelial. Jin Xun-Bo et al. reportan un caso en 2011 con resolución de un pólipo fibroepitelial ureteral de manera laparoscópica, el cual presentaba así mismo intususcepción⁶. En 2009, M.A. Childs reportó una serie de casos entre 1945-2008 de la Clínica Mayo, la cual identificaron 27 casos, los cuales fueron tratados de manera endoscópica y con procedimiento de cirugía abierta⁷. Se recomienda el uso de técnica endoscópica en lesiones múltiples y pequeñas, reservando técnicas laparoscópicas para tumores largos y de mayor tamaño. La vía endoscópica es la vía de elección para la resección del pólipo fibroepitelial siempre y cuando tenga una base pequeña identificable. Son 3 los casos que han sido manejados por vía laparoscópica para resección del pólipo fibroepitelial ureteral, con adecuados resultados.

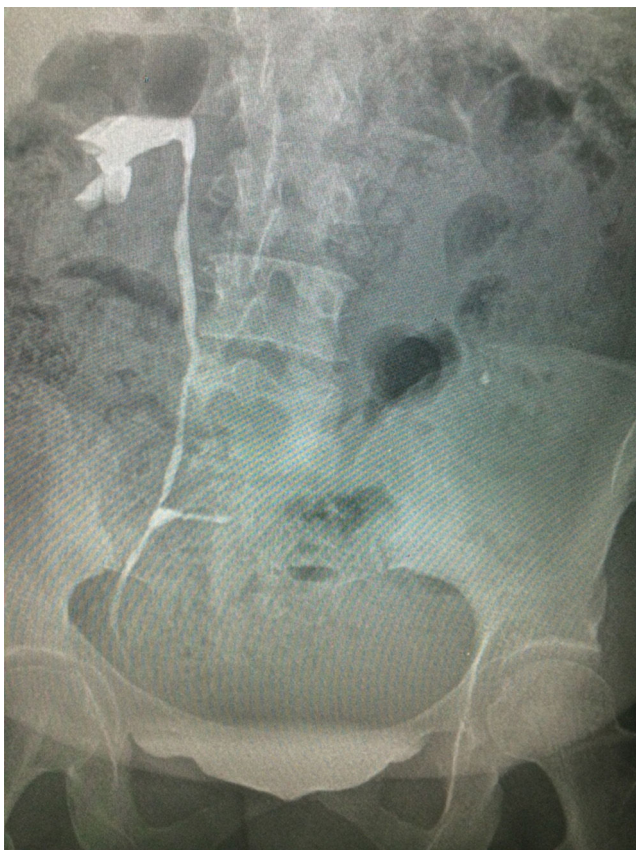

Figura 5 Pielografía ascendente.

Conclusión

La vía endoscópica es la vía de elección para la resección del pólipo fibroepitelial, siempre y cuando tenga una base pequeña identificable.

Sin embargo, la vía laparoscópica ofrece un adecuado abordaje para la resección del pólipo fibroepitelial gigante (mayor de 5 cm), del tercio inferior del uréter y sin base pediculada.

Nuestro caso clínico aporta una alternativa reproducible de tratamiento para los fibroepiteliomas de manera laparoscópica.

Responsabilidades éticas

Protección de personas y animales. Los autores declaran que para esta investigación no se han realizado experimentos en seres humanos ni en animales.

Confidencialidad de los datos. Los autores declaran que han seguido los protocolos de su centro de trabajo sobre la publicación de datos de pacientes.

Derecho a la privacidad y consentimiento informado. Los autores han obtenido el consentimiento informado de los pacientes y/o sujetos referidos en el artículo. Este documento obra en poder del autor de correspondencia.

Financiación

No se recibió patrocinio de ningún tipo para llevar a cabo este artículo.

Conflicto de intereses

Los autores declaran no tener ningún conflicto de intereses.

Bibliografía

1. Ludwig DJ, Buddingh KT, Kums JJ, et al. Treatment and outcome of fibroepithelial ureteral polyps: A systematic literature review. *Can Urol Assoc J.* 2015;9(9-10):E631-7.
2. Klézl P, Stanc O, Richterova R, et al. Benign fibroepithelial polyp of the ureter. *Cent Eur J Urol.* 2013;66:168-71.
3. Dai LN, Lin CX, Xia LG, et al. Retroperitoneal laparoscopy management for ureteral fibroepithelial polyps causing hydronephrosis in children: A report of five cases. *J Pediatr Urol.* 2015;11:257.e1-5.
4. Bolton D, Stoller ML, Irby P III. Fibroepithelial ureteral polyps and urolithiasis. *Urology.* 1994;44:582-7.
5. Kijvikai K, Maynes LJ, Herrell SD. Laparoscopic management of large ureteral fibroepithelial polyp. *Urology.* 2007;70:373.e4-7.
6. Jin XB, Meng HL, Zhang YD, et al. Laparoscopic treatment of a massive fibroepithelial polyp accompanied by ureteral intussusception. *Chin Med J.* 2011;124:3436-9.
7. Childs MA, Umbreit EC, Krambeck AE, et al. Fibroepithelial polyps of the ureter: A single-institutional experience. *J Endourol.* 2009;23:1415-9.