

ARTÍCULO ORIGINAL

Baja morbilidad en niños operados de nefrectomía con técnica laparoscópica transperitoneal de 3 puertos



M.A. Riquelme-Heras^a, R.A. Elizondo-Sáenz^b, G.E. Aguirre-Garza^{a,*}
y J.J. Monterrubio-Rodríguez^a

^a Hospital Christus Muguerza Alta Especialidad, Universidad de Monterrey, Monterrey, Nuevo León, México

^b Texas Children's Hospital, Houston, Texas, Estados Unidos

Recibido el 7 de enero de 2016; aceptado el 27 de junio de 2016

Disponible en Internet el 30 de julio de 2016

PALABRAS CLAVE

Nefrectomía;
Laparoscopia;
Pediatria;
Morbilidad

Resumen

Antecedentes: Aunque la nefrectomía laparoscópica actualmente se considera el estándar de oro en la cirugía renal del adulto, aún existe controversia de su papel en la población pediátrica. La nefrectomía laparoscópica ha demostrado ser un procedimiento efectivo y seguro comparado con el abordaje abierto.

Objetivo: Presentar una serie de casos de pacientes pediátricos con diversas enfermedades renales, tratados con nefrectomía laparoscópica transperitoneal.

Materiales y métodos: Incluye 22 pacientes pediátricos sometidos a nefrectomía laparoscópica transperitoneal. Todos los casos se realizaron vía laparoscópica con abordaje transperitoneal usando 3 puertos.

Resultados: Todos los riñones se removieron satisfactoriamente. El promedio de tiempo operatorio fue de 142 min. En 21 de los 22 casos no hubo complicaciones que requirieran conversión a cirugía abierta. Se inició dieta y deambulación el mismo día de la cirugía en todos los pacientes y se dio de alta a 20 de los 21 pacientes sin conversión a los 2 días postoperatorios.

Conclusiones: En nuestra serie de casos reportamos el abordaje transperitoneal laparoscópico para nefrectomía usando una técnica con 3 puertos que puede ser usada con seguridad en la población pediátrica con los mismos resultados y seguridad que otros procedimientos laparoscópicos. Es una excelente alternativa a la cirugía abierta tradicional y debe ser considerada para disminuir el riesgo quirúrgico.

© 2016 Sociedad Mexicana de Urología. Publicado por Masson Doyma México S.A. Este es un artículo Open Access bajo la licencia CC BY-NC-ND (<http://creativecommons.org/licenses/by-nc-nd/4.0/>).

* Autor para correspondencia. Av. Hidalgo, número 2525 Pte, Colonia Obispaño, Código Postal 64060, Monterrey, Nuevo León, México. Teléfono: (52) 044 81 15 79 9394.

Correo electrónico: dr.aguirre.ge@gmail.com (G.E. Aguirre-Garza).

KEYWORDS

Nephrectomy;
Laparoscopy;
Pediatrics;
Morbidity

Low morbidity in children that underwent nephrectomy with the 3-port transperitoneal laparoscopic technique**Abstract**

Background: Even though laparoscopic nephrectomy is considered the gold standard in renal surgery in the adult, its role in the pediatric population is still a subject of debate. Laparoscopic nephrectomy has been shown to be a safe and effective procedure, compared with the open approach.

Aim: To present a case series of pediatric patients with different renal pathologies treated through transperitoneal laparoscopic nephrectomy.

Material and methods: Twenty-two pediatric patients that underwent transperitoneal laparoscopic nephrectomy were included in the study. All of the cases underwent the 3-port transperitoneal laparoscopic approach.

Results: All the kidneys were satisfactorily removed and the mean surgery duration was 142 min. There were no complications requiring conversion to open surgery in 21 of the 22 cases. Oral diet and ambulation were begun the same day of the surgery for all patients. Twenty of the 21 patients that did not require conversion were released on the second postoperative day.

Conclusions: We report herein on the transperitoneal laparoscopic approach for nephrectomy with the 3-port technique. It can be performed in the pediatric population with the same results and safety as other laparoscopic procedures and is an excellent alternative to traditional open surgery. This procedure should be considered for reducing surgical risk.

© 2016 Sociedad Mexicana de Urología. Published by Masson Doyma México S.A. This is an open access article under the CC BY-NC-ND license (<http://creativecommons.org/licenses/by-nc-nd/4.0/>).

Introducción

Actualmente las técnicas de cirugía de mínima invasión se utilizan comúnmente para tratar entidades urológicas. Aunque la nefrectomía laparoscópica actualmente se considera el estándar de oro en la cirugía renal del adulto, aún existe controversia de su papel en la población pediátrica¹. Desde 1992 a la fecha, múltiples series han demostrado la viabilidad del abordaje de mínima invasión en niños^{1,2}.

Las ventajas de este abordaje son las mismas cuando se compara con otros procedimientos laparoscópicos: mejor exposición de la anatomía y control vascular, dolor postoperatorio disminuido, menos complicaciones de heridas, corta estancia hospitalaria, mejor resultado estético y deambulación e inicio temprano de dieta oral^{3,4}. Algunas de las desventajas potenciales son el incremento en el tiempo operatorio y los costos así como las habilidades laparoscópicas avanzadas las cuales requieren una gran curva de aprendizaje¹. Se han descrito 2 abordajes diferentes.

El abordaje transperitoneal se describió por primera vez en la población pediátrica en 1993 por Koyle et al. y se usó preferentemente en enfermedades benignas como riñones disfuncionales y riñones con displasia multiquística⁵.

Gaur describió por primera vez el abordaje retroperitoneal en 1993⁶.

No existe un consenso universal sobre qué abordaje es mejor que otro y se debe individualizar de acuerdo a las características del paciente y la enfermedad de base. El abordaje retroperitoneal ofrece una mejor exposición del pedículo renal especialmente en niños mayores de 12 meses y también es de utilidad cuando se realiza una nefrectomía

parcial. La desventaja principal de esta técnica es un espacio de trabajo limitado así como el riesgo de dañar el peritoneo. Por otra parte, un abordaje transperitoneal ofrece una mejor exposición de la anatomía renal y un campo visual más amplio, sin embargo, es más difícil diseccionar los vasos polares. Castellan et al. reportaron una serie de 32 casos con resultados similares y los beneficios entre estos 2 abordajes⁷. El propósito de este trabajo es presentar una serie de casos de pacientes pediátricos con diversas enfermedades renales que fueron tratados con nefrectomía transperitoneal laparoscópica.

Material y métodos

Se trata de un estudio descriptivo, retrospectivo, el cual incluyó a 22 pacientes a quienes se les realizó nefrectomía laparoscópica por el mismo cirujano, en un periodo del 2001 al 2015. Únicamente se incluyeron pacientes pediátricos, no se excluyó a ningún paciente. Se realizó una gammagrafía renal preoperatoria en todo paciente. Se llevó a cabo un análisis estadístico descriptivo con el paquete estadístico SPSS versión 21 para XOS. La mayoría de las nefrectomías fueron indicadas debido a malos resultados en intentos previos de corregir malformaciones renales congénitas y la indicación para realizar la cirugía fue una función renal menor del 10%. Se realizaron 2 casos distintos de nefrectomía simultánea total y heminefrectomía contralateral debido a un tumor de Wilms bilateral. Todos los casos se hicieron vía laparoscópica con abordaje transperitoneal usando 3 puertos, colocando un trócar de 5 mm en ombligo para introducir un lente angulado de 30-45° y 2 puertos más de trabajo de 3-5 mm en

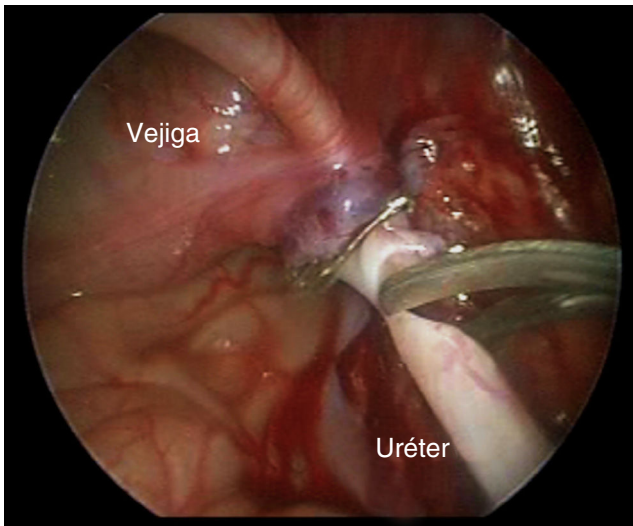


Figura 1 Discección ureteral distal.

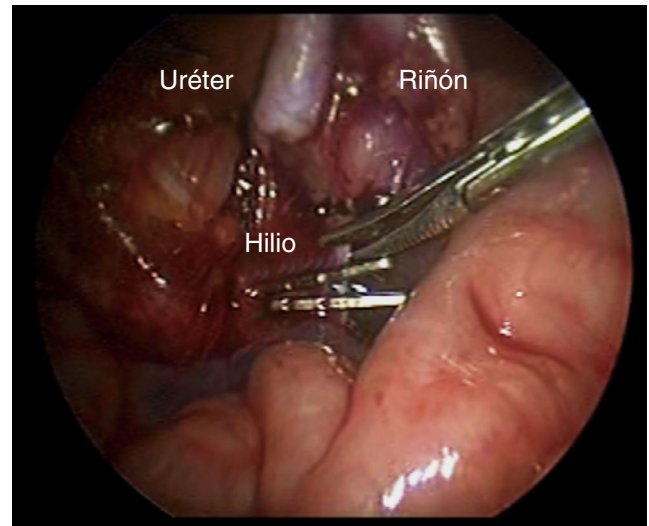


Figura 3 Sección del hilio renal.

el cuadrante superior contralateral al riñón intervenido; a continuación se describe la técnica empleada: Primero, se localiza el uréter y se disecciona hasta su porción distal hasta liberar la unión ureterovesical, después se colocan un par de clips o endoloops en la parte distal del uréter y se secciona (fig. 1). Se realiza un colgajo peritoneal sobre el marco colónico para acceder a la fascia de Gerota. Se disecciona cuidadosamente hasta llegar al hilio renal y exponer los vasos. Se separan con energía bipolar y clips hemostáticos (fig. 2). Después de completar la disección renal, se revisa la posibilidad de sangrado y otras complicaciones (fig. 3), se extrae la pieza al extender la incisión umbilical (fig. 4). Por último se coloca un drenaje cerrado por 36 h. El seguimiento posterior a la cirugía se realiza a las 2 semanas, al mes, a los 3 meses y cada 6 meses posterior a la cirugía, no se ha descontinuado el seguimiento de ninguno de los casos.

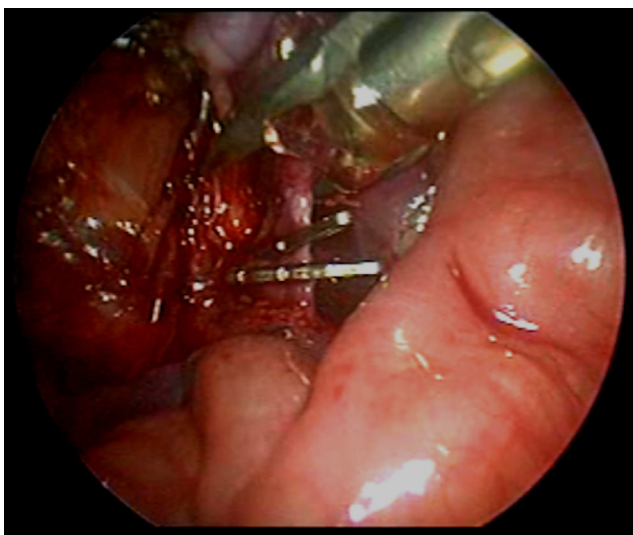


Figura 2 Control vascular hiliar.

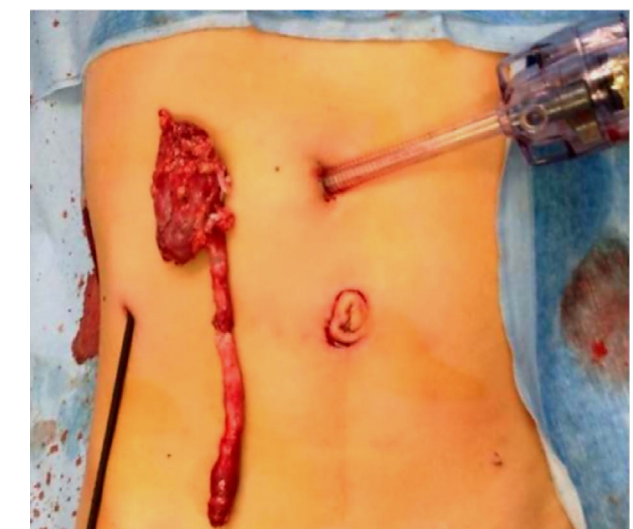

Figura 4 Extracción de pieza quirúrgica.

Resultados

Todos los riñones fueron resecados con éxito. El tiempo operatorio promedio fue de 142 min. En 21 pacientes no hubo complicaciones al momento de la cirugía que requirieran que se convirtiera la cirugía a un abordaje abierto, la media de edad fue de 26 meses (DE = 14.8) y una media de peso de 13.8 kg (DE = 9.7). Se diagnosticó un paciente con nefroma mesoblástico, lo cual requirió conversión a cirugía abierta. Un paciente desarrolló fiebre en el postoperatorio, aislando *Klebsiella pneumoniae* del cultivo, su estancia hospitalaria fue de 7 días para antibioticoterapia intravenosa. La dieta vía oral y la deambulación se iniciaron el mismo día de la cirugía en el 100% de los casos (n = 22) y el alta se dio al segundo día postoperatorio en 20 de los 21 casos no convertidos (95%). Los resultados de patología incluyen: pielonefritis crónica, riñón displásico poliquistico, hidronefrosis, neuroblastoma, nefroma mesoblástico y atrofia renal. El peso promedio de los especímenes fue de 71.1 g, con un

mínimo de 7.7 g y un máximo de 184 g. Quince fueron riñones izquierdos y 7 derechos. Durante el seguimiento, ninguno de los pacientes desarrolló obstrucción intestinal total o parcial por adherencias intestinales. Al total de los pacientes intervenidos se les continúa el seguimiento periódico hasta la fecha, sin haberse reportado ninguna complicación.

Discusión

La nefrectomía laparoscópica se ha posicionado por sí misma como el estándar de oro en la población pediátrica. En general, esta técnica conlleva menor número de complicaciones, menor estancia hospitalaria, mejor visualización de la anatomía y mejores resultados estéticos⁸.

La selección del paciente es muy importante, ya que la valoración preoperatoria de la función renal y la anatomía urológica es necesaria para la planeación de una cirugía exitosa. Todos nuestros pacientes fueron sometidos a gammagrafía con tecnecio 99m ácido dimercaptosuccinico (DMSA) o tecnecio 99m mercaptoacetiltriglicina (MAG3) para evaluar la función renal y una tomografía axial computarizada urológica para evaluar la anatomía ureteral. La imagen por tomografía además ayuda a visualizar las estructuras vasculares renales antes de la cirugía.

Ambos abordajes laparoscópicos poseen ventajas y desventajas, aunque nosotros preferimos realizar el abordaje transperitoneal porque provee una mejor visualización de la cavidad abdominal. Usando trócares de 3-5 mm se dejan mejores resultados estéticos y con instrumentos de 3 mm los tejidos se pueden manipular de manera más sencilla para una mejor disección. Siempre es importante disecar primero el uréter en su porción distal para después comenzar con la disección del riñón, pero en casos en los cuales el uréter es grande y tortuoso, se prefiere dejar un muñón para manipular el riñón.

Las nefrectomías más simples son secundarias a malformaciones congénitas con riñones no funcionales como hidronefrosis severa con mínimo parénquima o hipertrofia renal o hasta atrofia con hallazgos de displasia. Las estructuras vasculares son muy delgadas y pueden ser seccionadas con cauterio monopolar, aunque, si el paciente tiene historia de infecciones recurrentes de riñones o vías urinarias la disección se puede volver más compleja; aun así, un esquema prolongado de antibiótico es recomendable antes de la cirugía para retirar completamente la infección renal o perirrenal.

Para extraer la pieza quirúrgica, algunas series reportan morcelar la misma, y otras reportan su extracción por una incisión tipo Pfannenstiel. En nuestra serie, la incisión umbilical se prolonga para extraer la pieza sin dañarla, obteniendo un resultado estético aceptable, el cual fue en todos los casos bien aceptado por los padres.

Conclusiones

En nuestra serie de casos se reporta que la nefrectomía con abordaje laparoscópico transperitoneal con técnica con

3 puertos puede ser tan segura en la población pediátrica con los mismos resultados que otras técnicas laparoscópicas, sin agregar tiempo quirúrgico. Es una excelente alternativa a la cirugía abierta tradicional, y una buena optimización de la técnica laparoscópica en cuanto a menos dificultad en la disección y menos morbilidad.

Responsabilidades éticas

Protección de personas y animales. Los autores declaran que para esta investigación no se han realizado experimentos en seres humanos ni en animales.

Confidencialidad de los datos. Los autores declaran que en este artículo no aparecen datos de pacientes.

Derecho a la privacidad y consentimiento informado. Los autores declaran que en este artículo no aparecen datos de pacientes.

Financiación

Los autores no recibieron ningún patrocinio para llevar a cabo este estudio/artículo.

Conflicto de intereses

Los autores declaran no tener conflicto de intereses.

Bibliografía

1. Castillo OA, Foneron Villarroel A, Lopez Fontana G, et al. Laparoscopic nephrectomy in children. *Actas Urol Esp.* 2011;35:195-9.
2. Sydorak RM, Shaul DB. Laparoscopic partial nephrectomy in infants and toddlers. *J Pediatr Surg.* 2005;40:1945-7.
3. Hamilton BD, Gatti JM, Cartwright PC, et al. Comparison of laparoscopic versus open nephrectomy in the pediatric population. *J Urol.* 2000;163:937-9.
4. Pearce R, Subramaniam R. Minimally invasive partial or total nephrectomy in children: A comparison between transperitoneal and retroperitoneal approaches. *Pediatr Surg Int.* 2011;27:1233-7.
5. Koyle MA, Woo HH, Kavoussi LR. Laparoscopic nephrectomy in the first year of life. *J Pediatr Surg.* 1993;28:693-5.
6. Gaur DD, Agarwal DK, Purohit KC. Retroperitoneal laparoscopic nephrectomy: Initial case report. *J Urol.* 1993;149:103-5.
7. Castellan M, Gosalbez R, Carmack AJ, et al. Transperitoneal and retroperitoneal laparoscopic heminephrectomy—What approach for which patient? *J Urol.* 2006;176 6 Pt 1:2636-9.
8. Robinson B, Snow B, Cartwright P, et al. Comparison of laparoscopic versus open partial nephrectomy in a pediatric series. *J Urol.* 2003;169:638-40.