

CASO CLÍNICO

Recidiva local en cáncer de próstata por siembra durante prostatectomía radical retropúbica: a propósito de un caso



O. González García*, F. Jiménez Leiro, J.A. Valero Puerta y A.C. Valladares Ferreiro

Servicio de Urología, Hospital de Nuestra Señora de la Merced, Osuna, Sevilla, España

Recibido el 22 de febrero de 2016; aceptado el 27 de junio de 2016

Disponible en Internet el 3 de agosto de 2016

PALABRAS CLAVE

Cáncer de próstata;
Siembra tumoral;
Prostatectomía
radical retropúbica

KEYWORDS

Prostate cancer;
Tumor cell seeding;
Radical retropubic
prostatectomy

Resumen Presentamos el caso de un hombre de 67 años de edad, asintomático y con aumento leve de antígeno prostático específico a los 30 meses de serle realizada una prostatectomía radical retropúbica por un adenocarcinoma de próstata T1c, puntuación Gleason 5. En la exploración se evidencia únicamente la presencia de un nódulo subcutáneo indoloro de 3 cm en infraumbilical, coincidiendo con el área incisional de la intervención mencionada. La tomografía computarizada con contraste confirma ese hallazgo, así como la ausencia de adenopatías sospechosas y otros focos tumorales. Se procede a biopsia local que confirma el diagnóstico de recidiva de cáncer de próstata, por lo que se procede al exéresis completa de la masa. A pesar de ser un tumor de crecimiento lento y bajo Gleason, no se debe olvidar la posibilidad de siembra de células tumorales durante la cirugía. Por ello siempre se debe ser lo más estricto posible con los principios básicos de la cirugía oncológica para reducir al máximo esta posibilidad.

© 2016 Sociedad Mexicana de Urología. Publicado por Masson Doyma México S.A. Este es un artículo Open Access bajo la licencia CC BY-NC-ND (<http://creativecommons.org/licenses/by-nc-nd/4.0/>).

Local relapse due to tumor cell seeding during radical retropubic prostatectomy: A case report

Abstract A 67-year-old asymptomatic man had a slightly elevated prostate-specific antigen level 30 months after undergoing radical retropubic prostatectomy due to T1c adenocarcinoma of the prostate, with a Gleason score of 5. Physical examination only revealed a subcutaneous, infraumbilical, painless nodule of 3 cm coinciding with the incisional area of the abovementioned intervention. Computed axial tomography scan with contrast medium confirmed that

* Autor para correspondencia. Avda., de la Constitución, 2, 41640 Osuna, Sevilla, España. Teléfono: 95 507 72 00, fax: +95 507 72 17. Correo electrónico: mjmogmgm@gmail.com (O. González García).

finding, as well as the absence of suspicious adenopathies and other tumor foci. Local biopsy was performed, confirming the diagnosis of prostate cancer recurrence and the mass was completely excised.

Even when dealing with a tumor of slow growth and low Gleason score, the possibility of tumor cell seeding during surgery cannot be ignored. Therefore the basic principles of oncologic surgery must be strictly followed to optimally reduce this possibility.

© 2016 Sociedad Mexicana de Urología. Published by Masson Doyma México S.A. This is an open access article under the CC BY-NC-ND license (<http://creativecommons.org/licenses/by-nc-nd/4.0/>).

Introducción

La prostatectomía radical retropúbica fue descrita por primera vez en 1945 por Millin¹ como técnica para el tratamiento del cáncer de próstata. Sin embargo, dado que era una técnica nada sencilla y con frecuentes complicaciones, tardará aún más de 30 años en convertirse en el *gold standard* para el tratamiento de este tumor. En concreto, no se generalizará hasta los estudios anatómicos de Reiner y Walsh², en el aspecto vascular, y el de Lepor et al.³, en el aspecto neurológico, los cuales permitieron el mejor conocimiento de este difícil campo quirúrgico. Ahora, tras otros 30 años, esta técnica sigue siendo la referencia en el tratamiento del cáncer de próstata órgano confinado⁴ a pesar del vertiginoso desarrollo de las técnicas laparoscópicas y, últimamente, las robóticas también.

La gran incidencia del cáncer de próstata en nuestros días, así como el desarrollo de los métodos de diagnóstico precoz en las 2 últimas décadas, han hecho que el número de pacientes susceptible de ser tratado con esta técnica quirúrgica haya aumentado exponencialmente y, por tanto, se haya incrementado de igual manera el número de intervenciones realizadas. Así pues, la experiencia a nivel internacional con la técnica es enorme, hecho que ha permitido reducir mucho las complicaciones. No obstante, la capacidad de crecimiento descontrolado, y fuera de su sustrato natural, de las células tumorales hace que también en estos casos sea la siembra tumoral quirúrgica una posibilidad real de diseminación.

Caso clínico

Se trata de un paciente de 67 años de edad, cuyo único antecedente clínico no urológico de interés era presentar hipertensión arterial, por la que seguía tratamiento farmacológico. Dos años y medio antes fue intervenido de cáncer de próstata en nuestro centro, realizándose una prostatectomía radical retropúbica, sin complicaciones y con una evolución postoperatoria buena. El PSA total previo fue de 4.10 ng/ml (la relación PSA libre/total fue 0.13). El informe de Anatomía Patológica confirmó un adenocarcinoma de próstata bien diferenciado Gleason 5 (2 + 3) localizado solamente en el lóbulo izquierdo, sin afectación de vesículas seminales, con cadenas ganglionares ilíacas y obturatrices

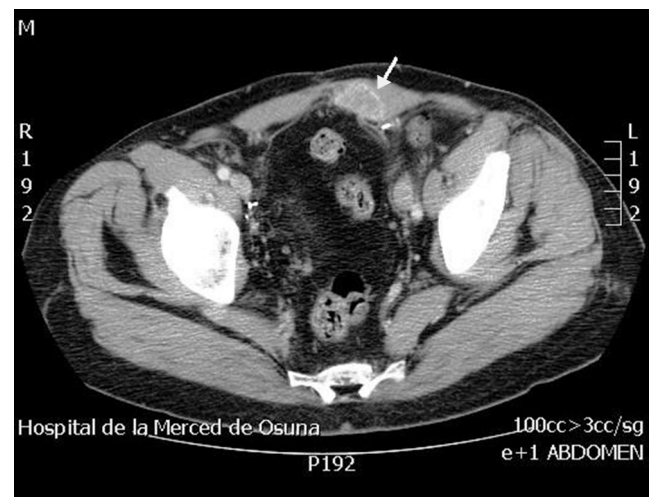


Figura 1 TAC abdominal y pélvica con contraste: se confirma la lesión, bien delimitada, situada en la cara posterior de los rectos abdominales, sin aparente afectación intraperitoneal.

libres de infiltración tumoral, así como márgenes negativos. El PSA fue indetectable a las 4 semanas de la intervención.

Tras 30 meses de revisiones sin incidencias, se detecta una elevación del PSA a 0.65 ng/ml, en ausencia total de clínica. El tacto rectal no era sospechoso de recidiva. Únicamente aparece en la exploración física un nódulo de unos 3 cm de diámetro en zona infraumbilical, que se corresponde al área quirúrgica de la prostatectomía. La masa se aprecia indolora y sin signos inflamatorios externos. Se realiza una tomografía computarizada abdominal y pélvica con contraste para su filiación (fig. 1), en la cual se confirma la lesión, aparentemente bien delimitada y de las dimensiones mencionadas, situada en la cara posterior de los rectos abdominales, sin aparente afectación intraperitoneal. No se evidencian adenopatías ni tampoco aparece lesión alguna a nivel de la anastomosis uretrovesical.

Se realiza biopsia por punción-aspiración con aguja de la lesión y el informe patológico confirma la sospecha de adenocarcinoma de próstata bien diferenciado, con puntuación de Gleason similar a la de la lesión inicial. Se realiza, por tanto, la escisión completa de la lesión (figs. 2 y 3), con resultado patológico idéntico.

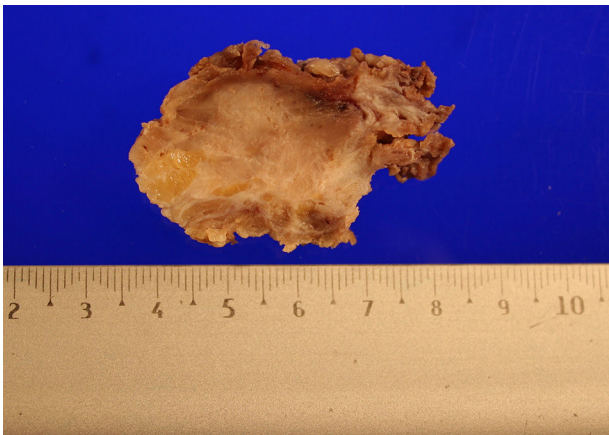


Figura 2 Pieza patológica. Masa tumoral obtenida por resección completa de la lesión.

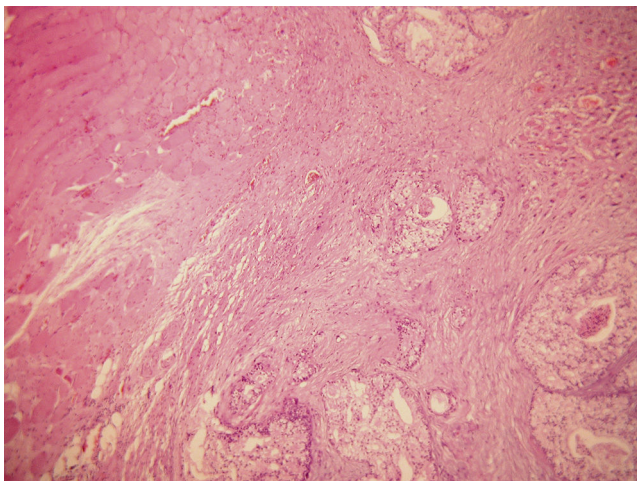


Figura 3 Resultado histopatológico idéntico al tumor primario de próstata.

La evolución del paciente ha sido favorable, con descenso del PSA total hasta 0.04 ng/ml a las 4 semanas.

Discusión

La técnica de la prostatectomía radical retropúbica en el tratamiento del cáncer de próstata tiene unos 65 años de edad, y 30 de *reinado absoluto*, para el tratamiento del cáncer órgano confinado. El número de intervenciones realizadas es elevadísimo, pudiendo, por tanto, afirmar que se trata de una técnica altamente contrastada y con relativamente pocas complicaciones⁴. Muy pocas técnicas quirúrgicas han podido acumular tanta experiencia como esta. Es por esto que sigue siendo la técnica de tratamiento del cáncer de próstata con la que comparar cualquier otra.

A pesar de tanto uso de la técnica, son muy escasas las publicaciones que se refieren a la siembra tumoral durante el acto quirúrgico, al contrario de lo que ocurre con el caso de las biopsias transrectales de próstata o de la cirugía laparoscópica, en las que hay múltiples referencias bibliográficas sobre la cuestión.

La recidiva local tras prostatectomía radical retropúbica en el cáncer de próstata órgano confinado oscila entre el

15 y el 17% a los 15 años de seguimiento, como se demuestra en las series de Schellhammer⁵ y Walsh y Jewett⁶. Así mismo se evidencian las tasas de recurrencia más alta en los casos de márgenes quirúrgicos positivos y en los de puntuación Gleason más alta⁵. Dentro de estos casos, no es factible generalmente diferenciar cuáles son por exéresis incompleta, cuáles por infraestadificación y cuáles por siembra, razón que puede justificar en parte las pocas publicaciones acerca de la siembra tumoral tras esta técnica quirúrgica.

Es un hecho incontrovertible la capacidad de las células tumorales para proliferar fuera de su sustrato habitual, fuera de su tejido. En el cáncer de próstata esto también ocurre, aunque parece que esta capacidad es menor que en otros tumores urológicos, como el de testículo, el urotelial o en el renal⁷. Es por ello que es esencial seguir siempre el principio básico de la cirugía oncológica de Turnbull et al.⁸, que es «que todas las células neoplásicas queden dentro del tejido escindido». Esto se traduce en que se evite la salida de células tumorales al campo quirúrgico, mediante el control vascular precoz y la menor manipulación posible durante la intervención.

El mecanismo de la siembra no está claro. La principal hipótesis es la diseminación de las células neoplásicas en las secreciones prostáticas que se pueden derramar en el campo durante la cirugía. Abi Aad et al.⁹ enunciaron esta teoría por primera vez, que poco después fue confirmada por Kassabian et al.¹⁰, en 1993, y algunos años más tarde por Ward et al.¹¹. Kassabian et al.¹⁰ encontraron citologías positivas en los lavados efectuados en el campo quirúrgico de prostatectomías radicales retropúbicas por cáncer de próstata órgano confinado hasta en un 14% de los pacientes, demostrando que era más frecuente en Gleason ≥ 8 , 55% de los casos, que en los Gleason menores, solo en un 6% de ellos. Ward et al.¹¹ encontraron hasta un 24% de casos con citologías positivas.

Conclusiones

Debido al aumento de la eficiencia de las técnicas de diagnóstico precoz del cáncer de próstata, el número de prostatectomías radicales ha crecido espectacularmente. Esto ha hecho que el conocimiento y el dominio de la técnica y el campo quirúrgico sean muy importantes. No obstante, no podemos olvidar que se trata de una enfermedad neoplásica y, como tal, es posible la siembra de células tumorales durante el acto quirúrgico. De hecho, no es lo más frecuente aunque tampoco es excepcional la recidiva local por siembra en la prostatectomía radical retropúbica, como es nuestro caso.

Ante un aumento del PSA tras la prostatectomía radical retropúbica debemos pensar en una recidiva tumoral y durante su evaluación debemos tener en mente la posibilidad de recidiva local por siembra, no olvidando explorar siempre el área quirúrgica.

No se ha podido demostrar la eficacia de ningún procedimiento de lavado del lecho quirúrgico, con fármacos o antisépticos, para prevenir este hecho. Es por esto por lo que sigue siendo lo esencial ser *lo más estricto posible con los principios básicos de la cirugía oncológica*, evitando así la salida de células neoplásicas al campo: primero proceder al control vascular antes de la manipulación y luego

minimizar al máximo esta manipulación, especialmente cuando se maneja el ápex, que es cuando más posibilidades existen de derrame de secreciones prostáticas.

Responsabilidades éticas

Protección de personas y animales. Los autores declaran que para esta investigación no se han realizado experimentos en seres humanos ni en animales.

Confidencialidad de los datos. Los autores declaran que en este artículo no aparecen datos de pacientes.

Derecho a la privacidad y consentimiento informado. Los autores declaran que en este artículo no aparecen datos de pacientes.

Financiación

No se recibió patrocinio de ningún tipo para llevar a cabo este artículo.

Conflicto de intereses

Los autores declaran no tener ningún conflicto de intereses.

Bibliografía

1. Millin T. Retropubic prostatectomy: A new extravesical technique. Report on 20 cases. *Lancet*. 1945;2:693-6.
2. Reiner WB, Walsh PC. An anatomical approach to the surgical management of the dorsal vein and Santorini's plexus during the radical retropubic surgery. *J Urol*. 1979;121:198-200.
3. Lepor H, Gregerman M, Crosby R, et al. Precise localization of the autonomic nerves from the pelvic plexus to the corpora cavernosa: A detailed anatomical study of the adult male pelvis. *J Urol*. 1985;133:207-12.
4. Walsh PC. Radical prostatectomy for localized prostate cancer provides durable cancer control with excellent quality of life: A structured debate. *J Urol*. 2000;163(6):1802-7.
5. Schellhammer PF. Radical prostatectomy. Patterns of local failure and survival in 67 patients. *Urology*. 1988;31(3):191-7.
6. Walsh PC, Jewett HJ. Radical surgery for prostatic cancer. *Cancer*. 1980;45 7 Suppl:1906-11.
7. Micali S, Celia A, Bove P, et al. Tumor seeding in urological laparoscopy: An international survey. *J Urol*. 2004;171(6):2151-4.
8. Turnbull R, Kyle K, Watson FR, et al. Cancer of the colon: The influence of the no-touch isolation technique on survival rates. *Ann Surg*. 1967;166:420-7.
9. Abi Aad AS, Noel H, Lorge F, et al. Do seminal or prostatic secretions play a role in local recurrence after radical prostatectomy for localized prostate cancer? *Eur Urol*. 1993;24(4):471-3.
10. Kassabian VS, Bottles K, Weaver R, et al. Possible mechanism for seeding of tumor during radical prostatectomy. *J Urol*. 1993;150(4):1169-71.
11. Ward JF, Nowacki M, Sands JP, et al. Malignant cytological washings from radical prostatectomy specimens: A possible mechanism for local recurrence of prostate cancer following surgical treatment of organ confined disease. *J Urol*. 1996;156(4):1381-4 [discussion 1384-5].