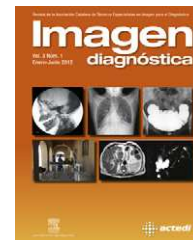




Imagen diagnóstica

www.elsevier.es/imagendiagnostica



HISTORIA Y TÉCNICAS OBSOLETAS

Xerorradiografía

Jorge Juan Rodríguez Salvador

Servicio de Radiodiagnóstico, Centro Castellano Leonés de Salud (SACYL), Palencia, España

Recibido el 28 de abril de 2012; aceptado el 29 de mayo de 2012
Disponible en Internet el 17 de noviembre de 2012

PALABRAS CLAVE

Xerorradiografía;
Xeromamografía

Resumen La xerorradiografía es una técnica radiológica diagnóstica en la que se registran imágenes de rayos X eléctricamente, en lugar de químicamente, sobre una placa de aluminio recubierta de selenio. La imagen latente se hace visible mediante un polvo fino cargado eléctricamente, de modo que la imagen se forma por atracción y repulsión de cargas. La xerorradiografía se utilizaba principalmente en el estudio de tejidos blandos.

© 2012 ACTEDI. Publicado por Elsevier España, S.L. Todos los derechos reservados.

KEYWORDS

Xeroradiography;
Xeromamography

Xeroradiography

Abstract Xeroradiography is a diagnostic imaging technique in which X-ray images are recorded electrically rather than chemically, on an aluminium plate coated with selenium. The latent image is made visible by an electrically charged fine powder, so that the image is formed by attraction and repulsion of charges. The xeroradiography was mainly used in the study of soft tissue.

© 2012 ACTEDI. Published by Elsevier España, S.L. All rights reserved.

Introducción

Los primeros en estudiar la imagen electrostática fueron U. Gabritschewski y A. Righi a principios de 1900, pero la primera aplicación no fue hasta 1937, por el físico norteamericano Charles Carlson, basando su invención en el principio de la fotoconductividad del selenio. Por su parte, J.N. Wolfer fue el primero en aplicarla al estudio de la mama, como xeromamografía, en 1966. También tuvo aplicaciones en ortopedia y en angiografía¹.

La idea básica de la imagen xerorradiográfica se basaba en la formación de una imagen latente electrostática, tras

la exposición con un tubo de rayos X convencional sobre un material fotoconductor, como era el selenio amorfo vítreo, y la obtención de la imagen visible mediante un procedimiento de revelado seco. Se empleaba especialmente en la detección de patología en los tejidos blandos, ya que aportaba gran contraste a nivel de los márgenes periféricos de la imagen. Entre las técnicas más habituales destacaba la xeromamografía, para el diagnóstico de los tumores de mama².

Método

Para la realización de la xerorradiografía se necesitaba una placa especial realizada de selenio amorfo vítreo, que es

Correo electrónico: jorgejuanrodriguez@hotmail.com

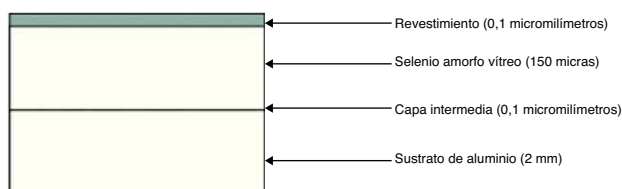


Figura 1 Estructura de la placa de xerorradiografía.

un material fotoconductor, depositado sobre un sustrato de aluminio; esta placa era reutilizable (fig. 1).

El paso clave en el proceso implicaba el acondicionamiento de la placa detectora. El objetivo era eliminar cualquier carga electrostática de la superficie y debía realizarse en condiciones de total oscuridad, ya que la luz podía ionizar la placa semiconductor. Primero las placas eran calentadas en un horno de relajación; tras esto la placa quedaba almacenada para enfriarse a temperatura ambiente; los sistemas xerox permitían albergar hasta 16 placas. El proceso continuaba en una estación de carga, en la que se hacía pasar la placa cerca de la superficie de un alambre conductor de alta potencia, cercana a los 10 kV (fig. 2). La descarga que se producía entre el alambre y la placa daba origen a la distribución homogénea de la carga positiva, permitiendo que la placa estuviera lista para la exposición.

La placa era encerrada en un casete estanco a la luz, parecido a los tradicionales que alojan las placas de haluro de plata; el tamaño solía ser de 24×30 . Se disponía de 30 min para realizar la exploración, antes de que la placa se descargase de forma natural³.

La exposición de la placa se realizaba con un tubo de rayos X convencional pero con factores técnicos diferentes, y se requerían mayores dosis que en las placas de haluro de plata. Al ser expuesta la placa de selenio, la hoja semiconductor aumentaba su conductividad eléctrica y permitía que la carga positiva de la placa se descargase. La descarga variaba según la cantidad de energía de rayos X que llegaba, lo que daba lugar a la imagen latente réplica de la imagen radiante⁴.

El revelado se realizaba mediante un procesador, que depositaba un polvo de color azul de carga negativa que era atraído por la placa, según la carga que poseía tras la radiación (fig. 3). La acumulación se realizaba en forma de una nube de polvo difuso, creada desde un disco dispensador de polvo azul y chorros de aire en el interior de la cámara de desarrollo del procesador. La imagen formada de este modo se hacía permanente mediante la transferencia y la fijación por calor en un papel especial de plástico opaco.

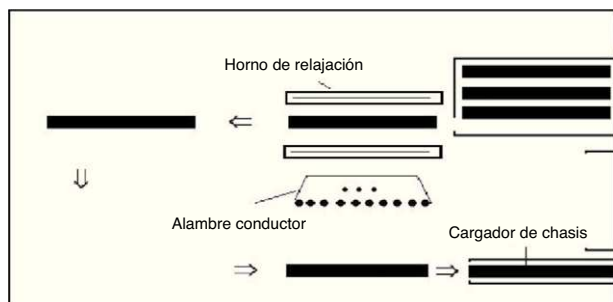


Figura 2 Sistema acondicionador de xerorradiografías.

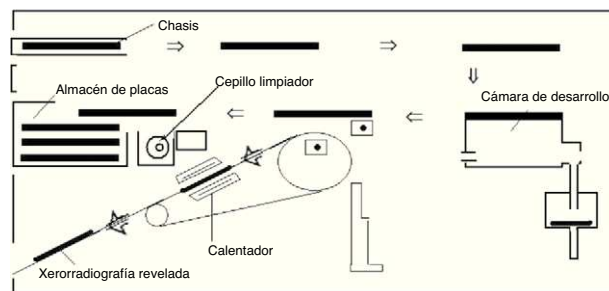


Figura 3 Sistema procesador de xerorradiografías.

La placa semiconductor, tras ser extraída automáticamente del chasis por el procesador, contactaba íntimamente con el papel plástico en un ambiente de alta temperatura y el plástico se fundía, permitiendo que se fijasen a él las partículas que constituían la imagen. Noventa segundos después de la inserción de la placa expuesta, la impresión final se entregaba en la tolva de la parte inferior de la unidad. Mientras tanto, la placa de selenio era limpiada por un suave cepillo giratorio y se archivaba en la caja de almacenamiento. Así podía volver al acondicionador y completaba el ciclo, preparando la placa para una nueva exposición.

La imagen se producía en varios tonos de azul. Las regiones más densas que estaban siendo examinadas absorbían más rayos X, lo que producía menos descarga de la placa y daba lugar a una carga residual más fuerte, por lo que más partículas del tóner eran atraídas por ella y la zona, por lo tanto, aparecía de color azul oscuro. Regiones finas permitían a los rayos X pasar casi sin ser atenuados, lo que causaba una descarga considerable de la placa y poca

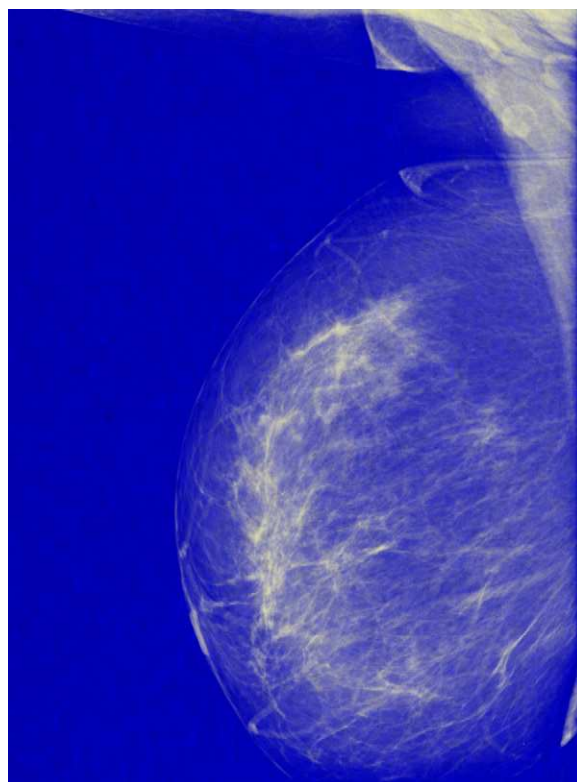


Figura 4 Xeromamografía.

carga residual; solo unas pocas partículas de tóner se sentían atraídas y daban como resultado un área de color azul claro, lo que permitía un intensificado de los bordes. Este es el fenómeno más importante de la xerorradiografía, y resulta del hecho de que el tóner era atraído por los límites entre las zonas al tener diferentes cantidades de carga electrostática, es decir, áreas de discontinuidad de carga⁵. Este contraste de los bordes era más marcado en los límites entre las zonas altamente cargadas y las de carga residual pequeña. El contraste perimetral era de particular valor en la mamografía, por las finas estructuras que conforman el parénquima de la mama (fig. 4).

Para la visualización no era necesario el negatoscopio, ni luz de fondo, ya que la imagen había sido transferida a un papel opaco⁶.

Conclusiones

La xerorradiografía proporcionaba una amplia latitud de exposición y resolución de imagen, lo que, junto con la propiedad de refuerzo de los bordes, permitía una buena delimitación de estructuras con densidad radiológica semejante a la del tejido circundante, si los márgenes eran agudos. Los principales inconvenientes de la xerorradiografía eran la necesidad de una mayor exposición del paciente respecto a las de la relación pantalla-película convencionales —lo que conlleva una dosis extra de radiación—, las

dificultades técnicas y la fragilidad del fotoconductor, ya que el polvo o las imperfecciones en la placa de selenio causaban artefactos que se parecían a calcificaciones, provocando errores críticos en la interpretación de las imágenes, sobre todo en la xeromamografía, que en 1990 fue retirada, gracias al avance de los sistemas de mamografía digital y la resonancia magnética⁷.

Bibliografía

1. Gianni E. Xerorradiografía. La Nueva Ortognatodoncia. 1.^a ed. Padova: Piccin; 1989. p. 531–4.
2. Thomas A, Banerjee AK, Busch U. Mamography. En: Classic Papers in Modern Diagnostic Radiology. 1.^a ed. Berlín: Springer; 2005. p. 626–32.
3. Delcha TA. X-rays and projection radigraphy. En: Physics in Medical Diagnosis. 1.^a ed. Londres: Chapman and Hall; 1997. p. 163–4.
4. Brebner DM, Judelman E. An introduction to xeroradiography. S A Medical Journal. 1974;2289–91, 13 Nov.
5. Curry TS, Dowdey JE, Murry RC. Xerorradiography. En: Christensen's Physics of Diagnostic Radiology. 4.^a ed. Filadelfia: Lippincott Williams and Wilkins; 1990. p. 266–88.
6. Wolfe JN. Xeroradiography: image content and comparison with film roentgenograms. Am J Roentgenol Radium Ther Nucl Med. 1973;117:690–5.
7. Bushong SC. Mamografía. En: Manual de radiología para técnicos: Física, biología y protección radiológica. 9.^a ed. Madrid: Elsevier; 2010. p. 319.