

ARTÍCULO ESPECIAL

Estudio radiológico realizado a 18 momias egipcias a pie de tumba

Rosa Dinarès Solà^{a,*}, Joaquim Baxarias^b, Valérie Fontaine^c, Elena Garcia-Guixé^c
y Jesús Herrerín^d

^aMédico radiólogo, Departament de Diagnòstic per la Imatge, Hospital General de Catalunya, Sant Cugat del Vallès, Barcelona, España

^bMédico paleopatólogo, Museu d'Arqueologia de Catalunya, Barcelona, España

^cAntropóloga, Museu d'Arqueologia de Catalunya, Barcelona, España.

^cAntropóloga, Museu d'Arqueologia de Catalunya, Barcelona, España.

^dAntropólogo, Universidad Autónoma de Madrid, Madrid, España.

Recibido el 18 de abril de 2011; aceptado el 10 de diciembre de 2011.

PALABRAS CLAVE

Momia;
Paleopatología;
Egipto

Resumen

Después de años de estudio de la tumba del gobernador Monthemhat (TT-34), situada en la necrópolis tebana de El-Asasif, en la orilla oeste de Luxor (antigua Tebas), el Servicio de Antigüedades de Egipto propuso al equipo de paleopatólogos del Museu d'Arqueologia de Catalunya el estudio de 18 momias halladas en una pequeña tumba utilizada como almacén. Las momias eran de diferentes épocas y presentaban distintos estados de conservación.

En nuestro trabajo se presenta el estudio radiológico de las 18 momias realizado mediante un arco de quirófano portátil y digital.

Se crearon dos protocolos de estudio: a) el primero es de exploración radiológica, en el que se incluyen radiografías de cráneo, maxilares, tórax, abdomen, columna vertebral, cintura escapular y extremidades superiores, cintura pelviana y extremidades inferiores, y b) el segundo protocolo es una tabla para el estudio del tipo de momificación en la que se contempla la existencia de vísceras torácicas y abdominales, la excerebración, la existencia de amuletos y otros artefactos funerarios.

A cada cuerpo se le practicaron entre 30 y 60 radiografías.

La radiología simple fue de gran ayuda, sobre todo en el estudio de las momias vendadas, pero también de las esqueletizadas, ya que nos permitió determinar el sexo de los individuos, su estilo de vida, las técnicas de momificación empleadas, así como para el estudio de la patología ósea, pero no fue de utilidad para determinar la edad de muerte en los individuos adultos. También tuvimos un grado de dificultad inesperado al estudiar las lesiones provocadas por las maniobras de excerebración, aunque sí pudimos confirmar la existencia o no de restos de tejido cerebral.

© 2011 ACTEDI. Publicado por Elsevier España, S.L. Todos los derechos reservados.

*Autor para correspondencia.

Correo electrónico: rdinares@gmail.com (R. Dinarès Solà).

KEYWORDS

Mummies;
paleopathology;
Egypt.

Radiological study conducted on 18 mummies at the foot of the tomb**Abstract**

After years of excavation and reconstruction of Monthemhat's tomb, the Egyptian Service of Antiquities, suggested that the paleopathologists of the Archaeological Museum of Catalonia should study the eighteen mummies found in a little tomb near to that of Monthemhat.

The mummies belonged to different chronological periods and were in different conservation stages.

In this work we present the radiological study of the mummies, looking at the different stages of preservation of the wrapped and unwrapped mummies, the kind of mummification, the determination of the sex, the life style and pathological conditions. However, the X-ray analysis was not useful in the study of the age at death of the mummies. Surprisingly, it was very difficult to assess the bone fractures associated with the excerebration techniques used.

© 2011 ACTEDI. Published by Elsevier España, S.L. All rights reserved.

Introducción**La momificación**

La momificación fue la técnica o el arte más distintivo que se desarrolló en el Antiguo Egipto, que afectaba de forma importante los hábitos y las costumbres de los egipcios, a través de la cual se adquirieron grandes conocimientos de anatomía y química, y se desarrollaron muchas otras técnicas auxiliares, tanto artísticas como industriales⁵.

En Egipto el reconocimiento de la inmortalidad del alma tenía un papel predominante. Para los antiguos egipcios, la muerte no era necesariamente el final de la vida, sino que era la disociación de la vida en la Tierra, el espíritu abandonaba el cuerpo para renacer juntos en el "Más Allá". Para ello era necesario que el cuerpo llegase al "Otro Mundo" en perfectas condiciones, íntegro y sin defectos, para que pudiera ser identificado por el Ba o alma del difunto² (fig. 1).

Para lograrlo, los egipcios momificaron a los muertos, ya que la momificación era el proceso esencial para detener la más terrible de las consecuencias de la muerte: la putrefacción.

Hay que distinguir entre tres tipos de momificación: a) la momificación natural, que depende de factores medioambientales; b) la momificación natural intencionada, en la que intervienen factores medioambientales junto con signos de actividad humana que denotan intención de conservar el cuerpo, y c) la momificación artificial, en la que la conservación del cuerpo es más compleja y en la que se conjugan prácticas mortuorias y complicados rituales, y que la realizan personas especializadas en la preparación y el tratamiento del cadáver.

Así pues, la momificación artificial es un proceso largo y complicado que lleva a la preservación del cadáver.

Básicamente, y resumiendo el proceso, la momificación consiste en vaciar el cuerpo de los órganos, ya que a partir de éstos es donde empieza la putrefacción del cadáver, lo que se llama *evisceración*. También se extrae el cerebro a través de las fosas nasales, del foramen occipital o de alguna



Figura 1 Hombre Dorado. Restos de pan de oro cubriendo el cuerpo momificado.

de las órbitas. Después, se lava el cuerpo y se deja durante 40 días en sales de natrón para deshidratarlo y evitar que las bacterias se acantonen y provoquen la putrefacción. Una vez el cuerpo está totalmente deshidratado, se vierte resina en su interior para evitar la rehidratación, se perfuma, se unge con aceites y se colocan joyas y amuletos. Por último, se venda la momia y se coloca el resto de amuletos entre los vendajes.

Las vísceras siguen el mismo proceso de momificación. Una vez momificadas, y según las épocas, se colocan en los vasos canopes o se introducen en la cavidad del cuerpo³.

La momificación empezó a practicarse durante la I y II dinastías (3100-2670 a.C.). A partir de la III dinastía (2670-2600 a.C.), se empieza a eviscerar los cadáveres. La técnica de momificación fue progresando y mejorando hasta un alto grado de perfección a partir de la XVIII dinastía (1550-1295 a.C.) que se prolongará hasta la XXI dinastía (1069-945 a.C.),

cuando se alcanzó la máxima perfección en la conservación de los cuerpos².

En el año 392 d.C. el emperador romano Teodosio II prohibió la momificación.

Paleoradiología

A finales del siglo XIX y durante la primera mitad del siglo XX, el estudio de las momias se realizaba despojándolas de los vendajes. Incluso había llegado a ser un espectáculo por el que se cobraba entrada, pero esta práctica dañaba los cuerpos.

La radiología es uno de los métodos auxiliares más importantes en paleodiagnóstico⁴, tanto para el estudio de restos esqueléticos, como para el estudio de los cuerpos momificados. Fue la primera técnica auxiliar aplicada en paleopatología, siendo un método eficaz y no invasivo para el estudio de los restos humanos, ya que la radiación no destruye ni afecta los tejidos momificados y permite estudiar las momias vendadas, incluso sin sacarlas de los ataúdes de madera⁵.

El único inconveniente de la radiología simple en el estudio de cuerpos momificados es la superposición de imágenes. Esto se evita mediante el estudio con tomografía computarizada (TC), que además permite realizar reconstrucciones bidimensionales y tridimensionales⁷.

La aplicación de la radiología al estudio de momias egipcias empezó poco después de que Wilhem Conrad Roentgen descubriera los rayos X y su aplicación en el campo de la medicina en diciembre de 1895. Cuatro meses más tarde, en marzo de 1896, se realizó el primer estudio radiológico a cuerpos momificados, y se practicaron radiografías a las momias de un niño y de un gato del museo Senckenberg en Frankfurt (Alemania)⁶.

En 1972 Hounsfield descubrió la TC, y en 1979 se practicaron las primeras TC en momias egipcias.

En la actualidad, todas las momias que se encuentran en museos han sido estudiadas mediante radiografías simples y la mayoría mediante TC. Debido a las actuales leyes egipcias, las momias no pueden ser trasladadas; por tanto, todas las momias halladas recientemente deben ser estudiadas in situ.

El estudio radiológico de las 18 momias del Proyecto Monthemhat ha sido el primero realizado a un grupo numeroso de individuos a pie de tumba. Para llevarlo a cabo, creamos dos protocolos basados en los estudios realizados por el grupo de trabajo de la Dra. R. David en The Manchester Mummy Project⁷, en el que se estudiaron 16 momias humanas junto con momias de animales y restos momificados, así como en el estudio de Harris y Wentz The Royal Mummies¹, en el que se estudiaron radiológicamente las momias reales que se encuentran en el Museo del Cairo (Egipto).

Material y métodos

Las momias

Las 18 momias del Proyecto Monthemhat fueron encontradas en una pequeña tumba utilizada como almacén en El-Asasif, en la necrópolis Tebana (Luxor), cercana a la gran tumba del



Figura 2 Las 18 momias del Proyecto Monthemhat en la tumba-almacén (TT-04) en El-Asasif.

gobernador Monthemhat (TT- 34) y frente al templo funerario de la reina Hatshepsut, en Deir el Bahari (fig. 2).

Las momias estudiadas pertenecen a diferentes épocas: 9 momias presentan características del III Período Intermedio (XXI-XXV dinastías, entre 1069-656 a.C.) y las otras 9 parecen ser de época romana (33 a.C.-395 d.C.). No se conoce cuándo, por qué, ni quién las trasladó a la pequeña tumba, ya que no existe documentación al respecto, aunque por las páginas del diario *The Morning Telegraph*, fechado el día 13 de marzo de 1940 y hallado bajo los cuerpos, debieron ser trasladados en la década de 1940.

Las momias estaban identificadas mediante un lazo de color rosado en el que figuraba un número del 1 al 17, con una repetición del número 15 en 15A/B. Este lazo estaba atado en una parte del cuerpo o en las vendas. Se decidió dejar esta numeración y se les dio un nombre que hacía referencia a alguna característica para facilitar su identificación. Estos nombres son: Piglet, Dupuytren, Golden Breast, Pectoral, Secreta, Princesa Blava, Indiscreta, Pulseiras y Golden Man (estas 9 momias no tenían vendas); Venda Trama, Bufanda, Malmesa, Vespa, Painting, Mouse, 15A/B Quarter, Hieroglífica y Beautiful Legs estaban totalmente vendadas con vendas de muy diferente calidad y en muy diferente estado de conservación.

De las 9 momias sin vendas, 8 presentaban un excelente estado de conservación del cuerpo, 7 de las momias vendadas estaban en mal estado de conservación y 2 de ellas presentaban un estado de conservación excelente, tanto de las vendas como de los cuerpos.

También se estudiaron cráneos y fragmentos de esqueleto postaxial hallados en la tumba de Monthemhat y en la misma tumba-almacén, y que presentaban macroscópicamente algún tipo de afección.

Equipo (fig. 3)

Para poder practicar el estudio radiológico a pie de tumba necesitábamos un equipo portátil de fácil manejo y con adquisición digital de imagen. El aparato utilizado fue un arco



Figura 3 Practicando radiografías en las momias en el porche de "la Casa Americana" en El-Asasif.

de quirófano Philips BV Pulsera. Este equipo está formado por un sistema de brazo en C y por una estación móvil con dos pantallas en las que se visualiza la imagen en tiempo real y ofrece la posibilidad de grabar en CD, en memoria USB e imprimir imágenes en papel.

El aparato cedido por la casa Philips se trasladó directamente desde los Países Bajos hasta Luxor, y se instaló en El-Asasif, al aire libre, bajo el porche de la llamada Casa Americana, cercana a la tumba almacén.

Para la protección del radiólogo utilizamos delantales de plomo y un protector para el tiroides, así como un dosímetro para controlar la radiación.

La mesa de exploración consistió en un tablón de contrachapado suficientemente resistente para aguantar el peso

de las momias apoyado en unos caballetes. Pequeños tablo-nes y cuñas de madera nos sirvieron como soporte o para ayudar a colocar los cuerpos.

Estudio radiológico

El estudio practicado mediante radiología simple a las momias nos permite evaluar:

- El estado de conservación y la colocación del cuerpo dentro de los vendajes y del ataúd.
- El proceso de momificación y los errores.
- La extracción de órganos.
- Los amuletos.
- Los paquetes y añadidos artificiales.

El estudio radiológico del esqueleto óseo proporciona información sobre:

1. Sexo.
2. Edad en el momento de la muerte.
3. Estado de conservación del esqueleto.
4. Estudio dental y maxilar.
5. Estilo de vida.
6. Alteraciones anatómicas.
7. Enfermedades y traumatismos.

Estudio radiológico del esqueleto óseo

1. Estudio del sexo^{4,9} (fig. 4)

El indicador más importante para determinar el sexo es la forma de la pelvis y las medidas del ángulo subpúbico. La pelvis femenina es de forma oval, mientras que la pelvis

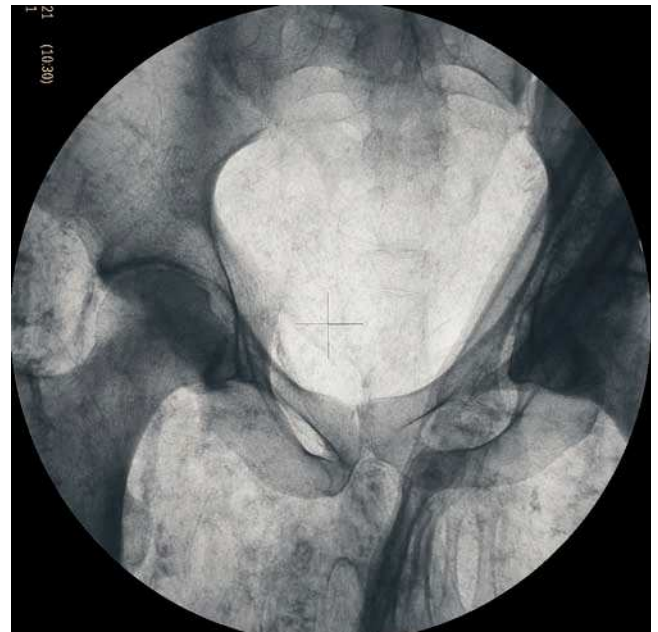
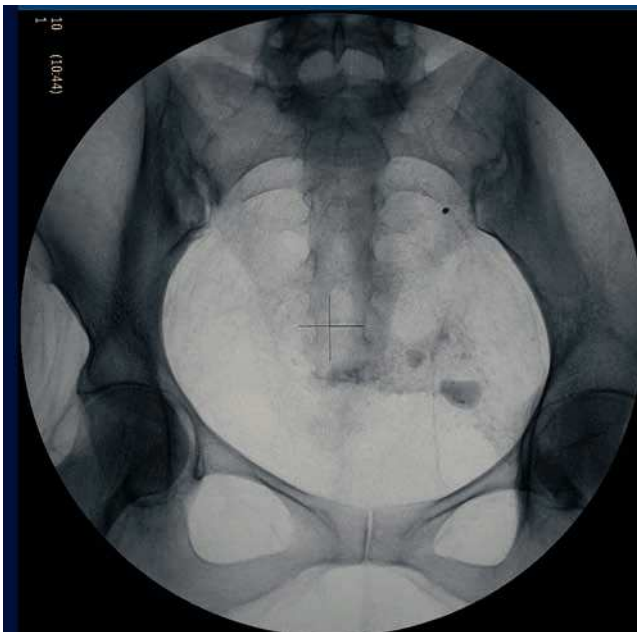
Figura 4 Estudio del sexo, pelvis femenina y pelvis masculina.

masculina tiene forma de "pera". El ángulo subpúbico en los varones es agudo y mide 70 grados, mientras que en la mujer mide 110 grados.

Otro indicador del sexo es el estudio morfológico del cráneo. El cráneo masculino presenta un arco superciliar y la apófisis mastoides más robustos que el femenino; asimismo, el hueso frontal masculino es más oblicuo que el femenino.

La morfología de la mandíbula es otro indicador: el varón presenta el mentón más robusto y el gonio más anguloso.

2. Estudio de la edad en el momento de la muerte⁹ (fig. 5)

Hay dos grandes problemas para valorar la edad en el momento de la muerte mediante rayos X. Por este motivo, en individuos adultos muchas veces sólo se puede determinar en qué década de vida murió. Estos problemas son:

- La falta de seguridad en que las tablas de crecimiento utilizadas en la actualidad sean aplicables a esqueletos de miles de años atrás, ya que en el crecimiento influyen muchos factores ambientales, como la nutrición, la salud, las enfermedades, etc. Aunque los diferentes autores asumen que los cambios en la maduración ósea son esencialmente del mismo orden que en las poblaciones actuales.
- El segundo problema es la orientación de las proyecciones radiológicas en las momias, debido a la posición del cuerpo en el proceso de la momificación y a las superposiciones a causa de la posición de los brazos y a los objetos empleados.

La valoración de la edad mediante criterios radiológicos es relativamente fácil en niños y adolescentes a partir de la dentición (fig. 6) y las superficies de crecimiento de los huesos.

El estudio de la maduración ósea en individuos de los 10 a los 19 años se basa únicamente en la unión epifisaria, por lo que la edad puede determinarse de forma fiable (fig. 7)^{10,11}.

Para el estudio de la edad ósea en individuos adultos, hay diferentes parámetros, aunque es difícil ajustar la edad ósea en la madurez. En nuestro estudio nos basamos en los parámetros de la tabla utilizada por Krogman y Baer¹ (fig. 8).

La atrición dental, los signos degenerativos en huesos y articulaciones y las enfermedades del esqueleto, como la osteoporosis, nos dan una cierta orientación sobre la edad de muerte de un individuo, pero debido a que la población egipcia en época faraónica tenía una esperanza de vida media de 35 años, no podemos hallar demasiadas alteraciones óseas asociadas a la edad senil (fig. 9).

Estudio del estado de conservación del esqueleto (fig. 10)

La radiología nos permite conocer el estado de conservación del esqueleto. Si la momia ha sido mal momificada, ha estado colocada de pie o en unas condiciones de humedad o temperatura desfavorables, el peso del cuerpo y de las vendas provocará que tendones, ligamentos y articulaciones se rompan y se desarticulen. El estudio de la tafonomía se completa con la determinación de los procesos que han afectado al cadáver de forma posdeposicional (indicadores de la actuación de roedores, gusanos, avispas, etc.).

4. Estudio dental y de maxilares¹²

Los dientes son la parte del cuerpo que mejor se conserva después de la muerte. La atrición dental es el desgaste de las coronas dentales debido al movimiento masticatorio. La atrición dental era frecuente en Egipto, debido a la dieta muy rica en vegetales, ya que la celulosa de las plantas provoca desgaste dental y también debido a la harina utili-

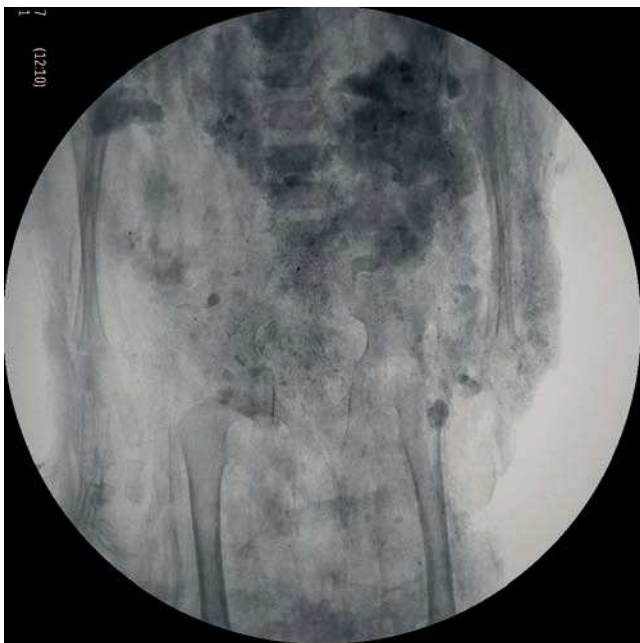

Figura 5 Estudio de la edad. Radiografía de un niño menor de 3 años, en la que se aprecian los cartílagos de crecimiento.

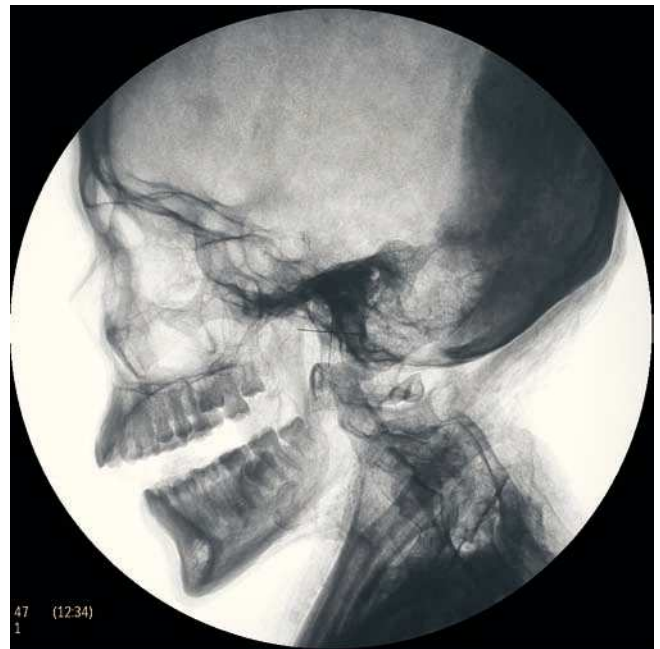


Figura 6 Estudio dental. Individuo joven sin presencia de atrición dental y falta de eclosión de molar.

Figura 7 Cronología de la erupción dentaria, tabla de dentición¹⁰.

zada en la fabricación del pan, que contenía pequeñas piedras que se desprendían al moler el trigo en los molinos de mano, fabricados normalmente de granito¹² (fig. 11).

La atrición no es en sí misma una enfermedad, pero puede provocar problemas importantes debido a que las bacterias que se encuentran en la cavidad oral pueden llegar hasta la pulpa dental y formar abscesos.

La población de clase alta presenta menos atrición dental, debido a que la dieta era más rica en carne y pescado y menos en vegetales.

Figura 8 Cronología de la sinostosis ósea en años^{10,11}.

5. *Estilo de vida*

Entendemos por estilo de vida el tipo de trabajo sedentario o activo realizado por el individuo, el tipo de alimentación, los períodos de hambrunas y las enfermedades experimentadas durante la vida.

En el transcurso de enfermedades o en los períodos de hambrunas, puede detenerse el crecimiento. Esta detención se observa mediante las líneas de Harris en los huesos (fig. 12) o las líneas de hipoplasia del esmalte en los dientes. Radiológicamente, las líneas de Harris son líneas radio-

Figura 9 Edad ósea en esqueletos adultos según criterios radiológicos¹.

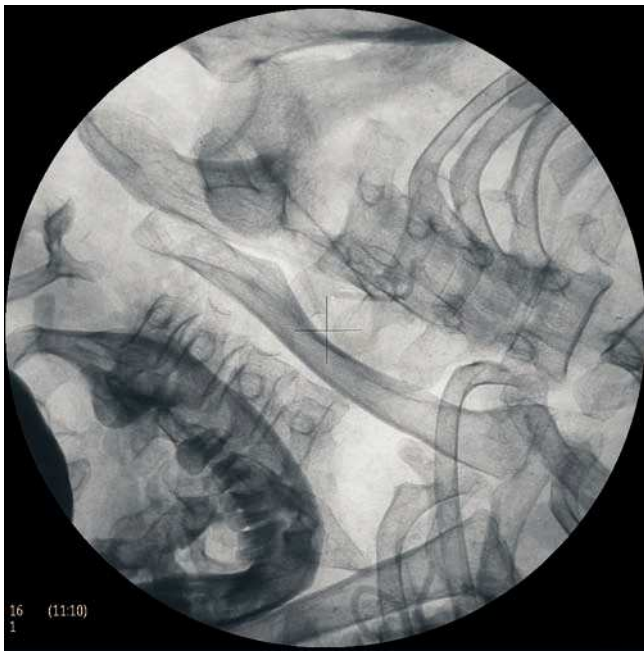

Figura 10 Esqueleto totalmente desarticulado dentro de los vendajes, donde se aprecian dos maxilares.

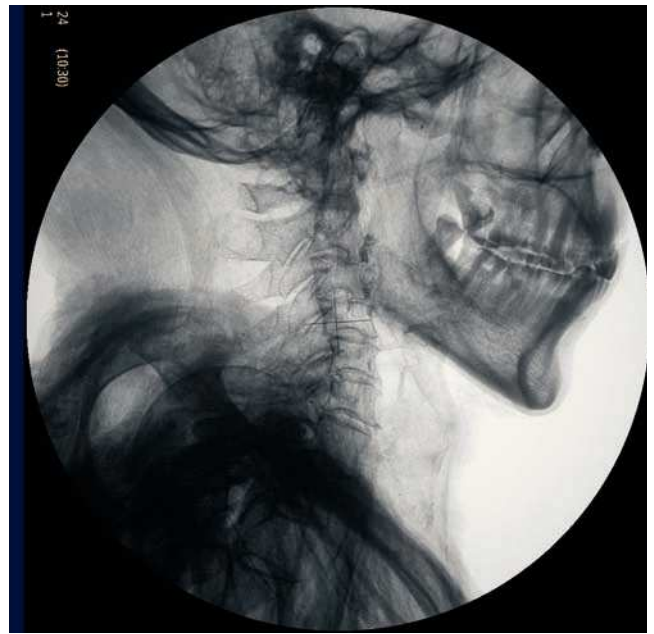

Figura 11 Atrición dental, con desgaste de las coronas, también se aprecia caries en el cordal superior.

opacas, osteocondensantes, que se encuentran en las diáfisis de los huesos largos cerca de las metáfisis, paralelas al cartílago del fémur, del radio y, sobre todo, en la parte distal de la tibia. Estas líneas están provocadas por una aceleración del depósito de nuevo tejido óseo después de una desaceleración del crecimiento¹³.

Los cambios degenerativos en columna vertebral no son un buen indicador de diferencias en las condiciones de vida, ya que la artrosis puede afectar tanto a personas mayores como a jóvenes, a personas con vida sedentaria o a personas con trabajos mecánicos.

Protocolos utilizados para el estudio radiológico de las momias del Proyecto Monthemhat

Para el estudio radiológico de las momias del Proyecto Monthemhat, creamos un protocolo basado en los utilizados para los estudios radiológicos realizados por Isherwood en el The Manchester Museum Mummy Project⁷ y por Harris y Wentz en el estudio de The Royal Mummies¹ del Museo Egipcio del Cairo.

Aplicamos el protocolo en el estudio de cada una de las momias, pero debido a la posición de los cuerpos y a algunos objetos funerarios hallados entre las vendas, tuvimos que modificar las proyecciones y adaptarlas a cada caso en particular.

Protocolo de proyecciones radiológicas

Radiografía de cráneo

1. Proyección anteroposterior

Estudio de la calota craneal, macizo facial y maxilar superior, siendo una proyección indispensable para visualizar el

trayecto seguido en las maniobras de excerebración a través de las fosas nasales y lámina cribosa del etmoides, donde se pudieron apreciar fracturas en las alas menores y mayores del esfenoides y apófisis crista galli (fig. 13).

2. Proyección lateral

Estudio de la cavidad craneal y silla turca, la cual puede estar fracturada debido a las maniobras de momificación.

3. Otras proyecciones

- Lateral cráneo-mandibular para el estudio de cefalometría.
- Oblicua para el estudio de las estructuras cócleo-vestibulares y mastoides.
- Estudio de las suturas craneales en proyecciones anteroposterior y lateral.
- Estudio de la cavidad bucal y los maxilares: proyección anteroposterior y lateral de cráneo.

Radiografía de tórax

Proyección anteroposterior: visualización de restos de pulmón, pleura, corazón, arteria aorta y amuletos.

Radiografía de abdomen

Proyección anteroposterior y proyecciones localizadas: visualización de restos viscerales, paquetes de vísceras momificadas, amuletos y artilugios utilizados en la momificación.

Radiografía de columna vertebral

Proyecciones anteroposterior y lateral en todos los segmentos de la columna vertebral.

Radiografía de cintura escapular y extremidades superiores

Dependiendo de la posición de las extremidades superiores.

Manos: proyecciones según la colocación.

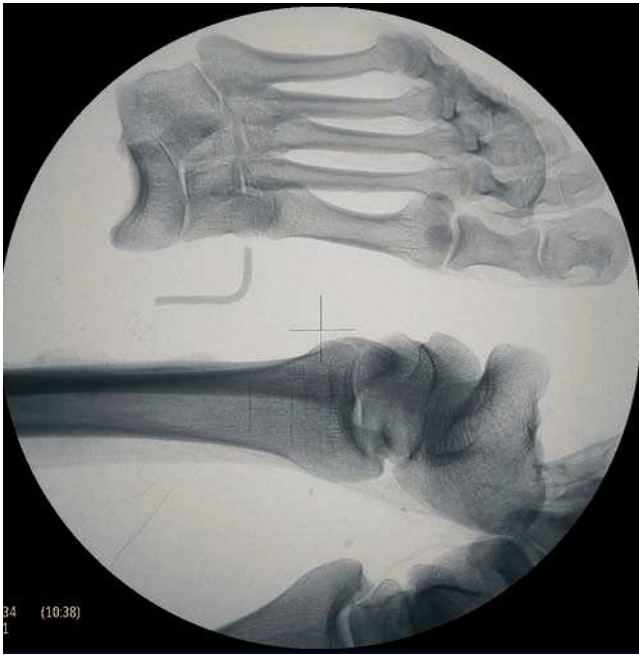

Figura 12 Radiografía de extremidades inferiores: líneas de Harris en el extremo distal de la tibia izquierda apreciándose el pie totalmente desarticulado. Letra L-left de alambre.

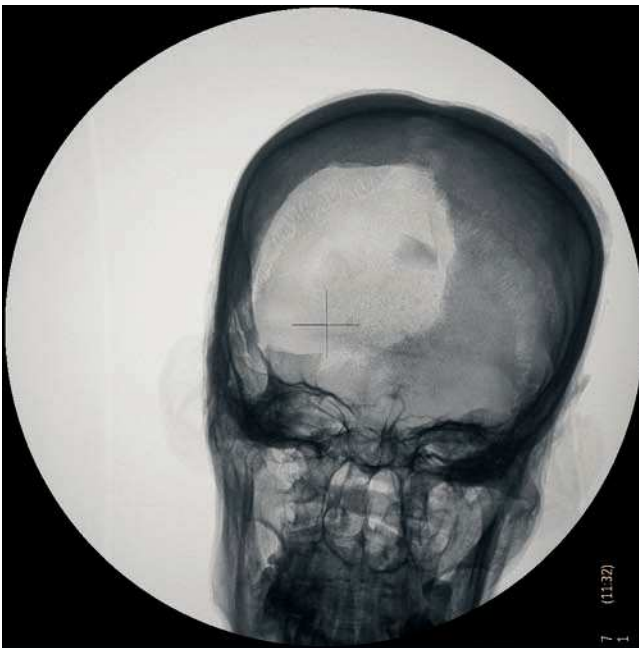

Figura 13 Radiografía de cráneo anteroposterior. Signos de excerebración con fractura de la lamina cribosa y apófisis crista galli. Fractura de la calota craneal por expoliación.

Radiografía de cintura pelviana

Pelvis: proyección anteroposterior y anteroposterior localizada en ramas isquiopubianas.

Radiografía de extremidades inferiores

Proyecciones anteroposterior y laterales en epífisis y diáfisis de fémur, tibia, peroné y en rodillas.

Pies: proyecciones según la colocación.

Asimismo, se creó una tabla de hallazgos y técnica de momificación, basada en el estudio de The Manchester Museum Mummy Project⁷ (tabla 1).

Resultados

La radiología permitió estudiar las alteraciones, las enfermedades y los traumatismos que los 18 cuerpos experimentaron en el transcurso de la vida, así como conocer el tipo de momificación que se les practicó. Además, en las 9 momias vendadas pudimos estudiar el sexo de los individuos y dar una edad aproximada de muerte.

En la tabla 2 presentamos algunos de los resultados antropológicos y radiológicos, así como datos del tipo de momificación.

Edad

La edad en el momento de la muerte de las momias estudiadas es baja, concordando con los datos existentes sobre la esperanza de vida en el Antiguo Egipto en que la media está fijada en 35 años, aunque este dato puede llevar a errores, ya que la mortalidad infantil era muy elevada y modifica los valores de vida media.

Se ha clasificado la edad en: adultos jóvenes (21-40 años) y adultos maduros (41-60 años). No se pudo precisar la edad en 7 cuerpos, asignándoles la categoría de "adulto de edad indeterminada de más de 21 años".

Época¹⁴

III Período Intermedio (1069-850 a.C.).

Por las características de momificación, las nueve momias sin vendaje y la momia 17 pertenecen a época romana (33 a.C.-395 d.C.).

Seis de las momias vendadas pertenecen al III Período Intermedio (1069-945 a.C.).

Dos momias podrían pertenecer a la XXI dinastía (1069-945 a.C.).

La momia 16 es de Baja Época (730-690 a.C.) y es la única momia en la que se practicó un estudio de datación mediante carbono 14.

Época romana: 33 a.C.-395 d.C.

Tipo de momificación

Excerebración

De las 8 momias excerebradas, 5 de ellas presentaban signos de lesión en huesos nasales y en etmoides, y en las 3 restantes no se hallaron signos de extracción del cerebro a través de las fosas nasales.

Sete momias no fueron excerebradas, ya que se aprecian restos de cerebro en la fosa occipital (fig. 14).

Tres momias estaban decapitadas debido al expolio por parte de los ladrones de tumbas.

Evisceración

Radiológicamente, todas las momias habían sido evisceradas, pero únicamente la momia 16 presentaba macroscópicamente una incisión abdominal para la extracción de las vísceras. Barajamos la hipótesis de que el resto podrían haber sido evisceradas por vía rectal, o por vía vaginal en las mujeres. Este

Tabla 1 Tabla de hallazgos y técnica de momificación

Momia N.º	Período	Proveniencia
Edad	Sexo	N.º de radiografía
Colocación de los brazos	Colocación de las manos	
<i>Paquetes de lino y otros artefactos</i>		
Órbitas		
Tracto respiratorio superior		
Tórax		
Abdomen		
<i>Presencia de estructuras intratorácicas</i>		
Pulmones		
Pleura		
Corazón		
Pericardio		
<i>Presencia de restos de órganos internos abdominales</i>		
<i>Presencia de vísceras momificadas y paquetes dentro del abdomen</i>		
<i>Evidencia de extracción del cerebro</i>		
Etmoides		
Foramen occipital		
<i>Opacificación de los espacios intervertebrales</i>		
<i>Calcificación de cartílagos costales</i>		
<i>Calcificación de las articulaciones de la rodilla</i>		
<i>Calcificaciones vasculares</i>		
<i>Calcificaciones vesicales</i>		
<i>Osteoartrrosis</i>		
Columna cervical		
Columna dorsal		
Columna lumbar		
Articulaciones		

dato se pudo confirmar macroscópicamente en algunas de ellas, debido al prolapso rectal o vaginal que presentan.

Las técnicas de evisceración a través de una incisión abdominal o por vía rectal y vaginal están documentadas en el libro *Historias* del autor griego Heródoto¹⁵.

Restos del corazón

Dos momias presentan restos de tejido en el tórax que podría corresponder a restos momificados del corazón.

El corazón era para los antiguos egipcios el órgano más importante del cuerpo, ya que era la sede del pensamiento, en él localizaban la inteligencia, los pensamientos y los sentimientos, por ello debía dejarse dentro del cuerpo para que el difunto pudiera renacer en el "Más Allá", ya que un cuerpo sin corazón no podía renacer, era la muerte definitiva¹⁶.

Paquetes de vísceras momificadas

Dentro de la cavidad corporal (fig. 15), 2 momias presentan paquetes de vísceras momificadas dentro de las cavidades abdominal, torácica y pélvica (las vísceras sufrían el mismo proceso de momificación que el cuerpo. Según las épocas, se guardaban en los vasos canopes, pero en otras épocas se volvían a colocar momificadas en cuatro paquetes dentro del cuerpo). Una de ellas es del III Período In-

termedio (1069-945 a.C.) y la otra es de Baja Época (760-800 a.C.).

Colocación de los brazos

Las momias de época romana tienen los brazos y las manos colocados a lo largo del cuerpo.

Las momias del III Período Intermedio tienen los brazos cruzando las crestas ilíacas y las manos colocadas sobre el pubis.

El resto de momias tienen los brazos arrancados debido al expolio que han sufrido por los ladrones de tumbas.

Artefactos funerarios, amuletos y joyas

Dos momias presentan los dedos de la mano izquierda flexionados en actitud de prensión de un rollo de papiro, observándose restos del lino en el que estaban envueltos.

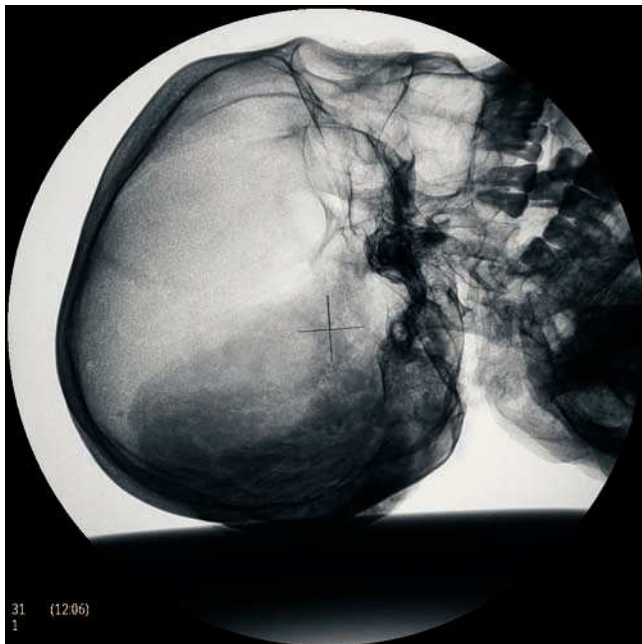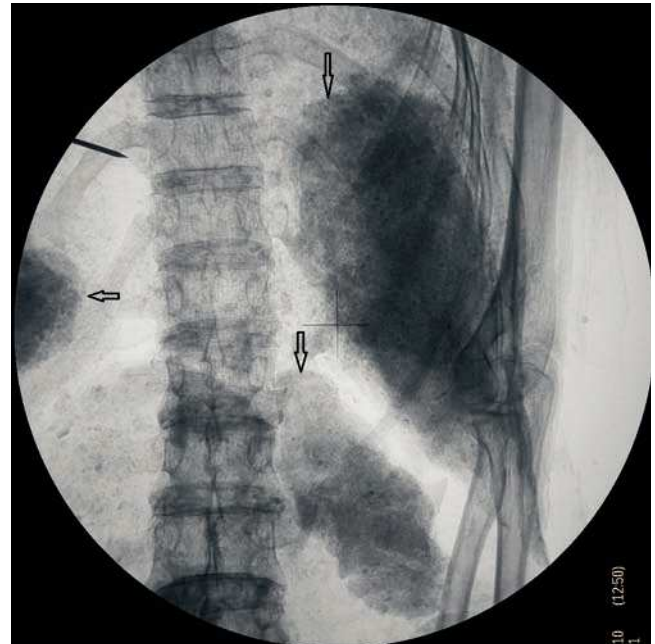
En otra momia se aprecia una placa cuadrada de algún material radioopaco a nivel del ala sacra izquierda.

Entre las vendas del hemitórax izquierdo de la momia 16 se visualizó un amuleto llamado "nudo de Isis" (el nudo de Isis es un amuleto protector que está relacionado con la diosa Isis, con las palabras de poder y los conjuros mágicos. Era de color rojo, el color de la regeneración, y estaban fabricados en cornalina, jaspe rojo, cerámica vidriada y vidrio rojo; también se han encontrado algunos fabricados en

Tabla 2 Resultados antropológicos y radiológicos, así como datos del tipo de momificación

Momia	Sexo	Edad	Época	Vendas	Excerebración	Evisceración
1. Piglet	M	Adulto joven	Romana	No	Si	Si
2. Dupuytren	V	Adulto	Romana	No	No	Si
3. Golden Breast	M	Adulto	Romana	No	No	Si, restos cardíacos
4. Pectoral	M	Adulto	Romana	No	No	Si
5. Secreta	M	Adulto joven	Romana	No	No	Si
6. Princesa Azul	M	Adulto joven	Romana	No	Si, vía etmoidal	Si, restos cardíacos
7. Indiscreta	M	Adulto	Romana	No	No	Si
8. Pulseras	M	Adulto joven	Romana	No	No	Si
9. Golden Man	V	Adulto	Romana	No	Si	Si
10. Vendaje Trama	V	Adulto joven	III Período Intermedio	Si	Si	Si
11. Bufanda	M	Adulto joven	III Período Intermedio	Si	Si	Si
12. Malmesa	M	Adulto maduro	III Período Intermedio	Si	Si	Si
13. Vespa	M	Adulto maduro	III Período Intermedio	Si	Si	Si
14. Painting	M	Adulto joven	III Período Intermedio	Si	Si	Si
15. Mouse	V	Adulto maduro	III Período Intermedio	Si	Si	Si
15A/15B. Quarter	M	Adulto	?	Si	?	Si
16. Hieroglyphica	V	Adulto joven	730-690 a.C.	Si	?	Si
17. Beatiful Legs	V	Adulto	Romana	Si	?	Si

M: mujer; V: varón.

**Figura 14** Restos de cerebro en fosa occipital.**Figura 15** Radiografía de abdomen. Paquetes de vísceras momificadas en la cavidad abdominal.

oro o materiales dorados. Se colocaban en la nuca o el pecho del difunto) (fig. 16)¹⁷.

En el interior del tórax de la momia 17 se visualizó un amuleto del "escarabeo" (el escarabeo es el amuleto del corazón, era el teórico sustituto del corazón si el corazón momificado resultaba dañado o se perdía, se colocaba en la nuca o en el pecho del difunto. Está relacionado con el

nacimiento del Sol y, por tanto, con la resurrección del difunto. Es un poderoso amuleto, imprescindible dentro de la colección de amuletos que se distribuían sobre el cuerpo del difunto y entre las vendas)¹⁷ y a nivel de los tobillos dos pulseras metálicas. Su cuerpo estaba relleno con algún tipo de material denso para que éste conservara su forma.

Figura 16 Radiografía de tórax localizada en el hemitórax izquierdo: amuleto del “nudo de Isis”; brazo con signos de arrancamiento por expoliación.

Las momias 13 y 15 tienen un soporte entre las piernas, posiblemente de origen vegetal, para mantenerlas en posición recta.

Patología

Básicamente, la patología hallada es afección ósea de origen degenerativo, anomalías del desarrollo y fracturas, sin que se encontraran signos de enfermedad infecciosa o tumoral. Asimismo la enfermedad dental hallada es también escasa.

La artrosis es la afección que más padecieron las 18 momias estudiadas. En 11 de ellas se han encontrado signos radiológicos de artrosis con diferentes grados de afectación, y sobre todo se aprecia afectación de la columna cervical, columna lumbar y articulaciones coxofemorales.

La momia número 2 presenta la enfermedad de Dupuytren, que afecta a la mano izquierda (la enfermedad de Dupuytren es una contractura palmar con acortamiento de la aponeurosis palmar y de las prolongaciones digitales y fibrosis de los tendones flexores de la mano que provoca retracción y flexión de los dedos. Los dedos más frecuentemente afectados son el anular y el meñique. Es más frecuente en varones de entre 40 y 60 años, de bajo peso, diabéticos, alcohólicos y fumadores)⁸.

La momia número 5 presenta signos claros de osteomalacia, apreciándose esternón en quilla, escoliosis dorso-lumbar, disimetría pélvica y fémur izquierdo en sable (la osteomalacia o raquitismo es una mineralización anómala de la matriz del hueso, provocada por un aporte deficiente de vitamina D, o debido a mala absorción intestinal de esta vitamina o por una alteración renal. Presenta deformidades esqueléticas, como son: piernas arqueadas, proyección del esternón, rosario costal, escoliosis o cifosis, deformidad pélvica y deformidades dentales)¹⁸ (fig. 17).

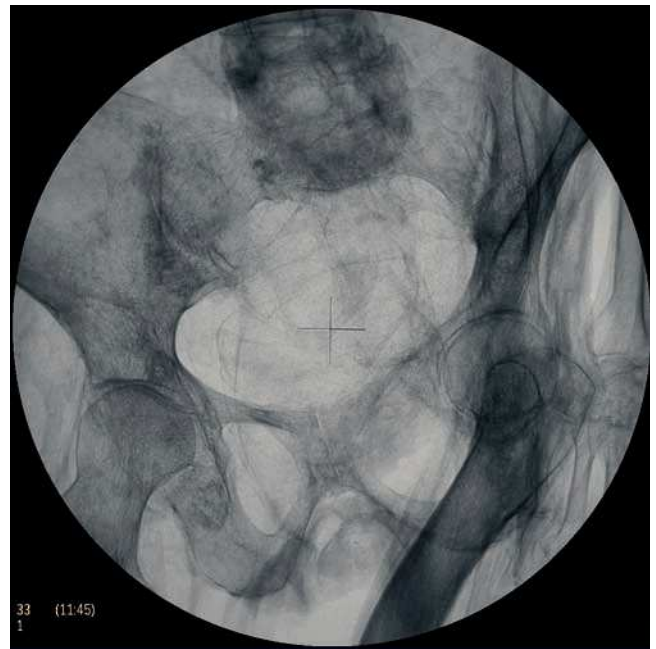

Figura 17 Radiografía de pelvis: asimetría pélvica y fémur en sable en individuo con signos radiológicos de osteomalacia.

En la momia 17 se halló una fractura subcapital del fémur derecho con desplazamiento craneal, en la que se aprecian signos de consolidación y de supervivencia de largo tiempo¹⁹.

En la momia 15 se encontró una fractura nasal consolidada.

Anomalías vertebrales

Espina bífida en S1 en la momia número 3, espina bífida en L5 en la momia número 5, dehiscencia del arco posterior de S1 en la momia 8 y sacro con 6 vértebras en la momia 15A/B.

Líneas de Harris

Esta alteración se ha encontrado en la momia 2 y la momia 7 (fig. 12)¹³.

La momia número 11 presenta imagen radiológica de absceso dental en la hemimandíbula izquierda con lesión lítica del maxilar.

Caries

Es una alteración frecuente en las momias egipcias debido a la dieta. En nuestro estudio apreciamos caries únicamente en las momias 1, 9 y 11.

Discusión

La práctica de la radiología simple aplicada a restos óseos presenta muchas dificultades técnicas, debido a que la falta de tejido blando alrededor de los huesos provoca un fuerte contraste radiológico. Asimismo la fosilización de los huesos causa un aumento de la densidad ósea. Todo ello hace que se deban adaptar las características radiológicas a cada pieza en estudio.

En el estudio radiológico de las momias se presentan problemas añadidos destacando entre éstos la posición del cuerpo en el momento de la momificación y la superposición de estructuras, ya que según la época de la momificación los brazos se colocaban cruzados sobre el tórax o las manos sobre el pubis; esto dificulta la visualización de las estructuras anatómicas que se encuentran debajo y, en muchas ocasiones, no permite realizar las proyecciones usualmente utilizadas en radiología convencional y se deben practicar proyecciones alternativas adaptadas a cada cuerpo.

Otro obstáculo para la radiología simple son los materiales utilizados en el relleno del cuerpo momificado, con el objeto de que éstos mantuvieran la forma que tenían en vida. Se utilizaba serrín, arcilla, fango con pequeñas piedras y también madera, lo cual dificulta la penetración de la radiación y son causa de artefactos y falsas imágenes. También la gran cantidad de vendas con las que se protegía al cuerpo momificado (en algunas momias se utilizaron hasta 70 m de vendas) y la resina utilizada como bactericida dentro del cuerpo y empapando las vendas dificulta mucho la penetración de los rayos X.

Para la interpretación correcta de las radiografías practicadas a momias egipcias, es necesario un conocimiento adecuado del proceso de momificación y de los artefactos funerarios utilizados.

Conclusión

En el estudio de la edad ósea, la radiología no fue de gran ayuda, ya que al ser la mayoría momias de adultos jóvenes fue difícil ajustar la edad en el momento de la muerte. Radiológicamente, es fácil determinar la edad en niños y adolescentes, pero el estudio de la edad en los adultos se basa en signos radiológicos de envejecimiento, y en el apartado anterior ya hemos comentado que la artrosis puede afectar a personas jóvenes con trabajos mecánicos y no afectar a personas de edad con vida sedentaria.

También fue difícil el estudio de los signos de excerebración a través de fosas nasales y etmoides. Lo que en principio parece fácil, fue en realidad complicado, debido a la posición de la cabeza y a las superposiciones de estructuras, que nos dificultaron poder apreciar correctamente el área etmoideo-esfenoidal. Aun así, en la radiografía lateral del cráneo se pudo apreciar claramente la cavidad craneal y confirmar la existencia o no de restos de tejido cerebral o de resina solidificada.

La radiografía simple en pocos casos puede darnos un diagnóstico de certeza, ya que las huellas que las enfermedades dejan en los huesos pueden prestarse a diferentes interpretaciones, debido a que la reacción del hueso es limitada y pueden apreciarse cambios semejantes frente a diferentes noxas.

A pesar de todas estas dificultades, el estudio mediante radiología simple proporciona una gran ayuda en el estudio de las momias, y más aún en las momias vendadas, de las que no podríamos conocer nada debido a la prohibición actual de examinarlas sin vendas. Así, en nuestro estudio, la radiología simple fue una importante herramienta para conocer el sexo de los individuos, apreciar el tipo de momificación empleada en cada uno, estudiar las huellas que las

enfermedades dejaron en el esqueleto, las alteraciones óseas y los traumatismos sufridos en vida, así como también valorar y precisar las lesiones ante *mórtem* y las lesiones *post mórtem*.

Las pocas afecciones halladas en los cuerpos nos hace suponer que eran individuos que pertenecían a la nobleza tebana; por tanto, estaban sometidos a poco esfuerzo y tuvieron acceso a una alimentación correcta y variada y a una buena calidad de vida.

Agradecimientos

Queremos agradecer a Philips Iberia su generosidad al prestarnos el equipo digital BV Pulsera, y en especial al Dr. Adolfo Velasco del Departamento de Radiología por su interés en nuestro proyecto.

Conflicto de intereses

Los autores tienen relación únicamente con la casa Philips en calidad de colaborador con el préstamo del equipo. Esta compañía no pone objeciones en la presentación del artículo.

Bibliografía

1. Krogman W, Baer M. Age at Death of Pharaohs of the New Kingdom, Determined from X-Rays Films. In: Harris J, Wente E, editors. *An X-Ray Atlas of the Royal Mummies*. 1st ed. Chicago: The University of Chicago Press; 1980. p. 188-234.
2. Brier B. Técnicas de momificación: La voz de los antiguos. En: *Momias de Egipto. Las claves de un arte antiguo y secreto*, primera edición en español. Barcelona: Edhasa; 1996. p. 35-122.
3. Budge W. La Momia. En: *La Momia. Manual de Arqueología funeraria Egipcia*. 1.ª ed. en castellano. Barcelona: Editorial Humanitas; 1995. p. 209-29. Título original en inglés: *The Mummy*. 1901.
4. Campillo D. Exámenes complementarios de aplicación a los estudios paleopatológicos. Las técnicas radiográficas. En: *Introducción a la paleopatología*. 1.ª ed. Barcelona: Bellaterra Arqueología; 2001. p. 63-74.
5. Iskander Z. Mummification in Ancient Egypt: Development, History, and techniques. In: Harris J, Wente E, editors. *An X-Ray Atlas of the Royal Mummies*. 1st ed. Chicago: The University of Chicago Press; 1980. p. 2-28.
6. Adams J, Alsop C. Imaging in Egyptian mummies. In: *David R. Egyptian Mummies and modern Science*. 1st ed. Cambridge: Cambridge University Press; 2008. p. 21-42.
7. Isherwood I, Jarvis H. Radiology of the Manchester Mummies. In: *David R. The Manchester Museum Mummy Project*. 1st ed. Leeds: Manchester Museum; 1979. p. 25-64.
8. Epstein R, Kneeland J. Hand and Wrist. In: *Stark D, Bradley W. Magnetic Resonance Imaging*, 3er ed. St. Louis: Mosby CO; 1988. p. 790.
9. Ferembach D, Schwidetzky I, Stloukal M. Recommendations for Age and Sex Diagnoses of Skeletons. *Journal of Human Evolution*, London, Academic Press Inc. 1980;9:517-49.
10. Campillo D. Problemática general del estudio paleopatológico. En: *Introducción a la paleopatología*. 1.ª ed. Barcelona: Bellaterra Arqueología; 2001. p. 37-62.

11. Strouse P, Keats T. Normal Anatomy, Growth, and Development. In: Caffey's pediatric Diagnostic Imaging. 11th ed. Philadelphia: Mosby Elsevier; 2008. p. 2545-55.
12. Miller J. Geography, Climate and diet in Ancient Egypt and the Consequential Medical Conditions. In: An appraisal of the Skulls and Dentition of Ancient Egyptians, highlighting the pathology and speculating on the Influence of Diet and Environment. 1st ed. Oxford: 2008. p. 21-7.
13. Baxarias J, Herrérin J. Endocrine-Metabolic diseases. In: The Handbook Atlas of Paleopathology. 1st ed. Zaragoza: Editorial Pórtico; 2008. Endocrine-metabolic.
14. Assmann J. Tabla cronológica. En: Egipto. Historia de un sentido. 1.ª ed. Madrid: Abada Editores; 2005. p. 560-6.
15. Heródoto. Historias. Libro II. En: González Caballo A. Historias. Madrid: Akal; 1994. p. 204-6.
16. Dinarès R. *ib y haty*. El corazón en el Egipto antiguo. En: Molinero Polo MA. Trabajos de Egiptología. Actas del III congreso Ibérico de Egiptología. 1.ª ed. Tenerife: Isfet. Egiptología e Historia; 2009. p. 235-45.
17. Castel E. Diccionario de signos y símbolos. En: Egipto. Signos y símbolos de lo sagrado. 1.ª ed. Madrid: Aldebarán ediciones; 1999. p. 387, 160.
18. Greenspan A. Osteoporosis, Rickets and Osteomalacia. In: Orthopedic Radiology. A Practical Approach. 2nd ed. New York: Raven Press; 1992. p. 22.8-2.11.
19. Greenspan A. Lower Limb: Pelvic Girdle and Proximal Femur. In: Orthopedic Radiology. A Practical Approach. 2nd ed. New York: Raven Press; 1992. p. 7.17-7.24.

Bibliografía general

- Baxarias J, Herrérin J, Garcia-Guixé E, Dinarès R, Fontaine V, Martín V, et al. 2009: Preliminary anthropological, paleopathological and radiological study of the mummies from Monthemhat's tomb (TT-34) currently stored in magazine 4 behind the American House. Report to the Supreme Council of Antiquities, Egypt.
- Campillo D. Patología metabólica. En: Introducción a la paleopatología. 1.ª ed. Barcelona: Bellaterra Arqueología; 2001. p. 289-91.
- Herrérin J, Baxarias J, Garcia-Guixé E, Núñez M, Dinarès R. Betata-lasemia en un niño de una necrópolis del Imperio Nuevo (Luxor, Egipto). Estudio macroscópico y radiológico. *Imagen Diagn.* 2010;1:61-6.
- Rusell W, Storey A, Ponitz P. Radiographic Techniques in the Study of the Mummy. In: Harris J, Wenke E, editors. *An X-Ray Atlas of the Royal Mummies*. 1st ed. Chicago: The University of Chicago Press; 1980. p. 163-87.