

CASO CLÍNICO

Estudios de imagen en el melanoma coroideo



Edwin Javier Anaya-Pava^{a,*}, Rubén Iván Cárdenas-Hernández^{a,b}
y Norma Aidé Castro-Santana^a

^a Instituto Mexicano del Seguro Social, Unidad Médica de Alta Especialidad N.º 71, Servicio de Oftalmología, Torreón, Coahuila, México

^b Instituto de la Visión, Servicio de Retina, Torreón, Coahuila, México

Recibido el 25 de noviembre de 2013; aceptado el 8 de agosto de 2014
Disponible en Internet el 11 de octubre de 2014

PALABRAS CLAVE

Melanoma coroideo;
Agudeza visual;
Fondo de ojo

KEYWORDS

Choroidal melanoma;
Visual acuity;
Ocular fundus

Resumen Se presenta el caso de una mujer de 42 años de edad con disminución progresiva de la agudeza visual de 2 años de evolución en el ojo izquierdo, que le fue diagnosticado un melanoma coroideo mediante la exploración oftalmológica y los diversos estudios de imagen, de los cuales se comentan las principales características imagenológicas para esta enfermedad. © 2013 ACTEDI. Publicado por Elsevier España, S.L.U. Todos los derechos reservados.

Imaging studies in choroidal melanoma

Abstract A case is presented of a 42 year-old woman with a gradual decrease in visual acuity of 2 years of onset in the left eye. She was diagnosed as choroidal melanoma by ophthalmologic examination and imaging studies. The main imaging features for this pathology are discussed. © 2013 ACTEDI. Published by Elsevier España, S.L.U. All rights reserved.

Historia clínica

Una mujer de 42 años de edad, sin antecedentes heredo-familiares ni personales patológicos de importancia, se presentó con historial de disminución lenta y progresiva de la agudeza visual (AV) del ojo izquierdo de 2 años de evolución y que empeoró 2 meses previos a la consulta. La AV del ojo

derecho era de 20/20 y con el ojo izquierdo de 20/400. Lo encontrado en la exploración oftalmológica del fondo del ojo izquierdo, llevó a solicitar los estudios de imagen complementarios: se observó un desprendimiento seroso de retina junto con una masa subretiniana sobrelevada ovoide con poco pigmento.

Hallazgos de imagen

Se tomó en primer lugar una fluorangiografía (FAG), utilizando la fluoresceína como medio de contraste. Las primeras

* Autor para correspondencia.

Correo electrónico: ejanayap@hotmail.com (E.J. Anaya-Pava).

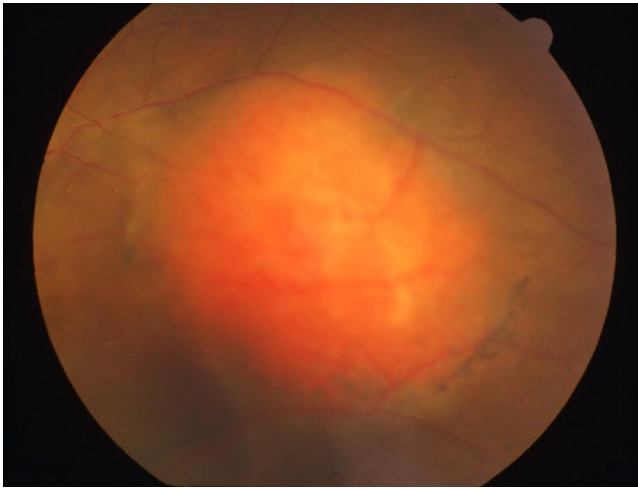


Figura 1 Fotografía a color de fondo de ojo izquierdo. Se evidencia masa subretiniana color naranja, ovoide, con pigmento en sus bordes y desprendimiento seroso retiniano.

imágenes del estudio son fotografías a color del fondo de ojo izquierdo (fig. 1). Se demostró una masa subretiniana ovoide color naranja, con pigmento en sus bordes y desprendimiento seroso retiniano. En la fotografía con filtro verde de la FAG antes de la inyección del medio de contraste (fig. 2), se evidenció el desprendimiento seroso de retina con involucro macular, así como la tumoración coroidea delimitada con vasos retinianos que pasan por encima de la lesión. La fase coroidea de la FAG (fig. 3) demostró una hiperfluorescencia y llenado de vasos tumorales. En la fase arteriovenosa de la FAG (fig. 4), se destacó una mayor hiperfluorescencia en el borde nasal de la lesión tumoral simultáneamente con los vasos retinianos normales (doble circulación).

En segundo lugar, se realizó un ultrasonido ocular. En el modo B del ultrasonido, se evidenció una masa de consistencia sólida de mediana ecogenicidad con excavación coroidea, pulsación vascular intrínseca y desprendimiento

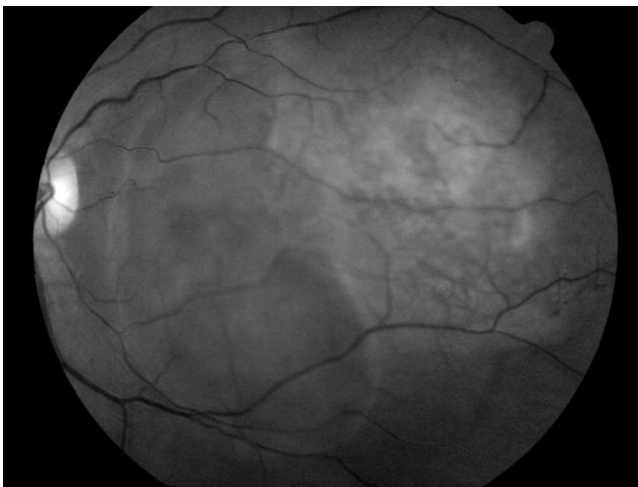

Figura 2 Fotografía de fondo de ojo con filtro verde. Destaca el área de desprendimiento seroso que involucra región macular. Se observa también la tumoración coroidea delimitada con vasos retinianos pasando por encima de la lesión.

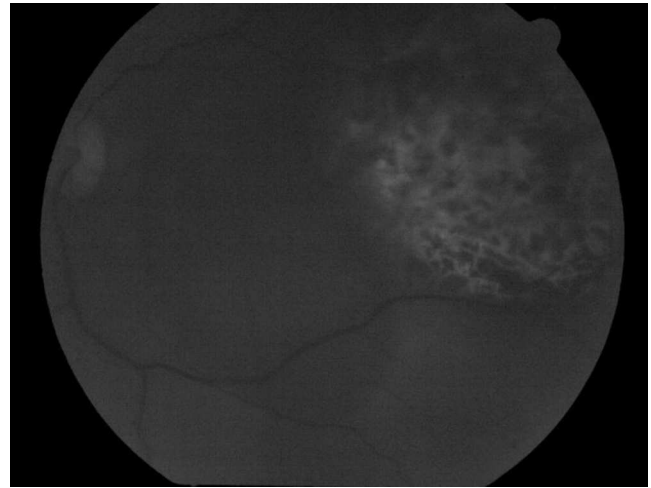


Figura 3 Fase coroidea de la fluorangiografía, que muestra una hiperfluorescencia temprana y llenado de vasos tumorales.

de retina asociado (fig. 5A), con medidas de $5 \times 8 \times 11$ mm en sus diámetros longitudinal, transversal y anteroposterior, respectivamente. En modo Doppler (fig. 5B) se observó un espectro arterial de baja resistencia.

En tercer lugar se realizó una tomografía computarizada (TC) de cráneo y órbita (fig. 6), que mostró un engrosamiento de la pared posterior e inferior del globo ocular izquierdo de 4,6 mm. Presentó un valor de 40 UH en fase simple y un realce a 150 UH a la aplicación de contraste, denotando una tumoración nodular sólida ubicada en región temporal de la parte media y posterior del globo ocular de forma ovoide con bordes regulares bien definidos. En la fosa posterior, el tallo cerebral, el parénquima cerebral y las estructuras supratentoriales y periorbitales, no se detectaron lesiones.

Discusión

El melanoma ocular tiene una incidencia global anual de 6 casos por millón de habitantes, siendo un poco más fre-

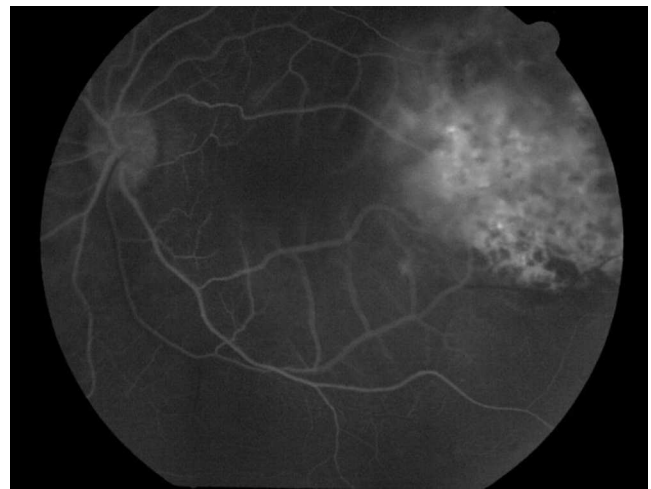


Figura 4 Fase arteriovenosa de la fluorangiografía. Se destaca una mayor hiperfluorescencia en el borde nasal de la lesión tumoral simultáneamente con los vasos retinianos normales.

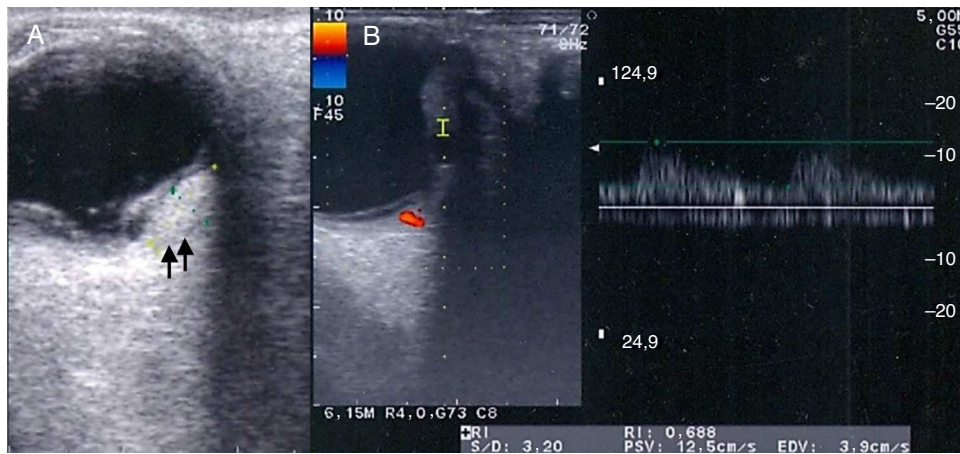

Figura 5 Ultrasonido ocular en modo B. A) Masa de consistencia sólida con mediana ecogenicidad y excavación coroidea (flechas), pulsación vascular intrínseca y desprendimiento de retina asociado. B) En el estudio Doppler se observa un espectro arterial de baja resistencia.

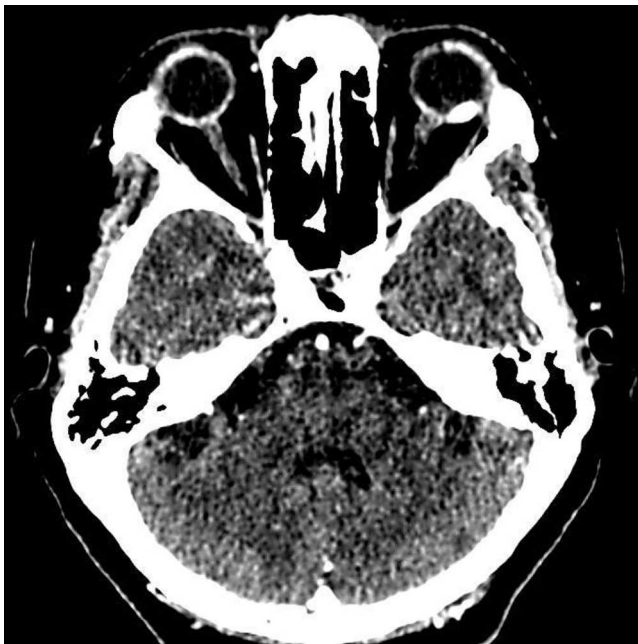

Figura 6 TC de cráneo y órbita con contraste. Se observa engrosamiento de la pared posterior e inferior del globo ocular izquierdo con una tumoración nodular ubicada en región temporal de la parte media y posterior del globo ocular de forma ovoide con bordes regulares bien definidos y aumento de densidad a la aplicación de contraste.

cuenta en los varones que en las mujeres. Es la neoplasia maligna intraocular primaria más frecuente en adultos, y el melanoma coroideo explica el 86,3% de todos los melanomas de la úvea¹. Se consideran signos de mal pronóstico: tumor de gran tamaño, tumor cercano al nervio óptico y aumento de la presión intraocular. Los pacientes con melanoma coroideo presentan una sobrevida a los 5 años del 69 al 81% y a los 10 años del 57 al 62%. La supervivencia media luego del diagnóstico de metástasis se reduce al 20% al año y 8% a los 2 años²⁻⁵.

El diagnóstico se basa en el interrogatorio y en el examen clínico oftalmológico: la biomicroscopía completa con lámpara de hendidura y una valoración exhaustiva del fondo de ojo incluyendo oftalmoscopia indirecta. Los estudios de imagen de FAG y la ecografía en modo B y Doppler proporcionan una excelente caracterización de la lesión. La utilidad de la TC consiste principalmente en detectar la extensión episcleral y la recurrencia local postratamiento, así como contribuir a los diagnósticos diferenciales. Con estos métodos, se diagnostican el 99,7% de los casos; en el 0,3% restante se puede realizar punción con aguja fina^{6,7}.

En la fotos a color y filtro verde de la FAG de nuestro paciente, se documentó el desprendimiento de retina exudativo peritumoral que también abarcaba la región macular, secundario al efecto de masa en el espacio subretiniano del polo posterior ejercido por la tumoración. Esto puede explicar la mala visión de la paciente. Esta tumoración mostró una fluorescencia temprana durante la fase coroidea y durante la fase arteriovenosa mostró extravasación y tinción progresivas, con una circulación dual en relación a los vasos tumorales y retinianos. Las zonas de bloqueo de fluorescencia coroidea correspondieron a los grupos de pigmentos de lipofuscina. Las regiones puntiformes de intensa hiperfluorescencia que recubren la masa con hipofluorescencia persistente corresponden al margen de la lesión.

El ultrasonido en modo B, además de evidenciar una masa de consistencia sólida de mediana ecogenicidad con excavación coroidea y pulsación vascular intrínseca, descartó inicialmente alguna lesión o metástasis tumoral periocular. La mayoría de los melanomas son de ecogenicidad mediana y relativamente homogénea cuando son pequeños. Los tumores de mayor volumen suelen ser de baja ecogenicidad y pueden presentar áreas quísticas que representan zonas de necrosis o hemorragia^{8,9}. Es raro encontrar calcificaciones en los melanomas, salvo en aquellos tumores que han recibido radioterapia. La excavación coroidea puede estar dada por la abundante celularidad con atenuación posterior y aparente excavación de la pared esclerocoroidea, o por la presencia del tumor en el tejido coroideo normal. La forma del melanoma es variable; los de tamaño pequeño pueden tener aspecto de lente biconvexa y al crecer tomar

el aspecto clásico en «botón de camisa» u «hongo» debido a la rotura de la membrana de Bruch. Se recomienda el Doppler dúplex con escala de velocidades amplia y filtro de pared que permita análisis de flujos con frecuencias de repetición de pulsos muy bajos y un ángulo entre 45 y 60° para evidenciar vasos de considerable calibre y pequeñas cadenas vasculares. En la periferia, se hallan velocidades de flujo más elevadas que en el centro. El patrón de flujo suele ser de baja resistencia, con poca diferenciación entre las velocidades sistólica y diastólica. Uno de los hallazgos más habituales es la presencia de desprendimiento seroso de retina, que suele ser adyacente al tumor y puede ser parcial o completo¹⁰⁻¹³.

La TC es útil especialmente para evaluar lesiones mayores a 3 mm, utilizando cortes axiales y coronales de 3 mm de espesor, con un incremento de 3 mm. En el examen sin contraste puede hallarse una masa local levemente hiperdensa que se proyecta hacia el vítreo y que a la inyección de medio de contraste presenta un incremento de la densidad, mostrando distintas formas: masa plana, polipoidea, en media luna o en anillo. Se puede evidenciar un desprendimiento de retina, siendo el medio de contraste muy útil en la diferenciación diagnóstica, ya que el tumor se incrementa con el contraste y la retina desprendida no lo hace. Rara vez se pueden localizar calcificaciones mediante TC¹⁴.

Diagnóstico

Melanoma coroideo

El diagnóstico fue compatible con melanoma coroideo debido a los hallazgos comentados en la exploración oftalmológica y los estudios de imagen de la FAG, el ultrasonido ocular en modo B y Doppler, así como la TC de órbita. También se realizaron estudios de imagen de hígado, tórax, huesos largos y cráneo, excluyendo la posibilidad de metástasis a esos niveles en el momento del diagnóstico.

Nevo coroideo

El nevo coroideo presenta generalmente un tamaño pequeño, coloración uniforme, sin depósitos de pigmento y no se acompaña de desprendimiento seroso de retina, por lo que los hallazgos reportados previamente en la paciente van en contra del diagnóstico de un nevo coroideo¹⁵.

Carcinoma metastásico coroideo

Fue descartado porque la metástasis corioidea típica es una lesión tumoración plaicoide amarilla asociada a líquido subretiniano, que en fase venosa de la FAG no evidencia masa corioidea y en fase tardía muestra hiperfluorescencia difusa con pérdida de fluoresceína en el espacio subretiniano, características que no se encontraron en este caso¹⁶.

Conflicto de intereses

Los autores declaran no tener ningún conflicto de intereses.

Bibliografía

- McLaughlin CC, Wu X-C, Jemal A, Martin HJ, Roche LM, Chen VW. Incidence of noncutaneous melanomas in the U.S. *Cancer*. 2005;103:1000-7.
- Kroll S, Char DH, Quivey J, Castro J. A comparison of cause-specific melanoma mortality and all-cause mortality in survival analyses after radiation treatment for uveal melanoma. *Ophthalmology*. 1998;105:2035-45.
- Singh AD, Turell ME, Topham AK. Uveal melanoma: Trends in incidence, treatment, and survival. *Ophthalmology*. 2011;118:1881-5.
- Kujala E, Mäkitie T, Kivelä T. Very long-term prognosis of patients with malignant uveal melanoma. *Invest Ophthalmol Vis Sci*. 2003;44:4651-9.
- Diener-West M, Reynolds SM, Agugliaro DJ, Caldwell R, Cumming K, Earle JD, et al. Development of metastatic disease after enrollment in the COMS trials for treatment of choroidal melanoma: Collaborative Ocular Melanoma Study Group Report No 26. *Arch Ophthalmol*. 2005;123:1639-43.
- Accuracy of diagnosis of choroidal melanomas in the Collaborative Ocular Melanoma Study. COMS report no. 1. *Arch Ophthalmol*. 1990;108:1268-73.
- McCannel TA. Fine-needle aspiration biopsy in the management of choroidal melanoma. *Curr Opin Ophthalmol*. 2013;24:262-6.
- McQuown DS. Ocular and orbital echography. *Radiol Clin North Am*. 1975;13:523-41.
- Kharlap SI, Likhvantseva VG, Ruchko TN. Echographic determination of the extent of intraocular tumors. *Vestn Oftalmol*. 2007;123:16-8.
- Silverman RH, Coleman DJ, Rondeau MJ, Woods SM, Lizzi FL. Measurement of ocular tumor volumes from serial, cross-sectional ultrasound scans. *Retina Phila Pa*. 1993;13:69-74.
- Boldt HC, Byrne SF, Gilson MM, Finger PT, Green RL, Straatsma BR, et al. Baseline echographic characteristics of tumors in eyes of patients enrolled in the Collaborative Ocular Melanoma Study: COMS report no. 29. *Ophthalmology*. 2008;115:1390-7.
- Echography (ultrasound) procedures for the Collaborative Ocular Melanoma Study (COMS), Report no. 12, Part I. *J Ophthalmic Nurs Technol*. 1999;18:143-9.
- Echography (ultrasound) procedures for the Collaborative Ocular Melanoma Study (COMS), Report no. 12, Part II. *J Ophthalmic Nurs Technol*. 1999;18:219-32.
- Mafee MF, Peyman GA, McKusick MA. Malignant uveal melanoma and similar lesions studied by computed tomography. *Radiology*. 1985;156:403-8.
- Shields CL, Furuta M, Mashayekhi A, Berman EL, Zahler JD, Hoberman DM, et al. Clinical spectrum of choroidal nevi based on age at presentation in 3422 consecutive eyes. *Ophthalmology*. 2008;115:546-52.
- Ishida T, Ohno-Matsui K, Kaneko Y, Tobita H, Hayashi K, Shimada N, et al. Autofluorescence of metastatic choroidal tumor. *Int Ophthalmol*. 2009;29:309-13.