

## Resolución del caso iconográfico

# Caso iconográfico número 14. Hemangioendotelioma hepático infantil

## What is your diagnosis? Illustrated case number 14. Infantile hepatic hemangioendothelioma

Mónica Echevarría<sup>a</sup>, Sonia Rombaut<sup>a</sup>, Ana Muñoz<sup>a,\*</sup> y César Martín<sup>b</sup>

<sup>a</sup> Departamento de Obstetricia, Ginecología y Reproducción, Instituto Universitario Dexeus, Barcelona, España

<sup>b</sup> Departamento de Radiología UDIAT-CD, Corporació Sanitaria Parc Taulí, Sabadell, España

Se realizó una cesárea electiva en la semana 38 por presentación podálica, naciendo un RN de sexo masculino de 3.450 g.

La ecografía posnatal muestra una tumoración de 50 mm compatible con neuroblastoma (fig. 1).

La TAC posnatal informa de un posible tumor de Wilms y con esa orientación diagnóstica se programa la cirugía (fig. 2).

En la intervención quirúrgica, realizada 2 semanas después del parto, se extirpó una masa aneja al lóbulo hepático izquierdo (fig. 3).

El estudio anatomopatológico diagnosticó un *hemangioendotelioma hepático infantil* (HHI) (fig. 4).

El HHI es un tumor vascular benigno, que se suele diagnosticar antes de los 6 meses de edad. Aunque la afectación hepática suele ser multifocal; cuando se trata de una tumoración única, su diagnóstico diferencial con un tumor maligno es más difícil.

Aunque suele tener un comportamiento benigno, con tendencia a la regresión espontánea, en ocasiones, cuando es multicéntrico y de gran tamaño tiene una mortalidad significativa asociada a la rotura hepática o al fallo cardíaco que provocan las múltiples fístulas arteriovenosas.

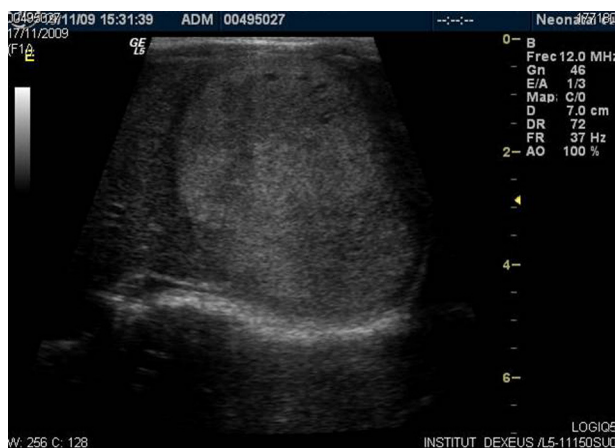

Figura 1 – Ecografía posnatal.

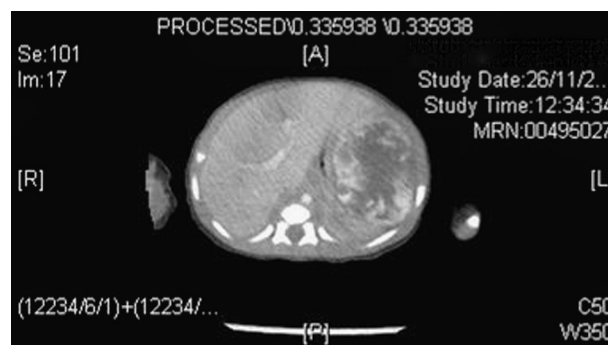


Figura 2 – TAC posnatal.

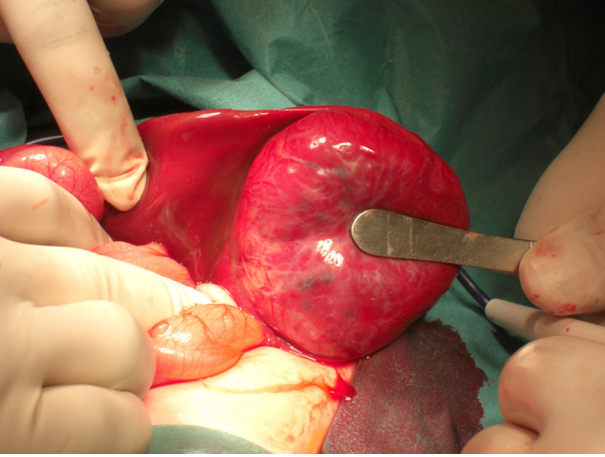
Véase contenido relacionado en DOI:

<http://dx.doi.org/10.1016/j.diapre.2012.06.004>.

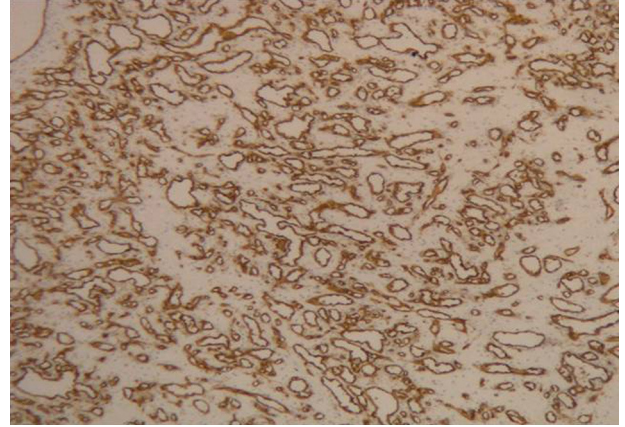
\* Autor para correspondencia.

Correo electrónico: [anamun@dexeus.com](mailto:anamun@dexeus.com) (A. Muñoz).

2173-4127/\$ – see front matter © 2012 Asociación Española de Diagnóstico Prenatal. Publicado por Elsevier España, S.L. Todos los derechos reservados.  
<http://dx.doi.org/10.1016/j.diapre.2012.06.012>



**Figura 3 – Tumoración hepática.**



**Figura 4 – Inmunohistoquímica. Marcadores endoteliales CD34+.**