




# Diagnóstico Prenatal

www.elsevier.es/diagnprenat



## Caso clínico

# Diagnóstico prenatal de 2 casos de sirenomelia en el primer trimestre

Alberto López García

Servicio de Ginecología y Obstetricia, Hospital Lucus Augusti, Lugo, España

### INFORMACIÓN DEL ARTÍCULO

Historia del artículo:

Recibido el 26 de enero de 2013

Aceptado el 22 de febrero de 2013

On-line el 11 de abril de 2013

Palabras clave:

Sirenomelia

Síndrome mermaid

Diagnóstico prenatal

Keywords:

Sirenomelia

Mermaid syndrome

Prenatal diagnosis

### RESUMEN

La sirenomelia es una rara entidad malformativa que se caracteriza por la existencia de una sola extremidad inferior, ausencia de hueso sacro, arteria umbilical única, anomalías urogenitales y ano imperforado, entre otras anomalías posibles. La etiología es desconocida y el pronóstico es generalmente malo. El diagnóstico prenatal en el primer trimestre es infrecuente, pero últimamente aparecen nuevas publicaciones de casos aislados. Presentamos 2 casos diagnosticados en la semana 12 de embarazo en madres sin antecedentes ni factores de riesgo. Se acompaña iconografía del estudio ecográfico y fotografías de los especímenes tras la interrupción del embarazo.

© 2013 Asociación Española de Diagnóstico Prenatal. Publicado por Elsevier España, S.L.

Todos los derechos reservados.

### Prenatal diagnosis of 2 cases of sirenomelia in the first trimester

#### ABSTRACT

Sirenomelia, or mermaid syndrome, is a rare malformation condition that is characterised by there being only one lower limb, absence of sacral bone, a single umbilical artery, urogenital abnormalities, and an imperforate anus, among other possible anomalies. The aetiology is unknown and the prognosis is generally poor. Prenatal diagnosis in the first trimester is uncommon, but lately, new published reports on isolated cases are appearing. We present 2 cases diagnosed in the 12 week of pregnancy in mothers with no history or risk factors. Illustrations of the ultrasound studies are presented, as well as photographs of the specimens after the interruption of the pregnancy.

© 2013 Asociación Española de Diagnóstico Prenatal. Published by Elsevier España, S.L.

All rights reserved.

## Introducción

La incidencia de este raro dismorfismo oscila según los autores entre 1/24.000 y 1/67.000 nacimientos<sup>1</sup>. Otros citan cifras en torno a 1,5-4,2 casos por 100.000 nacimientos<sup>2</sup>.

La secuencia malformativa incluye varios grados de atrofia-hipotrofia y fusión de extremidades inferiores como hallazgo más llamativo<sup>3</sup>. Suelen existir anomalías genitales, urinarias, óseas y digestivas acompañantes<sup>3-8</sup>. Existen algunas clasificaciones clínicas que se han utilizado para catalogar el síndrome. Foster<sup>9</sup> clasifica la sirenomelia según el número

Correo electrónico: [alberto.lopez.garcia@sergas.es](mailto:alberto.lopez.garcia@sergas.es)

de pies existentes. Stocker y Heifetz<sup>1</sup> clasifican la sirenomelia según los huesos existentes en la extremidad inferior.

También es conocida esta alteración como síndrome mermaid<sup>10,11</sup> («sirena» en inglés).

Se ha intentado relacionar esta secuencia malformativa con la diabetes mellitus<sup>12</sup> y con el consumo de cocaína<sup>13</sup> en el primer trimestre. El pronóstico suele ser malo con altas tasas de mortalidad en neonatos, aunque existe constancia de supervivencia a largo plazo en algunos niños<sup>10,14</sup>.

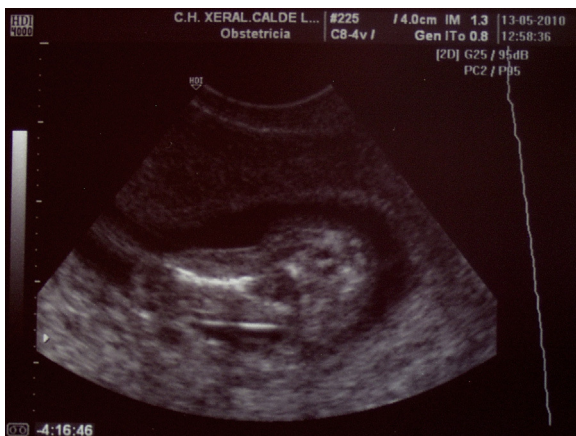### Caso clínico número 1

Paciente de 33 años, sana, G1P0. No antecedentes médicos ni quirúrgicos de interés. No diabetes mellitus. No toma tratamientos. No hábitos tóxicos. Ni en su familia, ni en la de su marido existe constancia de antecedentes malformativos. Padres no consanguíneos. En la ecografía del primer trimestre, realizada con sonda vaginal de alta frecuencia (ecografía bidimensional en tiempo real), se puede comprobar la existencia de un feto único con longitud cráneo-caudal de unos 60 mm que equivalen a 12 semanas y 3 días de embarazo. Presenta una translucencia nucal de 1,3 mm. Llama la atención la existencia de un único muslo de ubicación central con relación a la pelvis (fig. 1). Existe solamente un fémur. La pantorrilla del feto contiene 2 tibias fusionadas (fig. 2). Existe un solo pie, con dedos apiñados. Dorsalmente se visualiza la interrupción de la columna vertebral a nivel lumbar (fig. 3). No existe hueso sacro. La pelvis ósea fetal es completamente anormal. No se identifican genitales externos. El líquido amniótico es subjetivamente normal en cantidad. Resulta llamativo el peculiar movimiento oscilatorio de corto recorrido que ocasionalmente realiza el feto de su extremidad inferior en sentido ventro-dorsal.

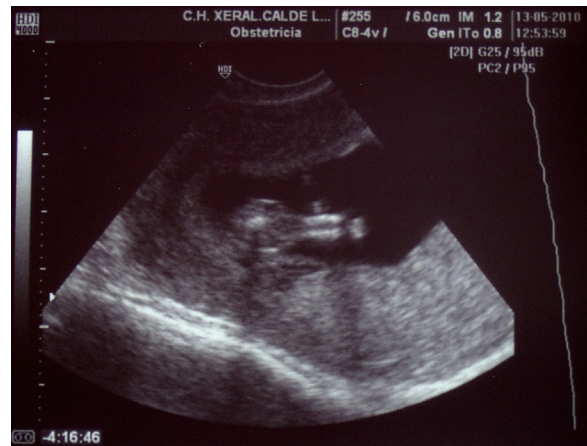Se realiza el diagnóstico de sirenomelia fetal en el primer trimestre.

Ofrecemos a la paciente la posibilidad de obtener un cariotipo mediante biopsia de vellosidades de corion, pero la mujer rechaza esta propuesta, deseando interrumpir el embarazo cuanto antes.

El estudio anatomopatológico confirma el diagnóstico ecográfico. Ven las extremidades inferiores fusionadas y en



**Figura 1 – Ecografía vaginal, caso 1. Se visualiza una única extremidad inferior, con un fémur en posición central con respecto a la pelvis fetal.**

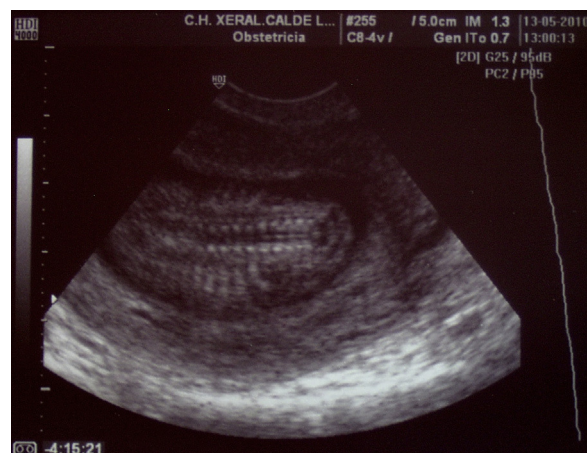

**Figura 2 – Ecografía vaginal, caso 1. La pantorrilla del feto contiene 2 tibias fusionadas.**

posición medial con presencia de un único pie de 3 dedos (figs. 4 y 5). Ausencia de genitales externos (se aprecian 2 testículos intraabdominales). Atresia ano-rectal. Malformación del sacro, del segmento inferior medular y de la cola de caballo. Ausencia de vejiga y agenesia renal bilateral (sí se pueden identificar ambas suprarrenales). No malformaciones en la mitad superior del cuerpo. Cordón umbilical con 3 vasos sanguíneos (2 arterias y una vena). Se cita un peso fetal de 33 g y una longitud corona-cóccix de 7 cm. Longitud de pie 0,8 cm. Perímetro cefálico de 8,5 cm, de tórax 7,5 cm y de abdomen 7 cm.

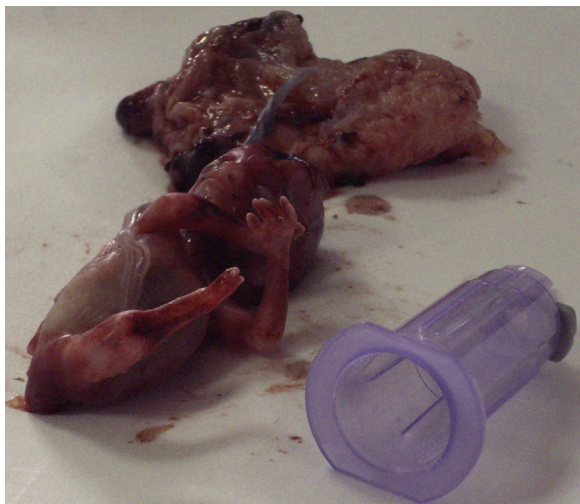
### Caso clínico número 2

Se trata de otra madre joven y sana. Es una paciente de 29 años G2P1. No presenta antecedentes personales ni familiares de interés. No es diabética. Niega el consumo de drogas u otros tóxicos. Toma suplementos de ácido fólico y yodo. Acude para la realización de ecografía del primer trimestre según protocolo del centro. Se objetiva la existencia de un embarazo intraútero con feto vivo y longitud cráneo-caudal



**Figura 3 – Ecografía vaginal, caso 1. Interrupción de la columna vertebral a nivel lumbar, no se visualiza sacro.**

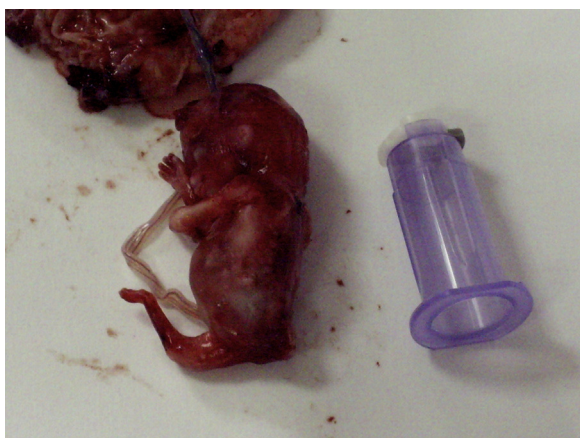



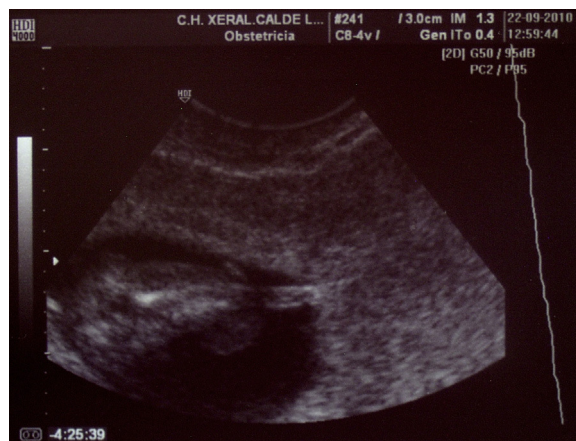**Figura 4 – Fotografía fetal del caso 1, tras la evacuación uterina. Se visualiza la extremidad inferior única, con un pie rudimentario.**

de 57 mm correspondiente aproximadamente a 12 semanas. La translucencia nucal mide unos 1,2 mm. Se aprecia la existencia de solamente una extremidad inferior fetal, en posición central con un único fémur. La pantorrilla fetal aparece subjetivamente muy acortada y de aspecto atrófico con un pequeño muñón distal que remeda un pie (fig. 6). No se consiguen visualizar genitales externos. El líquido amniótico es normal en cantidad. Como en el caso anterior, se aprecia la oscilación de la extremidad inferior fetal en sentido ventro-dorsal tras estimular al feto. Con doppler color se puede apreciar la existencia de una única arteria umbilical (fig. 7). No se alcanza a visualizar vejiga fetal. También llama la atención la manera en que la aorta finaliza a nivel de la pelvis fetal. Tras informar sobre los hallazgos, la paciente presenta una pequeña crisis de ansiedad y solicita interrumpir inmediatamente la gestación. No desea que se obtengan muestras de vellosidades coriales para estudio del cariotipo fetal.

El informe anatomopatológico hace referencia a sirenomelia en un feto varón de 20 g de peso. Extremidades inferiores



**Figura 5 – Fotografía fetal del caso 1, espécimen con sirenomelia.**

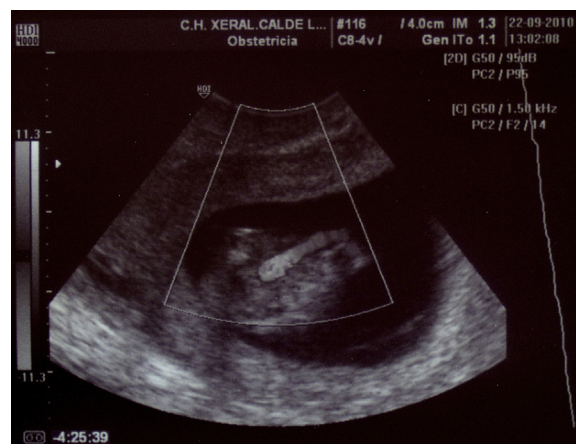

**Figura 6 – Ecografía vaginal, caso 2. La pantorrilla fetal aparece acortada con un pequeño muñón distal que remeda un pie.**

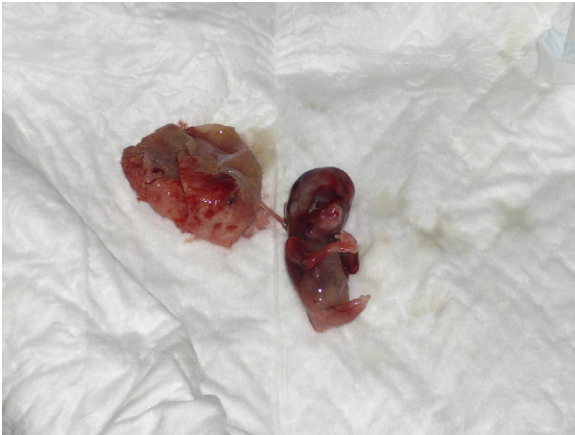fusionadas (figs. 8 y 9), hipoplasia de genitales externos, atresia de colon, imperforación anal, malformación del sacro y del segmento inferior medular, ausencia de vejiga y agenesia renal bilateral, ausencia de bazo, testículos intraabdominales, cordón umbilical con 3 estructuras vasculares (2 arterias y una vena), no malformaciones en la mitad superior del cuerpo. En la mitad inferior del feto existe una única extremidad que sale del centro de la pelvis terminada en un pequeño apéndice de 4 mm. Se informa de longitud corona-cóccix de 7 cm, perímetro craneal de 7 cm, perímetro torácico de 6 cm, perímetro abdominal de 6 cm.

## Discusión

Foster propuso la primera clasificación de la sirenomelia, utilizando como criterio básico el número de pies. Simelia apus correspondería a aquellos casos que no tienen pies, simelia unipus cuando está presente un pie y simelia dipus si están



**Figura 7 – Ecografía vaginal, caso 2. Con doppler color se pretende demostrar la existencia de una única arteria umbilical funcional.**

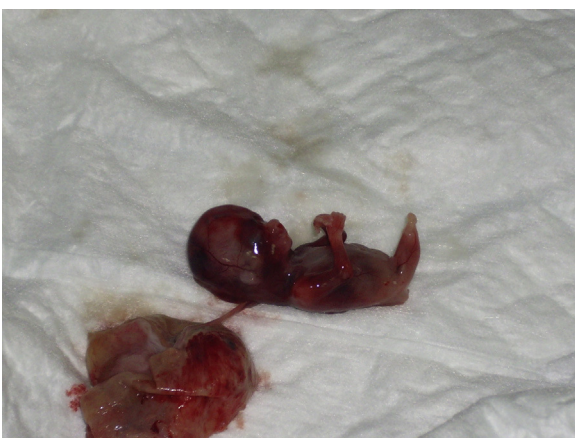

**Figura 8 – Fotografía del feto perteneciente al caso 2, con extremidades inferiores fusionadas.**

presentes 2 pies<sup>9</sup>. Otra clasificación es la de Stocker y Heifetz<sup>1</sup> que se basa en la presencia o ausencia de los huesos de la extremidad inferior. Citan 7 tipos. El tipo uno corresponde a los casos con huesos de muslo y pierna presentes, hasta el tipo 7 con fémur único y tibia ausente.

Bruce<sup>3</sup> comunica los hallazgos patológicos encontrados en 6 casos de sirenomelia. Ninguna madre con feto afecto era diabética. Ninguno de los fetos estudiados presentaba cardiopatía. Cuatro de los casos presentaban agenesia renal bilateral. Todos poseían una única arteria umbilical. Los genitales externos resultaron ambiguos en el 100% de los 6 estudios. También todos ellos presentaban ano imperforado. Había 3 varones, 2 mujeres y un ejemplar de sexo desconocido. El hecho más característico era la presencia de una única extremidad inferior.

Existen varias teorías que pretenden explicar la embriología de la sirenomelia. La primera es relativa a un defecto en la blastogénesis al final de la tercera semana. Una noxa afectaría al desarrollo de la línea media durante el periodo de gastrulación en la eminencia caudal y, con ello, al tejido mesodérmico que da origen a las extremidades inferiores<sup>15</sup>. La segunda teoría etiopatogénica está relacionada con anomalías vasculares. Así, se ha demostrado por arteriografía la persistencia de una



**Figura 9 – Fotografía fetal del caso 2, espécimen con sirenomelia.**

arteria vitelina que, partiendo de la aorta, en forma errada continuaba como arteria umbilical<sup>9</sup>. Esta arteria sería responsable del robo vascular a las extremidades inferiores. La arteria aorta también se presenta hipoplásica a nivel distal, repercutiendo también sobre la vascularización de ambas piernas<sup>9</sup>.

La vitamina A y sus derivados, como el ácido retinoico, pueden causar en ratones múltiples malformaciones, entre ellas la sirenomelia (otras pueden ser el síndrome de regresión caudal, espina bífida, ano imperforado, malformaciones renales, defectos en vértebras distales...)<sup>16</sup>. La cocaína<sup>2</sup> también se ha intentado relacionar con el síndrome mermaid a través de posible daño vascular. La hiperglucemia en madres diabéticas causa daños en el ADN e incrementa el estrés oxidativo, mientras que la hipercetonemia incrementa el riesgo de malformaciones. La glucosa podría inducir aberraciones confinadas a la parte inferior del cuerpo y el sistema urinario<sup>17</sup>. Sin embargo, en la serie de 6 casos de Bruce<sup>3</sup> no hay diabetes en ninguna de las madres de los fetos afectados de sirenomelia.

Los factores genéticos no parecen desempeñar un papel de interés, pues es excepcional que se presenten casos familiares y comúnmente los cariotipos de los fetos son normales<sup>3</sup>.

La sirenomelia es 3 veces más frecuente en varones que en mujeres<sup>18</sup>.

El diagnóstico prenatal se realiza por ecografía y preferentemente debe realizarse en el primer trimestre<sup>2,4,6</sup>. Debemos buscar las alteraciones típicas de las extremidades inferiores y pelvis ósea. El doppler nos puede ayudar para localizar la única arteria umbilical que deriva de una arteria vitelina aberrante persistente<sup>2,6</sup>. Normalmente las 2 arterias vitelinas originan 3 troncos principales: tronco celíaco, arteria mesentérica superior e inferior. En la sirenomelia comúnmente solo están presentes los 2 primeros. La arteria mesentérica inferior y la aorta distal son hipoplásicas o inexistentes, siendo reemplazadas por una arteria vitelina persistente. Esta cruza ventralmente hacia el cordón umbilical<sup>6,19</sup>. El doppler también ayuda a identificar la ausencia de las arterias renales en los casos de agenesia renal<sup>6,19</sup>. En el segundo trimestre de la gestación el diagnóstico puede verse dificultado por el oligoamnios derivado de la agenesia-disgenesia renal<sup>4,6</sup>. En estos casos, la resonancia magnética nuclear puede ser útil ya que el oligoamnios no afecta tanto a su calidad de imágenes como en la ecografía<sup>4,6,20</sup>. Existen, como es natural, datos de estudios con ecografía de 3 dimensiones<sup>4,6,20</sup>. No obstante, en el primer trimestre de la gestación, cuando la producción de líquido amniótico no depende de manera importante de la función renal fetal, es posible realizar un estudio ecográfico exhaustivo<sup>6</sup>. El diagnóstico diferencial se suele realizar con los casos de agenesia o disgenesia renal bilateral y con el síndrome de regresión caudal<sup>6,8</sup>. Sin embargo, las anomalías del único miembro inferior son específicas de la sirenomelia<sup>8</sup>. En la agenesia renal bilateral, el oligoanhydramnios dificulta en gran manera el diagnóstico ecográfico. El síndrome de regresión caudal asocia extremidades inferiores hipoplásicas, hipoplasia de vértebras caudales, sacro, tubo neural y órganos urogenitales<sup>3</sup>.

El pronóstico vital de los nacidos con sirenomelia es malo por definición y depende, sobre todo, de las anomalías viscerales asociadas. El tratamiento disponible se basa en la cirugía para intentar corregir las anomalías gastrointestinales, genitourinarias y osteomusculares. Como es lógico, los casos con



agenesia renal y oligoanhydramnios intraútero suelen fallecer tras el parto debido a la falta de desarrollo pulmonar<sup>14,21</sup>.

---

### Responsabilidades éticas

**Protección de personas y animales.** Los autores declaran que para esta investigación no se han realizado experimentos en seres humanos ni en animales.

**Confidencialidad de los datos.** Los autores declaran que en este artículo no aparecen datos de pacientes.

**Derecho a la privacidad y consentimiento informado.** Los autores declaran que en este artículo no aparecen datos de pacientes.

---

### Conflicto de intereses

El autor declara no tener ningún conflicto de intereses.

---

### BIBLIOGRAFÍA

1. Stocker J, Heifetz S. Sirenomelia: A morphological study of 33 cases and review of the literature. *Perspect Pediatr Pathol.* 1987;10:7-50.
2. Sepúlveda W, Romero R, Pryde PG, Wolfe HM, Addis JR, Cotton DB. Prenatal diagnosis of sirenomelia with color doppler ultrasonography. *Am J Obstet Gynecol.* 1994;170:1377-9.
3. Bruce JH, Romaguera RL, Rodríguez MM, González-Quintero VH, Azouz EM. Caudal dysplasia syndrome and sirenomelia: Are they part of a spectrum? *Fetal Pediatr Pathol.* 2009;28:109-31.
4. Akbayir O, Gungorduk K, Suldomus S, Gulkilik A, Ark C. First trimester diagnosis of sirenomelia: A case report and review of the literature. *Arch Gynecol Obstet.* 2008;278:589-92.
5. Zanforlin Filho SM, Guimarães Filho HA, Araujo Jr E, Pires CR, Mattar R, Nardoza LM. Sirenomelia sequence: Early prenatal diagnosis of one rare case associated with acardiac malformation. *Arch Gynecol Obstet.* 2007;275:315-6.
6. Van Keirsbilck J, Cannie M, Robrechts C, de Ravel T, Dymarkowski S, van den Bosch T, et al. First trimester diagnosis of sirenomelia. *Prenat Diagn.* 2006;26:684-8.
7. Contu R, Zoppi MA, Axiana C, Ibba RM, Monni G. First trimester diagnosis of sirenomelia by 2D and 3D ultrasound. *Fetal Diagn Ther.* 2009;26:41-4.
8. Carbillon L, Seince N, Largilliere C, Bucourt M, Uzan M. First-trimester diagnosis of sirenomelia a case report. *Fetal Diagn Ther.* 2001;16:284-8.
9. Bianchi D, Crombleholme TD, Alton M. Sirenomelia. *Fetology.* New York: McGraw Hill; 2000. p. 645-55.
10. Stocker M, Penington E, Hutson J. A surviving infant with sirenomelia (mermaid syndrome) associated with absent bladder. *J Pediatr Surg.* 2003;38:1266-8.
11. Sikandar R, Munim S. Sirenomelia, the mermaid syndrome: Case report and a brief review of literature. *J Pak Med Assoc.* 2009;59:721-3.
12. Gurakan B, Karaaslan E, Balci S. Sirenomelia in an infant of a diabetic mother: A case report. *Turk J Pediatr.* 1996;38:393-7.
13. Sarpong S, Headings V. Sirenomelia accompanying exposure of the embryo to cocaine. *South Med J.* 1992;85:545-7.
14. Clarke LA, Stringer DA, Fraser GC, Yong SL. Long term survival of an infant with sirenomelia. *Am J Med Genet.* 1993;45:292-6.
15. Opitz J, Zanni G, Reynolds J, Gilbert-Barness E. Defects of blastogenesis. *Am J Med Genet.* 2002;115:269-86.
16. Padmanabhan R. Retinoic-acid induced caudal regression syndrome in the mouse fetus. *Reprod Toxicol.* 1998;12:139-51.
17. Polanco Ponce AC, Revilla Monsalve, Palomino Garibay MA, Islas Andrade S. Effect of maternal diabetes on human and rat fetal development. *Ginecol Obstet Mex.* 2005;73:544-52.
18. Schiesser M, Holzgreve W, Lapaire O, Willi N, Lüthi H. Sirenomelia, the mermaid syndrome-detection in the first trimester. *Prenat Diagn.* 2003;23:493-5.
19. Patel S, Suchet I. The role of color and power doppler ultrasound in the prenatal diagnosis of sirenomelia. *Ultrasound Obstet Gynecol.* 2004;24:684-91.
20. Blaicher W, Lee A, Deutinger J, Bernaschek G. Sirenomelia: Early diagnosis with combined two and three dimensional sonography. *Ultrasound Obstet Gynecol.* 2001;17:542-5.
21. Stanton M, Penington E, Hutson J. A surviving infant with sirenomelia (mermaid syndrome) associated with absent bladder. *J Pediatr Surg.* 2003;38:1266-8.