

CARTA CIENTÍFICA

Feocromocitoma productor de corticotropina

Adrenocorticotropic-secreting pheochromocytoma

La producción de corticotropina (ACTH) por tumores extrahipofisarios fue descrita por Liddle en 1962. Su incidencia es de 0,1 casos por millón de habitantes y año, y es causa del 10% de los casos de síndrome de Cushing endógeno^{1,2}. De acuerdo con las series más amplias publicadas recientemente^{1,3-5} el carcinoma bronquial es la causa más frecuente de secreción ectópica de ACTH (29,4%), seguido por el cáncer microcítico de pulmón (11%), los tumores neuroendocrinos gastroenteropancreáticos (9%), el carcinoma medular de tiroides (6,8%) y el carcinoma tímico (5,4%), existiendo todavía hoy un 19% de casos en los que no es posible encontrar el tumor responsable. En ocasiones, las pruebas funcionales no invasivas no permiten diferenciar entre secreción eutópica y ectópica de ACTH y ha de recurrirse al cateterismo de senos petrosos inferiores (CSPI) para determinar el origen de la secreción hormonal. A continuación, presentamos un caso de secreción ectópica de ACTH en el que la interpretación inadecuada de los resultados del CSPI condicionó una actitud terapéutica errónea.

Se trata de un varón de 38 años con el único antecedente de hipertensión arterial de 2 años de evolución, bien controlada con enalapril, que consultó por primera vez en nuestro centro en noviembre de 2010. Aproximadamente 2 años antes y a causa de una infección por varicela se realizó una tomografía computarizada (TC) en la que se objetivaron signos de osteoporosis severa, confirmada posteriormente mediante una densitometría ósea. En consulta de Reumatología se detectó cortisol libre urinario (CLU) elevado y fue remitido a Endocrinología para estudio. Clínicamente refería acúmulo de grasa abdominal, estrías rojo-vinosas en abdomen, muslos y axilas, debilidad de la musculatura proximal, fragilidad capilar y artromialgias generalizadas de 5 años de evolución. Se realizó un estudio funcional del eje hipofiso-adrenal que mostró los siguientes resultados: cortisol plasmático a las 8 y 23 h de 27 y 23 $\mu\text{g}/\text{dl}$ respectivamente, CLU de 160 y 167 $\mu\text{g}/24\text{h}$ en 2 d consecutivos, ACTH (8 h) de 46 y 43 pg/ml en 2 d consecutivos (VN 9-55) y CLU tras supresión fuerte con dexametasona (2 mg cada 6 h durante 2 d) de 193 $\mu\text{g}/24\text{h}$. Una resonancia magnética hipofisaria no mostró hallazgos patológicos

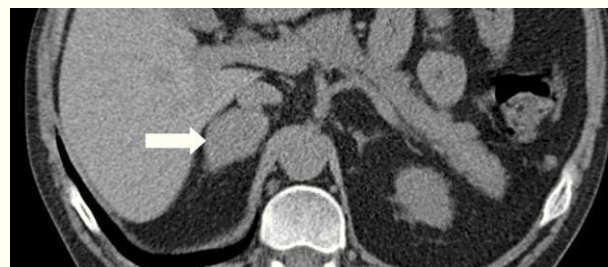

Figura 1 TC toracoabdominal que muestra un nódulo suprarrenal derecho de 4 cm de diámetro, de contorno liso y regular, con contenido homogéneo, vascularizado y con atenuación de 25 UH basal y 74 UH tras contraste.

y una TC toracoabdominal evidenció una masa suprarrenal derecha de 4 cm de diámetro (fig. 1). Finalmente, se realizó el CSPI que mostró un gradiente central/periferia > 6 a los 2 min de la administración de la hormona liberadora de corticotropina (CRH) (tabla 1). A la vista de este resultado, en enero de 2010, el paciente fue diagnosticado de enfermedad de Cushing y sometido a cirugía transesfenoidal, identificándose un microadenoma de 2 mm que se resecó en su totalidad y del que no se pudo disponer de estudio histológico. Tras la cirugía el paciente no experimentó mejoría clínica y en la evaluación funcional efectuada a los 30 d de la intervención se confirmó la persistencia de hipercortisolismo (CLU de 337 y 400 $\mu\text{g}/24\text{h}$). En noviembre de 2010 el paciente fue remitido a nuestro centro, donde se efectuó un nuevo estudio con los siguientes resultados: cortisol plasmático a las 8 y 23 h de 27 y 28 $\mu\text{g}/\text{dl}$ (primer día) y 26 y 26 $\mu\text{g}/\text{dl}$ (segundo día), CLU de 778 $\mu\text{g}/24\text{h}$ (VN < 120 ; mediante quimioluminiscencia) y ACTH (8 h) de 24 y 25 pg/ml (VN 9-55). Tras la supresión fuerte con dexametasona el CLU apenas se modificó (720 $\mu\text{g}/24\text{h}$; disminución de un 7%) y el estímulo

Tabla 1 Resultados del cateterismo de senos petrosos inferiores basal y tras la CRH

Tiempo	Basal	2 min	5 min	10 min	15 min
SPII	49	241	107	119	125
SPID	53	47	49	46	80
Periferia	41	39	39	41	42
Gradiente	1,28	6,04	2,74	2,86	1,55

Las concentraciones de ACTH se expresan en pg/mL .

con la CRH indujo un incremento mínimo de ACTH (basal 27; pico de 28 pg/ml) y cortisol (basal 26, pico de 29 $\mu\text{g}/\text{dl}$). Estos resultados condujeron al diagnóstico de síndrome de Cushing por secreción ectópica de ACTH y explicaron la ausencia de mejoría tras la cirugía hipofisaria.

Simultáneamente, el estudio funcional de la masa suprarrenal reveló unos niveles de metanefrinas urinarias 3 a 5 veces por encima del límite superior de la normalidad (metanefrinas no fraccionadas: 3,64 mg/24 h [VN < 1], normetanefrina: 2.194 $\mu\text{g}/24\text{ h}$ [VN < 440] y metanefrina: 1154 $\mu\text{g}/24\text{ h}$ [VN < 340]). Los estudios gammagráficos tanto con MIBG como con In^{111} -octreótide mostraron únicamente depósito en la glándula suprarrenal derecha, lo que permitió confirmar el diagnóstico de feocromocitoma y excluir otras potenciales fuentes de ACTH.

En febrero de 2011 se realizó una suprarrenalectomía laparoscópica derecha previo bloqueo alfa adrenérgico. Tras la cirugía se constató una normalización de la tensión arterial y de las metanefrinas urinarias (normetanefrina: 266 $\mu\text{g}/24\text{ h}$, metanefrina: 104 $\mu\text{g}/24\text{ h}$) y un desarrollo de la insuficiencia suprarrenal (cortisol plasmático basal: 0,3 $\mu\text{g}/\text{dl}$), indicativa esta última de exéresis completa de la fuente de ACTH. La pieza quirúrgica pesó 39,2 g y al corte se pudo apreciar una masa bien delimitada de color pardo que comprimía el tejido glandular normal. El examen microscópico reveló amplias áreas centrales de necrosis sin atipias citológicas, imágenes de invasión vascular ni extensión extracapsular y la inmunohistoquímica fue positiva para cromogranina, S100 y EMA.

La inmunoreactividad para la ACTH (fig. 2) apoyó el diagnóstico de feocromocitoma productor de ACTH. No se encontraron mutaciones en el estudio de los genes VHL, RET y SDHB.

El primer caso de feocromocitoma productor de ACTH fue descrito en 1942 por Neff⁶. Desde entonces se han publicado 65 casos más en la literatura, 2 de ellos en España^{7,8}. En la revisión de Nijhoff⁹, que recoge 24 casos, la edad de presentación fue ampliamente variable (26-74 años), predominó la afectación del sexo femenino (21/24) y el tamaño tumoral osciló entre 2 y 6 cm. La mayoría de los casos no mostraban síntomas de hiperproducción adrenérgica y casi todos presentaban ACTH por encima del rango normal ($342 \pm 207\text{ pg}/\text{ml}$) y un síndrome de Cushing grave con hipopotasemia (70%) y diabetes (90%). Hasta el momento únicamente se han descrito 4 casos de paragangliomas productores de ACTH (2 en la región nasosinusal, uno cervical y uno abdominal) y no tenemos conocimiento de ningún caso maligno.

De acuerdo con la literatura, nuestro paciente presentaba una lesión de tamaño relativamente grande e HTA leve como único signo de hiperproducción adrenérgica. Por el contrario, a diferencia de la mayoría de los casos publicados, los valores de ACTH se encontraban dentro de la normalidad y presentaba un síndrome de Cushing de intensidad moderada sin diabetes, hipopotasemia ni edema.

Ante una supuesta enfermedad de Cushing, la persistencia del hiper cortisolismo tras la cirugía hipofisaria, como ocurrió en nuestro paciente, obliga a reconsiderar el diagnóstico etiológico y revisar los resultados de las pruebas funcionales. En nuestro caso varios factores contribuyeron al error diagnóstico inicial: la naturaleza ACTH-dependiente del síndrome de Cushing que desvió la atención de la

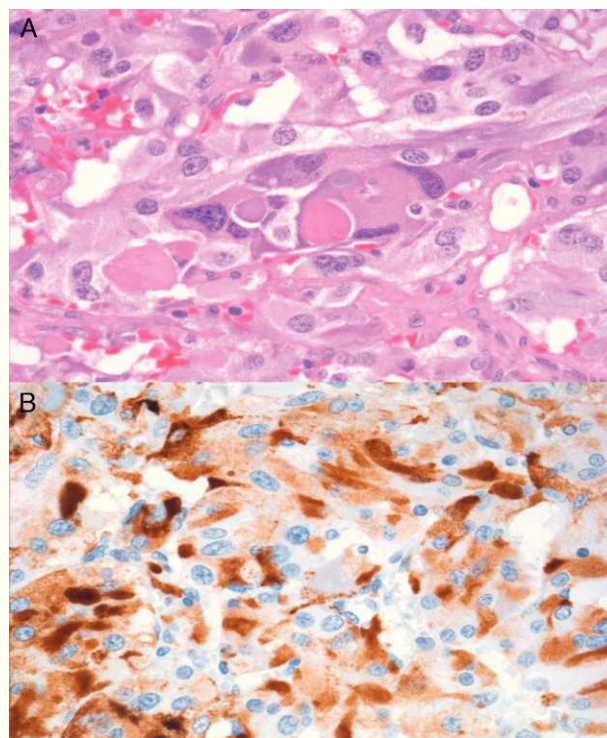


Figura 2 (A) Tinción con hematoxilina y eosina que muestra patrones alveolares (predominante) y trabeculares sin evidencia de necrosis tumoral confluyente, atipia citológica, invasión vascular o extensión extracapsular. (B) Inmunohistoquímica positiva para ACTH.

glándula suprarrenal, el valor del cortisol libre urinario inicial (de 160 y 167 $\mu\text{g}/\text{d}$), así como la falta de supresión tras la frenación fuerte con dexametasona, lo cual orienta hacia un origen ectópico más que hipofisario, junto con la interpretación errónea del CSPI¹⁰. Esta técnica es el método más preciso para identificar el origen de la secreción de ACTH en el síndrome de Cushing ACTH-dependiente, por lo que, en caso de discrepancia, su dictamen prevalece sobre el de otros procedimientos diagnósticos. Un gradiente central/periferia $\geq 2:1$ en una situación basal o $\geq 3:1$ tras un estímulo con la CRH es indicativo de secreción hipofisaria de ACTH. Para su correcta interpretación debe realizarse en una situación de hiper cortisolismo, de lo contrario se corre el riesgo de obtener falsos positivos derivados de la recuperación funcional de las células corticotropas y, en consecuencia, de su capacidad de respuesta a la CRH. Habitualmente se obtienen resultados concordantes en la mayoría de los tiempos analizados a lo largo de la prueba: la presencia de gradiente en un solo punto en ausencia de incidencias durante la ejecución de la misma, si bien es de difícil explicación, ha de considerarse un falso positivo y no debería condicionar la interpretación global de la prueba. No obstante, en caso de duda, es recomendable repetir el procedimiento o recurrir a otros tests diagnósticos.

En conclusión, aunque se trata de una entidad poco frecuente, la posibilidad de un feocromocitoma productor de ACTH debe ser considerada en todo paciente con síndrome de Cushing ACTH-dependiente que presente una lesión adrenal. El reconocimiento de las limitaciones de los diferentes

procedimientos diagnósticos contribuye a minimizar errores diagnósticos y tratamientos inapropiados.

Bibliografía

- Ilias I, Torpy DJ, Pacak K, Mullen N, Wesley RA, Nieman LK. Cushing's syndrome due to ectopic corticotropin secretion: twenty years' experience at the National Institutes of Health. *J Clin Endocrinol Metab.* 2005;90:4955-62.
- Estrada J, Aller J. Síndrome de Cushing. *Manual del residente de endocrinología y nutrición.* 2009:223-39.
- Isidori AM, Kaltsas GA, Pozza C, Frajese V, Newell-Price J, Reznick RH, et al. The ectopic adrenocorticotropin syndrome: clinical features, diagnosis, management, and long-term follow-up. *J Clin Endocrinol Metab.* 2006;91:371-7.
- Ejaz S, Vassilopoulou-Sellin R, Busaidy NL, Hu MI, Waquespack SG, Jimenez C, et al. Cushing syndrome secondary to ectopic adrenocorticotropin hormone secretion: the University of Texas MD Anderson Cancer Center Experience. *Cancer.* 2011;117:4381-9.
- Aniszewski JP, Young Jr WF, Thompson GB, Grant CS, van Heerden JA. Cushing syndrome due to ectopic adrenocorticotropin hormone secretion. *World J Surg.* 2001;25:934-40.
- Neff FC, Tice G, Walker GA, Ockerblad N. Adrenal tumor in female infant with hypertrichosis, hypertension, over development of external genitalia, obesity, but absence of breast enlargement. *J Clin Endocrinol Metab.* 1942;2:125-7.
- Alvarez P, Isidro L, González-Martín M, Loidi L, Arnal F, Cordido F. Ectopic adrenocorticotropin hormone production by a noncatecholamine secreting pheochromocytoma. *J Urol.* 2002;167:2514-5.
- Díaz-Aguirregoitia FJ, de la Quintana A, Gaztambide S, Busturia MA, Echenique Elizondo M. Tumor adrenal productor de corticotropina determinante de síndrome de Cushing. *Cir Esp.* 2008;84:227-36.
- Nijhoff MF, Dekkers OM, Vleming LJ, Smit JW, Romijn JA, Pereira AM. ACTH-producing pheochromocytoma: clinical considerations and concise review of the literature. *Eur J Intern Med.* 2009;20:682-5.
- Swearingen B, Katznelson L, Miller K, Grinspoon S, Waltman A, Dorer DJ, et al. Diagnostic errors after inferior petrosal sinus sampling. *J Clin Endocrinol Metab.* 2004;89:3752-63.

María Luisa Martín Jiménez^{a,*}, Nuria Palacios García^a, Clara Salas Antón^b, Laura Armengod Grao^a y Javier Aller Pardo^a

^a Servicio de Endocrinología, Hospital Universitario Puerta de Hierro, Majadahonda, Madrid, España

^b Servicio de Anatomía Patológica, Hospital Universitario Puerta de Hierro, Majadahonda, Madrid, España

* Autor para correspondencia.

Correo electrónico: mluisamartinj@gmail.com (M.L. Martín Jiménez).