

## CASO CLÍNICO

# Hérnia de Spiegel associada a criptorquidia homolateral – a propósito de um caso clínico



Aline Vaz-Silva\*, Vanda Pratas-Vital, Fátima Alves, Dinorah Cardoso, Filipe Catela-Mota e Paolo Casella

*Serviço de Cirurgia Pediátrica, Hospital D. Estefânia, Centro Hospitalar de Lisboa Central, Lisboa, Portugal*

Recebido a 7 de outubro de 2014; aceite a 21 de agosto de 2015

Disponível na Internet a 17 de outubro de 2015

### PALAVRAS-CHAVE

Criptorquidia;  
Hérnia da parede abdominal;  
Hérnia pediátrica

### KEYWORDS

Abdominal hernia;  
Cryptorchidism;  
Pediatric Hernia

**Resumo** A hérnia de Spiegel (HS) é uma entidade clínica infrequente, sendo particularmente rara na criança. Embora possa associar-se a fatores adquiridos, na criança a maioria dos casos parece dever-se a alterações congénitas. A HS associa-se muitas vezes com outros defeitos congénitos, sendo a associação mais frequente a criptorquidia ipsilateral, observando-se com elevada frequência a presença do testículo no saco herniário e não se identificando gubernáculo ou canal inguinal. Dado o risco de encarceramento e estrangulamento do conteúdo da HS, o seu diagnóstico precoce e tratamento atempado são essenciais. O tratamento consiste na herniorrafia e orquidopexia extra-dartos, que deverá ser realizada através de um túnel subcutâneo caso não se identifique canal inguinal. A frequência entre HS e criptorquidia homolateral sugere que a normal presença do testículo seja sempre pesquisada aquando do diagnóstico de HS, e que esta associação deve ser tida em consideração em casos de criptorquidia com testículo não palpável no seu habitual trajeto. Neste artigo descrevemos um caso clínico de um lactente com HS associada a criptorquidia, que foi submetido a herniorrafia e orquidopexia extradartos com criação de um trajeto inguinal para o testículo, abaixo do transversos do abdómen.

© 2015 Associação Portuguesa de Urologia. Publicado por Elsevier España, S.L.U. Este é um artigo Open Access sob a licença de CC BY-NC-ND (<http://creativecommons.org/licenses/by-nc-nd/4.0/>).

### Spigelian Hernia and Ipsilateral Cryptorchidism—Case Report

**Abstract** Spigelian hernia (SH) is an uncommon clinical entity, being particularly rare in children. While it may be associated with acquired factors, most pediatric cases appear to be due to congenital changes. SH is often associated with other congenital defects, the most frequent association being with ipsilateral cryptorchidism. The testis is often seen in the hernia sac, with no identifiable gubernaculum or inguinal canal in some cases. Given the risk of incarceration and strangulation of the contents of HS, its early diagnosis and timely treatment are essential. Treatment consists of hernia repair and extradartos orchidopexy, which should be conducted

\* Autor para correspondência.

Correio eletrónico: [alinevazsilva@gmail.com](mailto:alinevazsilva@gmail.com) (A. Vaz-Silva).

through a subcutaneous tunnel if the inguinal canal is not observed. The frequency of the association of HS and ipsilateral cryptorchidism suggests that the presence of the testis should always be confirmed at diagnosis. This association should also be taken into consideration in cases of cryptorchidism with non-palpable testis in its normal route. In this article we present the case of an infant with a spigelian hernia associated with cryptorchidism, who underwent hernia correction and extra-dartos orchidopexy.

© 2015 Associação Portuguesa de Urologia. Published by Elsevier España, S.L.U. This is an open access article under the CC BY-NC-ND license (<http://creativecommons.org/licenses/by-nc-nd/4.0/>).

## Introdução

A hérnia de Spiegel (HS) é uma entidade clínica infrequente, sendo particularmente rara na criança, encontrando-se descritos na literatura 55 casos<sup>1</sup>. Consiste na protusão de gordura pré-peritoneal ou saco herniário (contendo ou não órgãos intra-abdominais) através de um defeito congénito ou adquirido na porção da aponevrose do músculo transverso do abdómen limitada externamente pela linha semilunar de Spiegel e internamente pelo bordo externo do músculo reto abdominal, por norma abaixo do umbigo<sup>2</sup>. Embora a sua etiologia possa estar relacionada com fatores adquiridos (como obesidade, doença pulmonar obstrutiva crónica, gravidez ou trauma) na criança a maioria dos casos parece estar associada a uma alteração congénita localizada da parede muscular<sup>2-4</sup>. Cerca de 35% dos casos descritos na literatura estão associados a outros defeitos congénitos, sendo a associação mais frequente a criptorquidia<sup>5-7</sup>. Dado o risco de encarceramento e estrangulamento do conteúdo da HS, o seu diagnóstico precoce e tratamento atempado são essenciais<sup>1,8,9</sup>. Descrevemos o caso de um lactente do sexo masculino, com HS e criptorquidia homolateral, com testículo contido no saco herniário.

## Caso clínico

Um lactente do sexo masculino, com um mês e meio de vida, foi referenciado à consulta de cirurgia pediátrica por tumefação do quadrante inferior direito, associada a criptorquidia homolateral. Observava-se aumento de volume da tumefação com o choro e com a defecação, sem outras queixas.

Ao exame objetivo constatou-se a presença de uma tumefação lateral ao bordo externo do músculo reto abdominal, em topografia infraumbilical. A tumefação era mole, facilmente redutível, indolor à palpação, palpando-se imediatamente abaixo uma estrutura oval, de consistência mole, compatível com testículo. O hemiescroto direito era hipoplásico, não se palpando testículo no seu interior. O hemiescroto contralateral tinha um aspeto normal, contendo no seu interior o testículo esquerdo.

Realizou ecografia da parede abdominal e escrotal, que documentou a presença de hérnia lateral ao reto anterior do abdómen, com anel herniário de aproximadamente 1,2cm, contendo ansas intestinais e o testículo direito

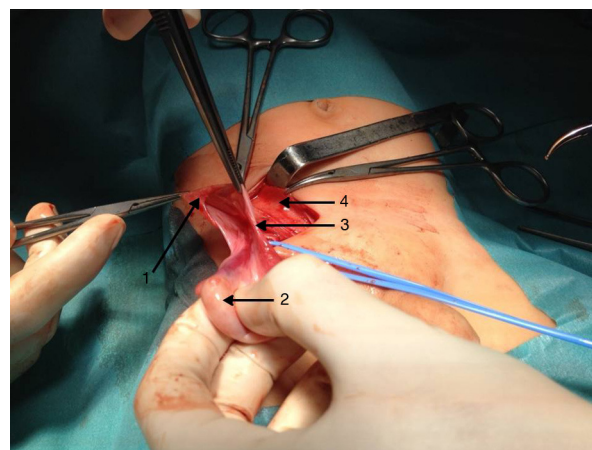
com características ecográficas normais. O testículo esquerdo encontrava-se na bolsa.

Foi operado aos quatro meses de idade. A abordagem cirúrgica foi feita através de uma incisão transversa infraumbilical direita, ao nível da tumefação previamente identificada, objetivando-se uma zona de fraqueza da parede abdominal para fora do bordo lateral do reto abdominal, infraumbilical, com saco herniário bem definido contendo o testículo direito (fig. 1). O cordão espermático foi identificado, não se observando estrutura compatível com gubernáculo. Libertou-se o cordão espermático e foi criado um trajeto inguinal para o testículo, abaixo do transverso do abdómen, e foi feita orquidopexia extradartos

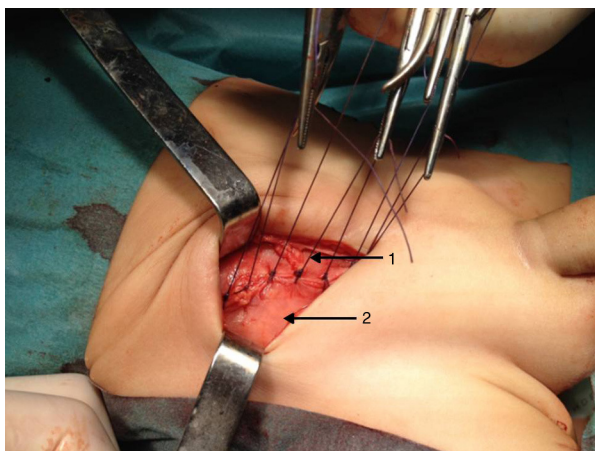
O saco herniário foi laqueado e o defeito encerrado com aproximação dos músculos laterais do abdómen à bainha do reto abdominal (fig. 2). Não se observaram intercorrências no período pós-operatório.

## Discussão

A HS é uma entidade rara, correspondendo a 1-2% das hérnias da parede abdominal<sup>10</sup>. O anatomista belga Adriaan van der Spighele foi o primeiro a descrever a linha semilunar em 1645, mas a hérnia com o seu nome foi descrita pela primeira vez em 1764 por Joseph Klinkosch. Na criança é uma patologia extremamente rara, correspondendo a 3% das hérnias de



**Figura 1** 1) Saco herniário; 2) testículo; 3) cordão espermático; 4) músculo reto abdominal.



**Figura 2** 1) Aponevrose do músculo grande oblíquo; 2) bainha do músculo reto abdominal.

Spiegel descritas na literatura<sup>8</sup>. Segundo Zimmerman et al., os músculos oblíquos e transversos apresentam áreas fasciculares fibroadiposas com menor resistência, que quando excessivas podem ser responsáveis por herniação a este nível, particularmente se associadas a fatores predisponentes como obesidade, doença pulmonar obstrutiva crónica, gravidez e trauma<sup>2,3</sup>. No entanto, na criança estes fatores adquiridos são raros, podendo o defeito ser explicado por uma alteração congénita localizada da parede muscular<sup>4</sup>.

Segundo um artigo publicado em 2014 encontram-se descritos 55 casos em idade pediátrica, a maioria em crianças abaixo dos 2 anos de idade, tendo sido descrita pela primeira vez por Scopinaro em 1935<sup>1,10,11</sup>. Embora a sua etiologia possa ser traumática ou iatrogénica, a maioria dos casos em idade pediátrica parece ter origem congénita. Existem outros defeitos congénitos associados em 35% dos casos<sup>9</sup>, sendo a associação mais frequente a criptorquidia ipsilateral, observada em até 75% dos pacientes do sexo masculino<sup>5-7</sup>. Em 87% dos casos o testículo encontra-se contido no saco herniário<sup>12</sup> e, em vários casos, está descrita a inexistência de gubernáculo e/ou canal inguinal ipsilateral<sup>4,6,7,12</sup>, tal como foi observado no nosso paciente. Dada a frequência desta associação vários autores propõem tratar-se duma nova síndrome. De acordo com Al-Salem, a falha na descida testicular está relacionada com a diminuição da pressão intra-abdominal provocada pela HS, como ocorre em outros defeitos da parede abdominal como gastrosquisis e onfalocelo<sup>9</sup>. Contudo esta teoria não explica a ipsilateralidade da criptorquidia nem a inexistência do gubernáculo e canal inguinal<sup>6</sup>. Segundo Raveenthiran, o testículo assume uma posição ectópica entre as camadas musculares da parede abdominal por uma razão desconhecida e leva consigo o processo peritónio-vaginal, que forma um saco herniário potencial que abre num contexto de aumento da pressão intraabdominal<sup>13</sup>. Neste caso, seria expectável que o testículo ectópico se encontrasse fora do saco herniário<sup>12</sup> e em outras posições na parede abdominal, e se observasse com mais frequência a associação de criptorquidia e hérnia de Spiegel<sup>6</sup>. Portanto, nem a teoria sugerindo que a hérnia de Spiegel leva à criptorquidia, nem a sugestão contrária, que a criptorquidia leva ao aparecimento da hérnia, parecem satisfatórias<sup>6</sup>. Rushfeldt et al.

propõem que o passo inicial é a ausência do gubernáculo, a que se associa a ausência de canal inguinal e falha na descida testicular, coexistindo o defeito aponevrótico da HS por razões ainda não elucidadas<sup>12</sup>. O testículo assume uma posição ectópica no interior do saco herniário também por mecanismos desconhecidos<sup>12</sup>. Esta hipótese está de acordo com a hipótese embriológica vigente, em que a descida testicular é precedida pelo desenvolvimento do canal inguinal, que por sua vez depende da formação do gubernáculo durante a sétima semana de gestação e que se estende do polo inferior do testículo através da parede abdominal até ao local do futuro canal inguinal<sup>14</sup>.

Dado o risco de encarceramento e estrangulamento do conteúdo da hérnia de Spiegel, o seu diagnóstico precoce e tratamento atempado são essenciais<sup>1,8,9</sup>. Apesar do exame objetivo muitas vezes sugerir o diagnóstico, com tumefação lateral ao bordo externo do músculo reto abdominal, em topografia infraumbilical, como se observou no caso descrito, é necessário um alto nível de suspeição clínica. Os sintomas podem ser inespecíficos, e a hérnia difícil de palpar, por se encontrar abaixo da aponevrose do grande oblíquo<sup>1</sup>. A ecografia, por permitir o diagnóstico da hérnia e caracterização do conteúdo herniário de forma rápida e sem necessidade de sedação ou exposição a radiação ionizante, é o exame complementar de diagnóstico preferencial<sup>1,15</sup>. Neste caso, permitiu a identificação do testículo no interior do saco herniário e melhor programação da cirurgia. Na maioria dos casos descritos na literatura o comprimento do cordão espermático permitiu a realização da orquidopexia sem intercorrências<sup>4,7,12</sup>. No entanto, dada a inexistência de gubernáculo e canal inguinal muitas vezes descrita e encontrada neste caso, pode ser necessária a criação de um trajeto subcutâneo, até à bolsa escrotal. A abordagem laparoscópica da HS encontra-se estabelecida e descrita na literatura<sup>16</sup>. Na idade pediátrica, no entanto, a laparoscopia foi apenas utilizada para diagnóstico, com realização da cirurgia por via convencional<sup>1</sup>.

A frequência da associação entre HS e criptorquidia na literatura sugere que a normal presença do testículo homolateral seja sempre pesquisada aquando do diagnóstico de HS. Esta associação também deve ser tida em consideração em casos de criptorquidia com testículo não palpável no seu habitual trajeto. Dado o risco de encarceramento e estrangulamento a sua correção cirúrgica deve ser célere. Intraoperatoriamente pode ser necessário realizar orquidopexia extra-dartos através de um túnel subcutâneo, caso não se identifique o canal inguinal.

## Responsabilidades Éticas

**Proteção de pessoas e animais.** Os autores declaram que para esta investigação não se realizaram experiências em seres humanos e/ou animais.

**Confidencialidade dos dados.** Os autores declaram que não aparecem dados de pacientes neste artigo.

**Direito à privacidade e consentimento escrito.** Os autores declaram que não aparecem dados de pacientes neste artigo.

## Conflito de interesses

Os autores declaram não haver conflito de interesses.

## Referências

1. Balsara ZR, Martin AE, Wiener JS, Routh JC, Ross SS. Congenital spigelian hernia and ipsilateral cryptorchidism: Raising awareness among urologists. *Urology*. 2014;83:457–9.
2. Spangen L. Spigelian hernia. *World J Surg*. 1989;13:573–80.
3. Zimmeman LM, Anson BJ, Morgan EH, McVay CB. Ventral hernia due to normal banding of the abdominal muscles. *Surg Gynecol Obstet*. 1944;78:535–40.
4. Silberstein PA, Kern IB, Shi ECP. Congenital spigelian hernia with cryptorchidism. *J Pediatr Surg*. 1996;31:1208–10.
5. Moles Morenilla I, Gomez Rubio D, Sanchez Blanco JM, Galindo Galindo A, Recio Moyano O, Brox Jimenez A. El nuevo síndrome de hernia de Spiegel congénita y criptorquidia. Análisis de 16 casos. *Cir Esp*. 2008;84:154–7.
6. Bilici S, Gunes M, Gosku M, Melek M, Pirinçci N. Undescended Testis accompanying congenital spigelian hernia: Is it a reason, a result or a new syndrome. *Eur J Pediatr Surg*. 2012;22:157–61.
7. Durham MM, Ricketts RR. Congenital spigelian hernias and cryptorchidism. *J Pediatr Surg*. 2006;41:1814–7.
8. Losanoff JE, Richman BW, Jones JW. Spigelian hernia in a child: Case report and review of the literature. *Hernia*. 2002;6:191–3.
9. Al-Salem AH. Congenital spigelian hernia and cryptorchidism: Cause or coincidence. *Pediatr Surg Int*. 2000;16:433–6.
10. Skandalakis PN, Zoras O, Skandalakis JE, Mirilas P. Spigelian hernia: Surgical anatomy, embryology, and technique of repair. *Am Surg*. 2006;72:42–8.
11. Scopinaro AJ. Hernia on spigels semilinear line in a newborn. *Semana Med*. 1935;1:284–5.
12. Rushfeldt C, Oltmanns G, Vonen B. Spigelian-cryptorchidism syndrome: A case report and discussion of the basic elements in a possibly new congenital syndrome. *Pediatr Surg Int*. 2010;26:939–42.
13. Raveenthiran V. Congenital Spigelian hernia with cryptorchidism: Probably a new syndrome. *Hernia*. 2005;9:3–380.
14. Moore KL, Persaud TVN. Urogenital system. In: *The developing human. Clinically oriented embryology*, 7<sup>a</sup> edição. Philadelphia: Saunders Company; 2003. p. 322–4.
15. Levy G, Nagar H, Blachar A, Ben-Sira L, Kessler A. Pre-operative sonographic diagnosis of incarcerated neonatal Spigelian hernia containing the testis. *Pediatr Radiol*. 2003;33:407–9.
16. Mittal T, Kumar V, Khullar R, Sharma A, Soni V, Chowbey PK. Diagnosis and management of spigelian hernia: A review of literature and our experience. *J Minim Access Surg*. 2008;4:95–8.