

Revista Española de Artroscopia y Cirugía Articular

www.elsevier.es/artroscopia



Original

Síndrome de impactación ulnocarpiano, manejo artroscópico

Vicente Carratalá Baixauli^{a,*}, Francisco Javier Lucas^a, Rafael Calero Ferrandis^a
y Eduardo Sánchez Alepuz^b

^a Servicio de Traumatología, Unión de Mutuas, Valencia, España

^b Jefe de Servicio de Traumatología, Unión de Mutuas, Valencia, España

INFORMACIÓN DEL ARTÍCULO

Historia del artículo:

Recibido el 19 de mayo de 2014

Aceptado el 13 de julio de 2014

Palabras clave:

Artroscopia

Muñeca

Impactación ulnocarpiana

Fibrocáritago triangular

RESUMEN

La impactación ulnocarpiana es una de las causas frecuentes de dolor en el borde cubital de la muñeca.

Es una entidad degenerativa progresiva, causada por la impactación crónica del cúbito contra el fibrocáritago triangular (FCT) y la porción ulnar del carpo. El objetivo del tratamiento quirúrgico será realizar una descompresión en la columna cubital de la muñeca, en la articulación ulnocarpiana.

Con los avances de la cirugía artroscópica de muñeca es posible realizar el acortamiento de la cabeza cubital (procedimiento de Wafer) por vía artroscópica, a la vez que pueden valorarse y tratarse las lesiones asociadas a la impactación ulnar (lesiones del FCT, lesiones condrales, roturas del ligamento lunopiramidal, sinovitis, etc.), lo que permite un tratamiento más completo y preciso, y con unos resultados muy satisfactorios.

Copyright © 2014, Fundación Española de Artroscopia (FEA). Publicado por ELSEVIER ESPAÑA, S.L.U. Éste es un artículo en open access bajo el CC BY-NC-NDlicense (<http://creativecommons.org/licenses/by-nc-nd/3.0/>).

Ulnocarpal impaction syndrome: arthroscopic management

ABSTRACT

Ulnocarpal impaction is one of the most common causes of ulnar-sided wrist pain. It is a progressive degenerative condition caused by chronic impaction of the ulnar head against the triangular fibrocartilage (TFC) and the ulnar portion of the carpus. The aim of surgical treatment is to perform a decompression of the ulnar column of the wrist, in the ulnocarpal joint.

With the advances in wrist arthroscopic surgery it is possible to shorten the ulnar head (Wafer procedure) by an arthroscopic approach, at the same time as assessing and treating the injuries associated with the ulnar impaction (TFC injuries, chondral injuries, lunopyramidal ligament tears, synovitis, etc.), thus allowing a more complete and accurate treatment, and with some very satisfactory results.

Copyright © 2014, Fundación Española de Artroscopia (FEA). Published by Elsevier España, S.L.U. This is an open-access article distributed under the terms of the Creative Commons CC BY-NC ND Licence (<http://creativecommons.org/licenses/by-nc-nd/3.0/>).

Keywords:

Arthroscopy

Wrist

Ulnocarpal impaction

Triangular fibrocartilage

*Autor para correspondencia.

Correo electrónico: vteca@ono.com (V. Carratalá Baixauli).

Introducción

Dentro de las posibles causas de dolor en el borde ulnar de la muñeca, la impactación ulnocarpiana ocupa un lugar destacado entre las más frecuentes¹.

La impactación crónica del cúbito contra el fibrocartílagos triangular (FCT) y la porción ulnar del carpo conlleva un aumento de cargas axiales que puede llegar a provocar desgaste y roturas del FCT, condromalacia del semilunar, el piramidal y la cabeza cubital, lesiones del ligamento lunopiramidal, inestabilidades del carpo y artrosis articular^{2,3}.

El tratamiento descrito para esta entidad ha consistido clásicamente en una osteostomía de acortamiento cubital, que descomprimiera la columna ulnar de la muñeca. Posteriormente aparecieron técnicas como la resección parcial de la cabeza ulnar (procedimiento de Wafer), con las que se consiguieron resultados equivalentes a los de la osteostomía cubital.

Con la aparición y el desarrollo de la artroscopia de muñeca podemos reproducir la técnica de resección parcial de la cabeza ulnar añadiendo las ventajas de la cirugía artroscópica, igualando o mejorando los resultados y disminuyendo las posibles complicaciones derivadas de la cirugía, a la vez que realizamos una exploración articular más completa, lo que nos permitirá el estudio de otras lesiones que con frecuencia se asocian a la impactación ulnocarpiana (lesiones del FCT, lesiones condrales, roturas del ligamento lunopiramidal, sinovitis, etc.).

Biomecánica y etiopatogenia

El factor predisponente más frecuente para la aparición del síndrome de impactación ulnar es la varianza cubital positiva, que está relacionada con la disminución del grosor del FCT.

Generalmente, el radio recibe aproximadamente el 82% de las cargas axiales de la muñeca, mientras que el cúbito recibe el 18% restante. Estas transmisiones de carga pueden variar en relación con la varianza cubital. Aumentos de la longitud del cúbito de entre 2 y 3 mm pueden aumentar la transmisión de cargas hasta el 42%, y un acortamiento de 2-3 mm pueden disminuir esa carga hasta el 4%⁴⁻⁶.

La varianza cubital positiva puede aparecer:

- En una posición congénita de la superficie articular del cúbito más distal que la del radio.
- Adquirida por un acortamiento del radio secundario (unión defectuosa o acortamiento tras fracturas de radio distal, o migración proximal tras la exéresis de la cabeza del radio).
- Con excesiva variación ulnar dinámica. Mayor traslación distal de la cabeza ulnar durante la desviación cubital, la pronación y la presión⁷⁻⁹.

El síndrome de impactación ulnar no es, pues, exclusivo de las muñecas con varianza cubital positiva, sino que puede aparecer en muñecas con varianza cubital neutra o incluso negativa. Se debe a que la varianza puede incrementarse durante diferentes actividades, especialmente aquellas que implican pronación del antebrazo y presión¹⁰.

La clasificación de Palmer¹¹ de las lesiones del FCT (tipo II) describe el proceso degenerativo de la impactación ulnar (tabla 1). En ocasiones, los estadios pueden superponerse. El conocimiento de la clasificación y el reconocimiento de las lesiones nos ayudará a escoger el tratamiento más adecuado en cada caso.

Tabla 1 – Clasificación de Palmer de las lesiones tipo II del fibrocartilago triangular (FCT)

A	Desgaste del FCT
B	Desgaste del FCT con condromalacia del semilunar y/o la cabeza ulnar
C	Perforación del FCT con condromalacia del semilunar y/o la cabeza ulnar
D	Perforación del FCT con condromalacia del semilunar y/o la cabeza ulnar + perforación del ligamento lunopiramidal
E	Perforación del FCT con condromalacia del semilunar y/o la cabeza ulnar + perforación del ligamento lunopiramidal + artritis ulnocarpiana

Clínica y diagnóstico

Los pacientes presentan dolor en el borde cubital de la muñeca, que se agrava con las actividades que requieren fuerza y presión repetida, sobre todo en pronación y desviación cubital. Puede aparecer edema ocasional, disminución del rango de movilidad y de la fuerza de presión^{2,12}, que debe medirse con un dinamómetro.

El examen físico revela dolor al palpar sobre el borde cubital del carpo, el FCT y la articulación lunopiramidal.

Existen maniobras sugestivas de la presencia de impactación ulnocarpiana, como el test de estrés ulnocarpiano de Nakamura¹³, en el que se reproduce el dolor colocando la muñeca en desviación cubital máxima, y el explorador aplica una fuerza axial sobre la mano y el antebrazo a la vez que se rota desde pronación completa hacia supinación.

Otra maniobra que puede realizarse es el denominado *press test*, descrito por Lester et al.¹⁴, en el que se pide al paciente que se levante de la silla apoyado sobre las manos y empujando, lo que crea una fuerza axial sobre el borde cubital de la muñeca y provoca dolor.

Al aumentar la transmisión de fuerzas con la pronación, la fuerza de presión variará, y será menor si se mide en pronación respecto a la supinación (GRIT test)¹⁵. Cuando la ratio (fuerza de presión en supinación/fuerza de presión en pronación) sea mayor de 1,3, debemos sospechar la existencia de una impactación ulnocarpiana.

En el estudio radiográfico debemos realizar radiografías simples anteroposteriores en rotación neutra y laterales. Debemos medir la varianza cubital y compararla con el lado contralateral, ya que el índice puede ser muy variable. En caso de impactación podemos observar un pinzamiento de la cabeza cubital con la primera hilera del carpo, lesiones quísticas degenerativas en el borde inferocubital del semilunar y en ocasiones en el borde inferorradial del piramidal, junto a esclerosis subcondral de la cabeza cubital. Deben evaluarse posibles acortamientos postraumáticos del radio.

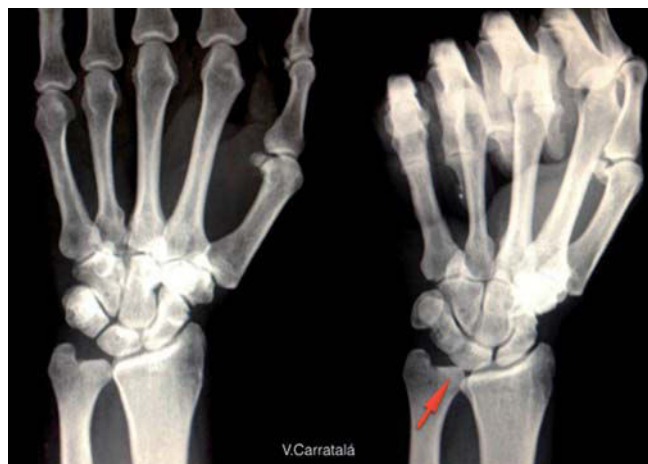

Figura 1 – Radiografía que muestra el aumento de la varianza ulnar con la pronación y la prensión (aumento dinámico de la varianza ulnar).

Hay que realizar siempre radiografías anteroposteriores en pronación y cerrando el puño, ya que aumentará la varianza cubital y nos ayudará en el diagnóstico de casos en los que las radiografías normales no nos muestren una varianza cubital positiva (fig. 1)^{2,16,17}.

La resonancia magnética es la herramienta de imagen más útil, ya que es capaz de detectar leves cambios degenerativos en el semilunar y el piramidal en los estadios más incipientes. Además, nos aporta información sobre el estado del FCT, el ligamento lunopiramidal, el estado de la articulación radiocubital distal (ARCD), su alineación y la presencia de cambios degenerativos^{16,18,19}.

La artroscopia de muñeca es la herramienta más precisa para evaluar el síndrome de impactación ulnocarpiana. La visualización directa permite cuantificar y clasificar la extensión de las lesiones (fig. 2)^{6,20}.

Tratamiento

El objetivo del tratamiento quirúrgico será realizar una descompresión en la columna cubital de la muñeca, en la articulación ulnocarpiana. Como se ha mencionado, pequeños cambios en la longitud del cúbito conllevan un descenso significativo de las fuerzas axiales transmitidas a través del FCT.⁴

De forma clásica, esto se ha conseguido realizando una osteotomía de acortamiento del cúbito, descrita por Milch²¹, con el uso de placas de compresión para fijar la osteotomía^{22,23}; la falta de unión es la complicación más frecuente de esta técnica.

Posteriormente se ha empleado la técnica de resección de un segmento distal (2-4 mm) de la cabeza cubital (procedimiento de Wafer) mediante cirugía abierta^{24,25}. Se han publicado resultados buenos o excelentes en casi todos los pacientes, con un alivio sintomático del dolor y una recuperación significativa de la fuerza de prensión en comparación con el lado normal contralateral y un retorno a la actividad laboral y deportiva en torno a los 3 meses^{26,27}.

Se han obtenido resultados equivalentes con el tratamiento mediante osteotomía de acortamiento del cúbito y la resección distal tipo Wafer²⁸. Constantine et al. no encontraron diferencias estadísticamente significativas entre ambos procedimientos respecto a la fuerza de prensión y el retorno a la actividad laboral. Sin embargo, el tiempo de unión de la osteotomía fue de 3 meses, y casi la mitad de los pacientes de ese grupo precisaron una segunda intervención para la extracción del material de osteosíntesis por irritación del *extensor carpi ulnaris* (ECU).

Con los avances de la cirugía artroscópica de muñeca puede realizarse el acortamiento de la cabeza cubital (procedimiento de Wafer) por vía artroscópica, a la vez que pueden valorarse y tratarse las lesiones asociadas a la impactación ulnar (lesiones del FCT, lesiones condrales, roturas del ligamento lunopiramidal, sinovitis, etc.)^{29,30}, lo que permite un tratamiento más completo y preciso.

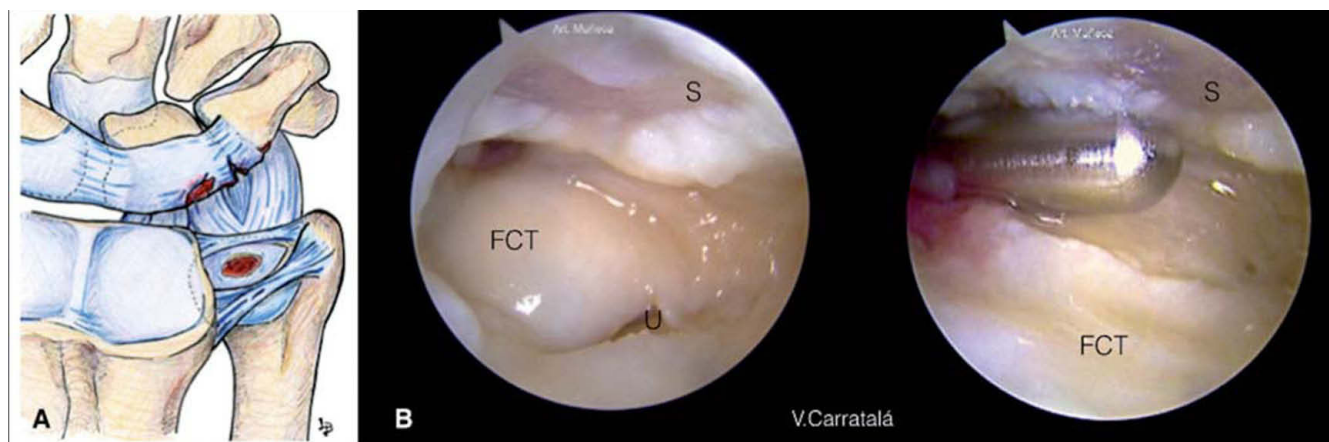


Figura 2 – A) Lesiones que pueden aparecer en el síndrome de impactación ulnar. Perforación central del FCT, lesiones condrales en el semilunar, el piramidal y la cabeza ulnar, rotura del ligamento lunopiramidal. B) Imagen artroscópica desde el portal 3-4; se aprecia una lesión extensa del cartilago en el semilunar (S) y una rotura central del FCT con visión de la cabeza ulnar (U).

Se han publicado buenos resultados con la realización de una resección parcial artroscópica de la cabeza cubital a través de un defecto central del FCT, y los resultados han sido buenos o excelentes en 21 de los 23 pacientes incluidos en estos trabajos^{31,32}. El dolor, aunque menor, persistió en aquellos pacientes que presentaban además una lesión parcial o completa del ligamento lunopiramidal, que no fue tratada en el mismo acto quirúrgico, lo que sugiere que debe considerarse un tratamiento más completo en esos casos³². Los pacientes mostraron un alivio del dolor, y solo los pacientes con lesión del ligamento lunopiramidal mostraban una menor mejoría en la movilidad y el rango de movimiento. El tiempo para la reincorporación laboral fue, en estos grupos, de unos 2 meses. Las complicaciones descritas en este procedimiento son las de la artroscopia de muñeca; por lo tanto, muy escasas.

Resumiendo: cuando se compara el procedimiento tipo Wafer artroscópico con la osteotomía de acortamiento cubital, no hay grandes diferencias en cuanto a resultados, pero una mayor proporción de pacientes vuelven al trabajo habitual tras el procedimiento artroscópico, y lo hacen en menos tiempo³¹. Además, la artroscopia permite una mejor valoración de las lesiones intraarticulares presentes y su tratamiento. La artroscopia presenta también una tasa mucho menor de complicaciones y de necesidad de segundas intervenciones^{28,31}.

En los casos de impactación ulnar asociada a artritis o inestabilidad de la articulación radiocubital distal (ARCD) pueden realizarse otros procedimientos menos frecuentes, como el Sauvé-Kapandji o la resección de la cabeza cubital,

que en la actualidad también pueden llevarse a cabo mediante técnicas artroscópicas^{33,34}.

La indicación para realizar un procedimiento artroscópico tipo Wafer serían las mismas que en el procedimiento abierto: una impactación ulnocarpiana con una inversión del índice radioulnar de menos de 4 mm.

Los portales que empleamos para la realización de la técnica son: en el espacio radiocarpiano, el portal 3-4 como portal principal de visión y el portal 4-5 o 6R como portal de trabajo (nosotros empleamos con más frecuencia el 6R) (fig. 3), aunque deben ir alternándose los dos. En el espacio mediocarpiano, los portales mediocarpiano ulnar y radial. En la articulación radiocubital distal, los portales dorsal y volar cuando sea preciso acceder a ese espacio.

Durante la artroscopia de muñeca hay que realizar una valoración global de las lesiones del borde cubital, el FCT, el ligamento lunopiramidal, las superficies articulares y el espacio mediocarpiano (fig. 2).

Empleamos una óptica de 2,5 mm, un sinoviotomo y una fresa para pequeñas articulaciones, ambas de 2,9 mm.

Normalmente, en la exploración artroscópica se encuentra una perforación del FCT, con abundante tejido inflamatorio y fibrótico en el borde cubital. Tras la limpieza del borde cubital con la óptica en el portal 3-4 y trabajando desde el portal 6R, intercambiamos los portales para completar la exploración del espacio radiocarpiano con la visión en el portal 6R.

Si existe una desestructuración y perforación central del FCT, debe ser desbridada, dejando los bordes estables y res-

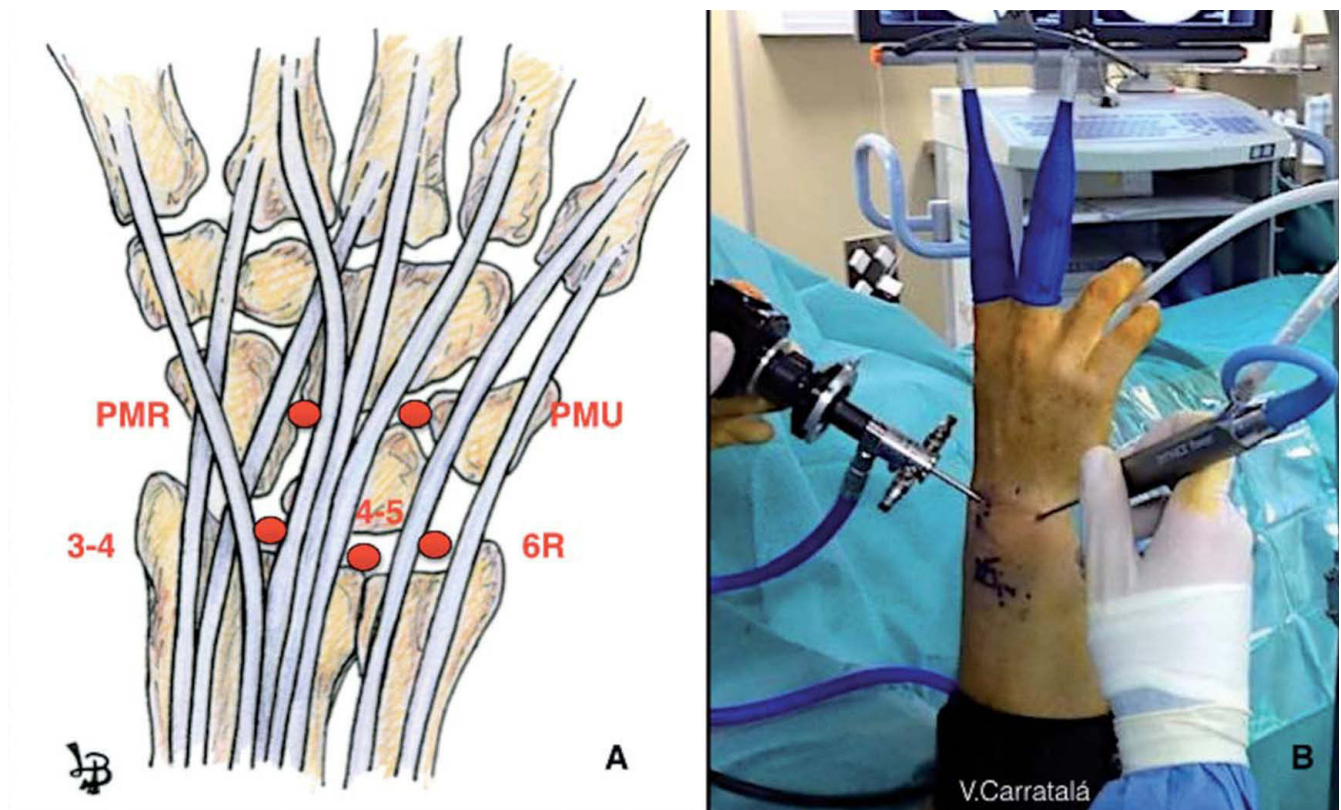


Figura 3 – A) Portales empleados: 3-4, 6R, portal mediocarpiano radial (PMR), portal mediocarpiano ulnar (PMU). B) Visión externa; óptica en el portal 3-4; sinoviotomo en el portal 6R.

petando las inserciones periféricas del FCT para no provocar una inestabilidad a nivel de la ARCD^{35,36}.

De esta forma mejoramos también el acceso a la cabeza cubital, y por ese acceso central, a través del FCT podemos trabajar y realizar la resección parcial de la cabeza cubital.

La resección de la cabeza cubital se realiza con una fresa de 2,9 mm, resecaando entre 2 y 4 mm de profundidad (la profundidad que marca el tamaño de la fresa suele ser suficiente). Durante el proceso hay que hacer movimientos de pronación y supinación completa para tener acceso a los bordes prominentes de los extremos, que observamos a través del defecto del FCT, y resecar las porciones más volares y dorsales de la cabeza cubital (fig. 4) hasta que la superficie queda al mismo nivel, tanto en pronación como en supinación y respetando la ARCD (figs. 4 y 5).

En los casos en los que el FCT está intacto –lo cual no es frecuente– nosotros realizamos el procedimiento de Wafer desde el espacio de la ARCD (fig. 6), a través de un portal dorsal y otro volar en ese espacio³⁴. En este caso, el procedimiento de resección parcial de la cabeza cubital es el mismo, pero no es necesario realizar los movimientos de pronosupinación, ya que tenemos acceso directo a toda la superficie de la cabeza

cubital (fig. 6). Debemos respetar la fosa sigmoidea en la porción radial y la inserción de los ligamentos radioulnares en la porción ulnar, que se encuentran más radiales de lo que se podría esperar.

Realizamos de forma sistemática una valoración del espacio mediocarpiano a través de los portales mediocarpianos, así como la estabilidad del ligamento lunopiramidal.

La lesión del ligamento lunopiramidal está ocasionada por las repetidas transmisiones de fuerzas que pasan a través de la articulación entre el semilunar y el piramidal y por la carga axial transmitida en la columna cubital entre el carpo y la cabeza del cúbito.

En el espacio mediocarpiano comprobamos la estabilidad lunopiramidal con el palpador, empleando la clasificación de Geissler³⁵ para su estadificación, y observamos su movilidad empujando el pisiforme contra el piramidal mientras mantenemos el piramidal estable.

Ocasionalmente pueden observarse signos de osteoartritis en el polo proximal del hueso ganchoso; esto es conocido como el síndrome HALT (Hamate Arthrosis Lunotriquetral Instability)^{37,38} (fig. 7). Esta entidad se encuentra con más frecuencia en pacientes con un semilunar tipo 2 de Viegas³⁹,

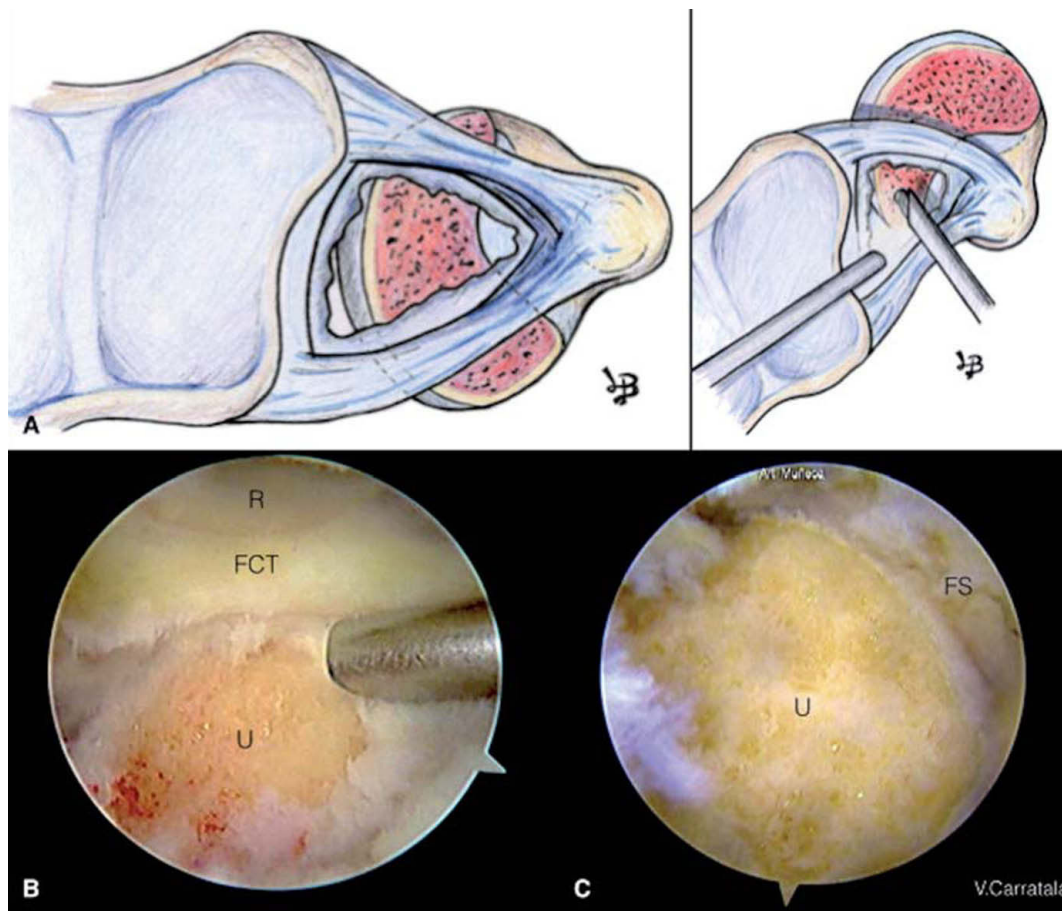


Figura 4 – A) En el dibujo vemos el procedimiento para la resección parcial de la cabeza ulnar a través del defecto central del FCT. Debemos realizar movimientos de pronación y supinación para resecar los márgenes dorsales y volares. **B)** Imagen artroscópica del procedimiento de Wafer desde el portal 6R. **C)** Visión artroscópica desde el portal 6R; debe respetarse la articulación radiocubital distal (ARCD); en la imagen observamos la fosa sigmoidea (FS) del radio. FCT: fibrocartilago triangular; R: radio; U: cabeza ulnar.

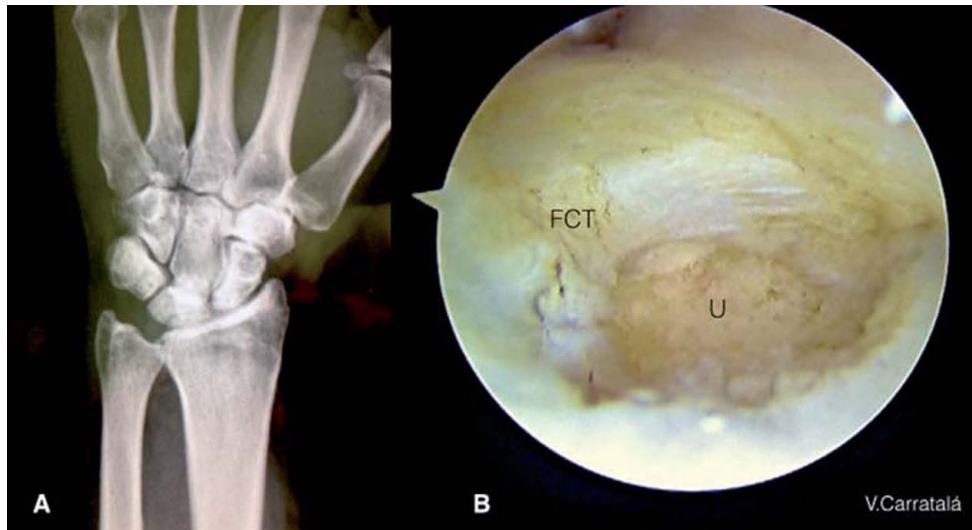


Figura 5 - A) Radiografía con el resultado tras una resección parcial de la cabeza ulnar artroscópica. Se ha respetado la inserción de los ligamentos radioulnares. B) Imagen final artroscópica desde el portal 3-4. FCT: fibrocartilago triangular; U: cabeza ulnar.

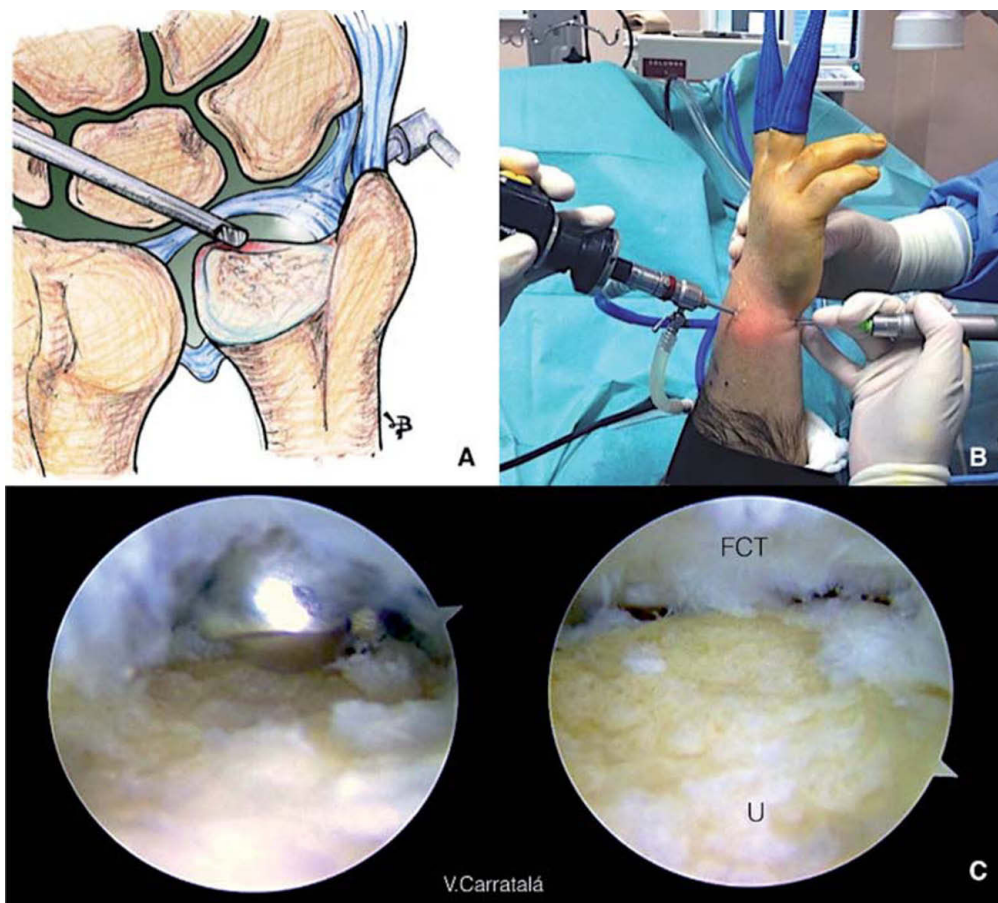


Figura 6 - A) Dibujo de un procedimiento de Wafer mediante artroscopia en la articulación radiocubital distal (ARCD) realizado cuando encontramos el fibrocartilago triangular (FCT) intacto. B) Imagen externa del mismo procedimiento. La óptica está en el portal dorsal distal de la ARCD, y el sinoviotomo en el portal volar de la ARCD. Deben intercambiarse para completar el procedimiento en la porción dorsal de la cabeza ulnar. C) Imagen artroscópica con la óptica en el portal dorsal distal de la ARCD y el sinoviotomo en el portal volar de la ARCD. Vemos la cabeza ulnar (U) y el FCT que queda en la parte superior. Tenemos acceso a toda la superficie de la cabeza ulnar, por lo que no es necesario realizar pronación y supinación durante el procedimiento. Debemos respetar la inserción en la fovea de los ligamentos radioulnares volar y dorsal.

donde el semilunar presenta una carilla articular medial que se articula con el polo proximal del ganchoso.

En caso de presencia de síndrome HALT añadimos al acortamiento cubital una resección del polo proximal del ganchoso, que se realiza con la fresa desde los portales mediocarpianos (fig. 7). No debemos resear más de 2-3 mm del polo proximal del ganchoso, por el riesgo de crear una insuficiencia de los ligamentos piramidal-ganchoso y piramidal-hueso grande⁴⁰.

En caso de que exista, la inestabilidad lunopiramidal debe ser tratada; normalmente, la lesión del ligamento no es completa, y el desbridamiento con estabilización temporal con agujas de Kirschner (AK) suele dar buenos resultados. En caso de inestabilidad lunopiramidal grave sin inestabilidad segmentaria volar (VISI), hay autores que aconsejan una osteotomía de acortamiento cubital, ya que de esta forma se tensan

los ligamentos ulnopiramidales y ulnosemilunares volares y se mejora indirectamente la inestabilidad.

En los casos en los que se realiza solamente un procedimiento tipo Wafer, el postoperatorio se lleva a cabo con un vendaje blando, un inicio precoz de la movilidad suave de la muñeca y el tratamiento de rehabilitación.

La reincorporación a las tareas deportivas o laborales que requieran esfuerzo tiene lugar entre las 8 y las 12 semanas tras la cirugía.

Conclusiones

La artroscopia de muñeca es fundamental para el estudio de cualquier dolor en el borde cubital de la muñeca, y sobre todo

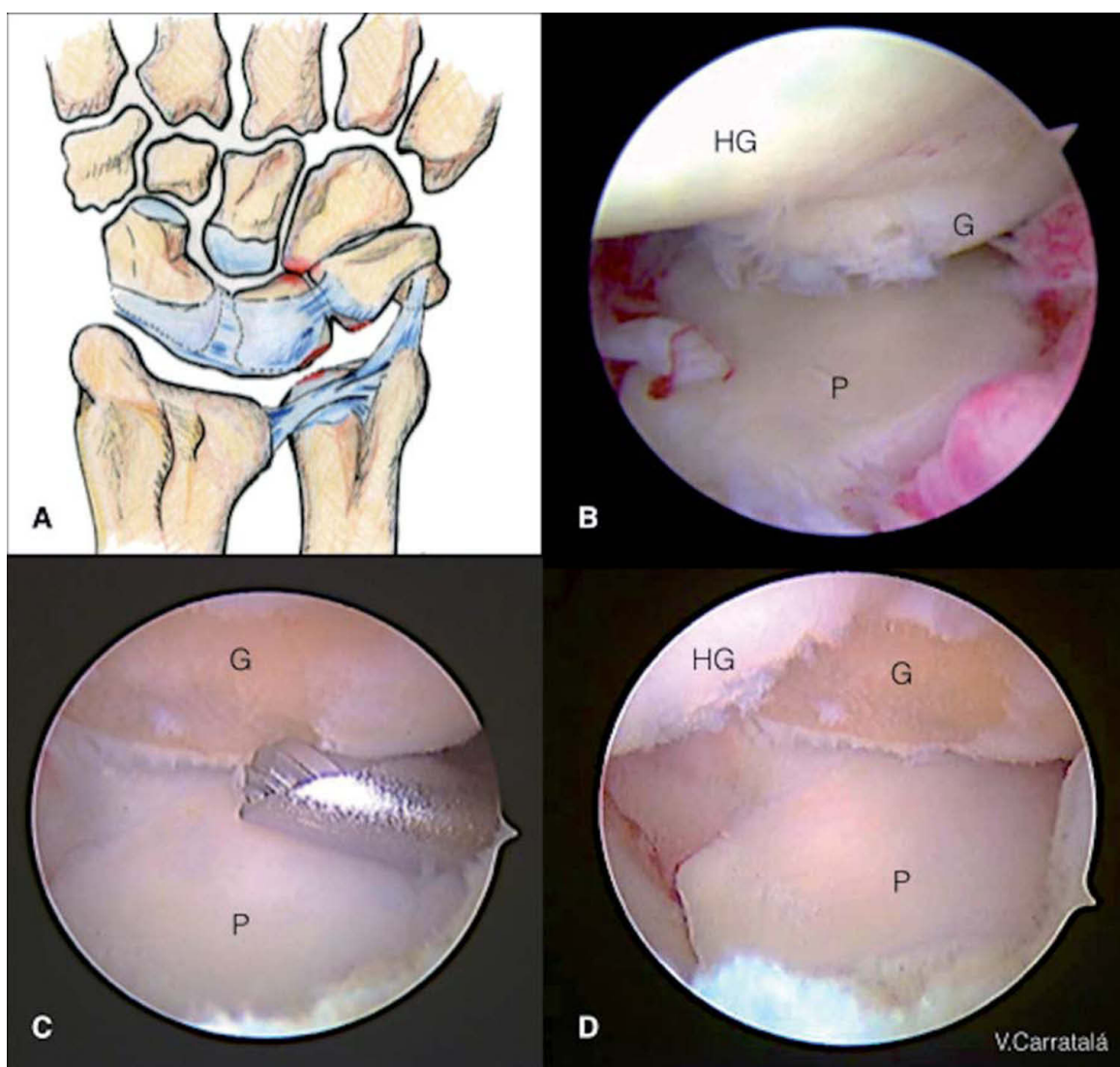


Figura 7 – A) Dibujo de las lesiones encontradas en el síndrome HALT (Hamate Arthrosis Lunotriquetral Instability). B) Visión desde el portal mediocarpiano radial; observamos la lesión condral en el polo proximal del ganchoso (G) y abundante sinovitis en el contexto de un síndrome HALT con pinzamiento ulnocarpiano. C) Visión desde el portal mediocarpiano radial. Resección del polo proximal del ganchoso con la fresa desde el portal mediocarpiano ulnar. D) Visión desde el portal mediocarpiano radial. Resultado final tras la resección de 2 mm del polo proximal del ganchoso. HG: hueso grande; P: piramidal.

en el diagnóstico y la estadificación del síndrome de impacción ulnar.

Se ha demostrado que el procedimiento tipo Wafer o resección parcial de la cabeza cubital es una buena alternativa a la osteotomía de acortamiento cubital, sobre todo en los casos con varianza cubital positiva menor de 4 mm. Además, presenta menos complicaciones, como puede ser la tendinitis del ECU, la falta de unión de la osteotomía y la posible necesidad de retirada posterior del material de osteosíntesis.

La artroscopia ha introducido la posibilidad de, además de realizar un diagnóstico preciso de todas las lesiones presentes en un síndrome de impactación ulnar, poder tener acceso a la cabeza cubital y proceder a la resección parcial de la misma en el mismo acto quirúrgico, sin necesidad de cirugía abierta y con una visión mucho mejor que la que tendríamos con esta. De hecho, solo tras la evaluación artroscópica de las lesiones tendremos una idea más precisa de qué actos terapéuticos requiere cada caso, y se podrá hacer un diagnóstico diferencial tanto a nivel radiocarpiano como mediocarpiano.

Durante el procedimiento de Wafer artroscópico debemos prestar especial atención a preservar los ligamentos volares ulnocarpianos, así como a la inserción foveal del FCT y la inserción radial de los ligamentos radioulnares volar y dorsal. Además, la resección debe realizarse de forma que la superficie de la cabeza cubital sea uniforme una vez realizada la misma, por lo que hay que evaluar dicha superficie tanto en pronación como en supinación y descartar zonas de pinzamiento en la porción más volar y más dorsal. Si encontramos otras lesiones, como roturas del ligamento lunopiramidal o lesiones condrales, estas deben ser tratadas también. La estabilización temporal de la articulación lunopiramidal con AK da buenos resultados.

En resumen, el tratamiento artroscópico del síndrome de impactación ulnar mediante resección parcial de la cabeza cubital aporta buenos resultados, con alivio del dolor, aumento de la fuerza de prensión y buena movilidad, y con una reincorporación laboral más temprana que en procedimientos abiertos.

Conflicto de intereses

Los autores declaran no tener ningún conflicto de intereses.

BIBLIOGRAFÍA

- Lichtman DM, Alexander AH, editors. The wrist and its disorders. 2nd ed. Philadelphia, Pa: WB Saunders Co; 1997.
- Sammer DM, Rizzo M. Ulnar impaction. *Hand Clin.* 2010;26:549-57.
- Friedman SL, Palmer AK. The ulnar impaction syndrome. *Hand Clin.* 1991;7:295-310.
- Palmer AK, Werner FW. Biomechanics of the distal radioulnar joint. *Clin Orthop Relat Res.* 1984;187:26-35.
- Baek G, Chung M, Lee Y, et al. Ulnar shortening osteotomy in idiopathic ulnar impaction syndrome. *J Bone Joint Surg Am.* 2006;88A:212-20.
- Sachar K. Ulnar sided wrist pain: Evaluation and treatment of triangular fibrocartilage complex tears, ulnocarpal impaction syndrome and lunotriquetral ligament tears. *J Hand Surg.* 2008;33A:1669-79.
- Friedman S, Palmer A, Short W, et al. The change in ulnar variance with grip. *J Hand Surg.* 1993;18:713-6.
- Palmer A, Glisson R, Werner F. Ulnar variance determination. *J Hand Surg.* 1987;376-9.
- Af Ekenstam F, Palmer A, Glisson R. The load on the radius and ulna in different positions of the wrist and forearm. *Act Orthop Scand.* 1984;55:363-5.
- Tomaino M, Elfar J. Ulnar impaction syndrome. *Hand Clin.* 2005;1(4):567-75.
- Palmer A. Triangular fibrocartilage complex lesions: a classification. *H Hand Surg.* 1989;14:594-606.
- Deitch MA, Stern PJ. Ulnocarpal abutment. Treatment options. *Hand Clin.* 199;14(2):251-63.
- Nakamura R, Horii E, Imaeda T, et al. The ulnocarpal stress test in the diagnosis of ulnar-sided wrist pain. *J Hand Surg Br.* 1997;22:719-23.
- Lester B, Halbacht J, Levy IM, et al. "Press test" for office diagnosis of triangular fibrocartilage complex tears of the wrist. *Ann Plast Surg.* 1995;35:41-5.
- LaStayo P, Weiss S. The GRIT: a quantitative measure of ulnar impaction syndrome. *J Hand Ther.* 2001;14:173-9.
- Coggins CA. Imaging of ulnar-sided wrist pain. *Clin Sport Md.* 2006;25:505-26.
- Watanabe A, Souza F, Vezeridis PS, et al. Ulnar-sided wrist pain II. Clinical Imaging and treatment. *Skeletal Radol.* 2010;39:835-57.
- Imaeda T, Nakamura R, Shionoya K, et al. Ulnar impaction syndrome: MR imaging findings. *Radiology.* 1996;201:495-500.
- Cerezal L, Del Piñal F, Abascal F, et al. Imaging findings in ulnar-sided wrist impaction syndromes. *Radiographics.* 2002;22:105-21.
- Pederzini L, Luchetti R, Soragni Q, et al. Evaluation of TFCC tears by arthroscopy, arthrography and MRI. *Arthroscopy.* 1992;8:191-7.
- Milch H. Cuff resection of the ulna for malunited Colle's fracture. *J Bone Joint Surg.* 1941;39:311-3.
- Darrow J Jr, Linsteich R, Dobyms J, et al. Distal ulna recession for disorders of the distal radioulnar joint. *J Hand Surg.* 1985;10:482-91.
- Boulas H, Milek M. Ulnar shortening for tears of the triangular fibrocartilagenous complex. *J Hand Surg.* 1990;15:415-20.
- Feldon P, Terrono A, Belsky M. Wafer distal ulna resection for triangular fibrocartilage tears and/ or ulnar impaction syndrome. *J Hand Surg.* 1992;17:731-7.
- Bilos Z, Cumberland D. Distal ulnar head shortening for treatment of triangular fibrocartilage complex tears with ulna positive variance. *J Hand Surg.* 1991;16:1115-9.
- Tomaino MM. Results of the wafer procedure for ulnar impaction syndrome in the ulnar negative and neutral wrist. *J Hand Surg Br.* 1999;24:67.
- Schuurman AH, Bos KE. The ulno-carpal abutment syndrome: follow-up of the wafer procedure. *J Hand Surg Br.* 1995;20B:171-7.
- Constantine K, Tomaino M, Herndon J, et al. Comparison of ulnar shortening osteotomy and the wafer resection procedure as treatment for ulnar impaction syndrome. *J Hand Surg.* 2000;25:55-60.
- Osterman A. Arthroscopic debridement of triangular fibrocartilage complex tear. *Arthroscopy.* 1990;6:120-4.
- Minami A, Kato H. Ulnar shortening for triangular fibrocartilage complex tears associated with ulnar positive variance. *J Hand Surg.* 1998;23:904-8.

31. Bernstein MA, Nagle DJ, Martinez A, et al. A comparison of combined arthroscopic triangular fibrocartilage complex debridement and arthroscopic wafer distal ulna resection versus arthroscopic triangular fibrocartilage complex debridement and ulnar shortening osteotomy for ulnocarpal abutment syndrome. *Arthroscopy*. 2004;20:392-401.
32. Tomaino MM, Weiser RW. Combined arthroscopic TFCC debridement and wafer resection of the distal ulna in wrists with triangular fibrocartilage complex tears and positive ulnar variance. *J Hand Surg Am*. 2001;26:1047-52.
33. Luchetti R, Khanchandani P, Da Rin F, et al. Arthroscopically assisted Sauvé-Kapandji procedure: an advanced technique for distal radioulnar joint arthritis. *Tech Hand Up Extrem Surg*. 2008;12(4):216-20
34. Slutsky DJ. Distal radioulnar joint arthroscopy and the volar ulnar portal. *Tech Hand Up Extrem Surg*. 2007;11:38-44.
35. Nakamura T, Yabe Y, Horivachi Y. Functional anatomy of the triangular fibrocartilage complex. *J Hand Surg*. 1996;21B:581-6.
36. Adams B. Partial excision of the triangular fibrocartilage complex articular disk: a biomechanical study. *J Hand Surg*. 1993;18:334-40.
37. Harley BJ, Werner FW, Boles SD, et al. Arthroscopic resection of arthrosis of the proximal hamate: a clinical and biomechanical study. *J Hand Surg Am*. 2004;29(4):661-7.
38. Burgess RC. Anatomic variations of the midcarpal joint. *J Hand Surg Am*. 1990;15:129-31.
39. Viegas SF, Wagner K, Patterson R, et al. Medial (hamate) facet of the lunate. *J Hand Surg Am*. 1990;15:564-71.
40. Yao J, Osterman L. Arthroscopic techniques for wrist arthritis (radial styloidectomy and proximal pole hamate excisions). *Hand Clin*. 2005;21:519-26.