

# Revista Española de Artroscopia y Cirugía Articular

www.elsevier.es/artroscopia



## Caso clínico

# Dolor en el borde ulnar de la muñeca

Vicente Carratalá Baixauli<sup>a,\*</sup>, Francisco Javier Lucas García<sup>a</sup>, Eduardo Sánchez Alepuz<sup>b</sup>  
y Rafael Calero Ferrandis<sup>a</sup>

<sup>a</sup> Servicio de Traumatología, Unión de Mutuas, Valencia, España

<sup>b</sup> Jefe del Servicio de Traumatología, Unión de Mutuas, Valencia, España

### INFORMACIÓN DEL ARTÍCULO

Historia del artículo:

Recibido el 2 de septiembre de 2014

Aceptado el 10 de septiembre de 2014

Palabras clave:

Artroscopia

Muñeca

Ulnar

Osteocondritis ganchoso

Keywords:

Arthroscopy

Wrist

Ulnar

Hamate osteochondritis

### RESUMEN

Determinar la causa del dolor en el borde ulnar de la muñeca no siempre es sencillo debido a la complejidad de la anatomía y las características biomecánicas del mismo.

La osteocondritis del polo proximal del ganchoso es una posible causa de dolor ulnar y debemos tenerla en cuenta en nuestro diagnóstico diferencial. La artroscopia de muñeca se ha convertido en una herramienta necesaria y fundamental para el estudio, diagnóstico y tratamiento de la patología intraarticular de muñeca.

Copyright © 2014, Fundación Española de Artroscopia (FEA). Publicado por ELSEVIER ESPAÑA, S.L.U. Éste es un artículo en open access bajo el CC BY-NC-NDlicense (<http://creativecommons.org/licenses/by-nc-nd/3.0/>). Todos los derechos reservados.

### Ulnar wrist pain

#### ABSTRACT

To determine the cause of ulnar wrist pain is not always easy, due to the complexity of the anatomy and its biomechanical characteristics.

Osteochondritis of the proximal pole of the hamate bone is a possible cause of ulnar wrist pain and we must take into account in our differential diagnosis. Wrist arthroscopy has become a necessary and essential tool for the study, diagnosis, and treatment of wrist joint pathology.

Copyright © 2014, Fundación Española de Artroscopia (FEA). Published by Elsevier España, S.L.U. This is an open-access article distributed under the terms of the Creative Commons CC BY-NC ND Licence (<http://creativecommons.org/licenses/by-nc-nd/3.0/>).

## Introducción

El dolor en el borde ulnar de la muñeca es una causa frecuente de consulta en pacientes que emplean la muñeca y la mano en actividades deportivas y/o laborales.

El diagnóstico diferencial del dolor en el borde ulnar es muy amplio, por lo que es importante conocer las estructuras anatómicas existentes, así como los detalles de la exploración física, las pruebas complementarias y los posibles diagnósticos.

\* Autor para correspondencia.

Correo electrónico: vteca@ono.com (V. Carratalá Baixauli).

## Presentación del caso

Se trata de un paciente varón de 56 años de edad, diestro, trabajador manual. Acude a la consulta por dolor en el borde ulnar de la muñeca derecha, de larga evolución y que ha ido en aumento en los últimos meses. El dolor no ha remitido con reposo e inmovilización durante 1 mes, tratamiento antiinflamatorio, fisioterapia y dos infiltraciones en la zona ulnocarpiana. Clínicamente presenta dolor con la desviación ulnar de la muñeca, sobre todo combinada con flexión dorsal y ocasionalmente con la pronosupinación. Refiere tumefacción en la zona tras la realización de esfuerzos.

## Exploración física

El paciente presentaba una tumefacción difusa en el borde ulnar de la muñeca. Al realizar la palpación aparecía un dolor selectivo sobre la articulación lunopiramidal y a nivel medio-carpiano. Presentaba aumento del dolor en el borde ulnar con la flexión dorsal y la desviación ulnar de la muñeca.

Se realizaron las siguientes maniobras exploratorias:

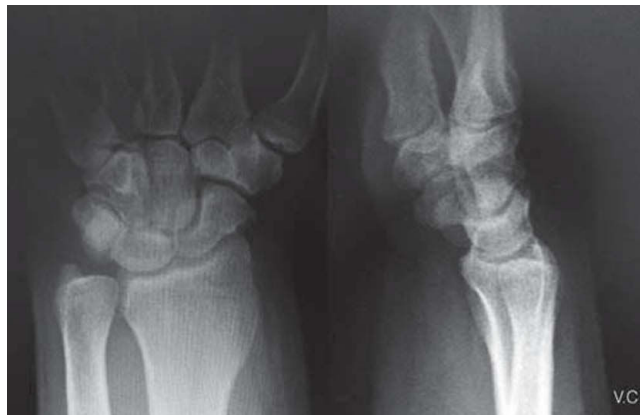- TFC Grind test: doloroso (+).
- TFC press test: doloroso (+).
- TFC compresión foveal: no doloroso (-).
- Test de compresión lunopiramidal: dudoso (+/-).
- Triquetohamate grinding test: doloroso (++)

## Exploraciones complementarias

Se realizaron radiografías simples de muñeca anteroposterior y lateral, y una resonancia magnética (figs. 1 y 2).

## Diagnóstico diferencial

Las causas de dolor ulnar en la muñeca se pueden dividir en tres grupos:



**Figura 1 - Radiografía simple anteroposterior y lateral de muñeca: ausencia de hallazgos significativos, posible disminución del espacio entre el polo proximal del ganchoso y el semilunar.**

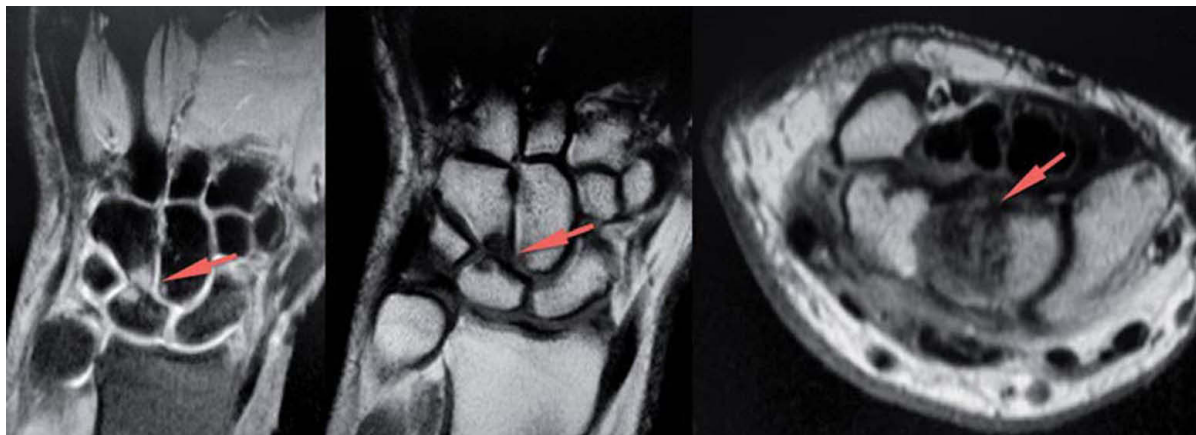1. Agudas traumáticas. Presentan un antecedente traumático. Los traumatismos más habituales son los del complejo del fibrocartilago triangular (CFCT) y el ligamento lunopiramidal<sup>1</sup>. Se incluirían también las fracturas y pseudoartrosis de los huesos del carpo y las roturas de los ligamentos ulnocarpianos.

2. Crónicas por uso excesivo. Las tendinitis del *extensor carpi ulnaris* (ECU) o del *flexor carpi ulnaris* (FCU) y el síndrome del canal de Guyón tienen una presentación clínica más lenta, progresiva y en el contexto de una actividad laboral intensa y mantenida.

3. Crónicas degenerativas. Aquí se incluyen los síndromes de impactación ulnocarpianos y estiloides ulnar, la condromalacia del polo proximal del ganchoso, las sinovitis por artritis reumatoide, la enfermedad de Kienbock y los procesos artrósicos.

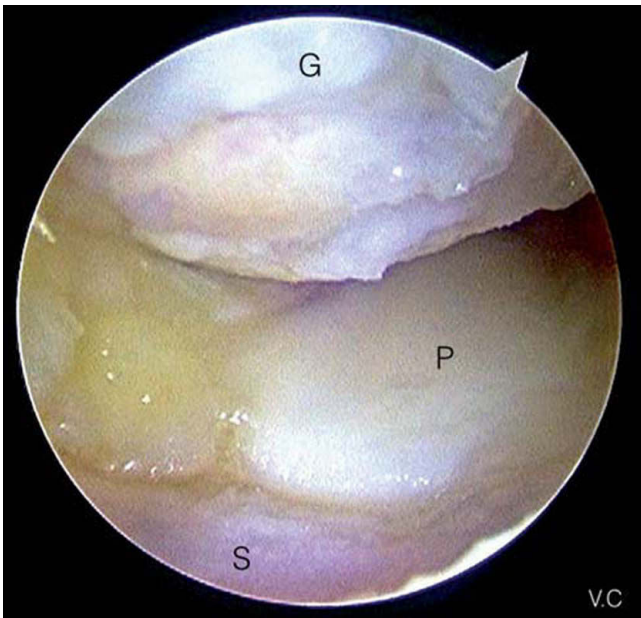
## Plan terapéutico

Al no conseguir mejoría con los tratamientos conservadores mencionados, y con la sospecha diagnóstica de un pin-



**Figura 2 - Resonancia magnética: pinzamiento entre el polo proximal del hueso ganchoso y el semilunar, edema óseo en ambos y posible lesión del complejo del fibrocartilago triangular (CFCT).**

zamiento y osteoartritis del polo proximal del ganchoso, se optó por realizar una artroscopia de muñeca, se examinó la articulación radiocarpiana y especialmente el CFCT. Tras descartar una lesión se exploró la articulación mediocarpiana a través de los portales mediocarpiano radial (MC-R) para la visualización y mediocarpiano ulnar (MC-U) para la instrumentación, y se diagnosticó una lesión condral de grado 3 de Outerbridge a nivel del polo proximal del ganchoso y en la superficie articular distal del semilunar, de tipo II de Viegas (fig. 3) y sin afectación del ligamento lunopiramidal.



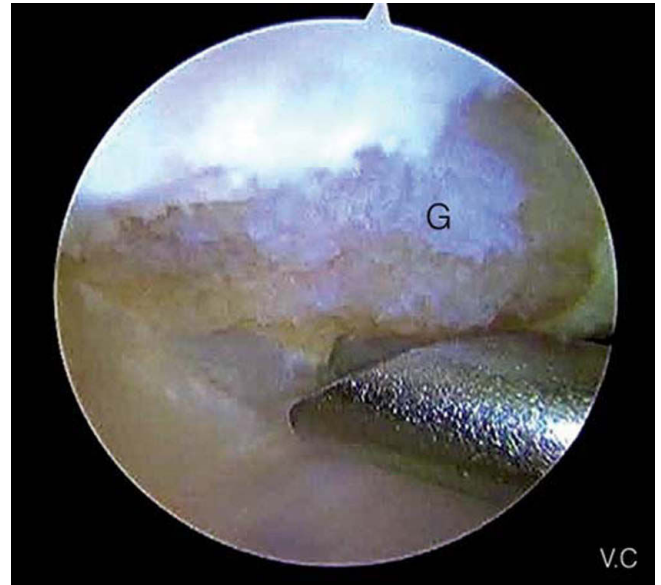
**Figura 3 - Visión artroscópica de la lesión a nivel del polo proximal del ganchoso y en la superficie articular distal del semilunar. Visión mediocarpiana desde el portal mediocarpiano radial. G: ganchoso; P: piramidal; S: semilunar.**

La técnica quirúrgica (vídeo) consiste en la resección de una porción del polo proximal del ganchoso con una fresa de 2,9 mm (figs. 4 y 5). Se realiza con la óptica en el portal MC-R y empleando el portal MC-U como portal de trabajo. Deben respetarse los ligamentos volares piramidoganchoso y piramidal-hueso grande, y la resección no debe exceder los 2-3 mm, ya que existe riesgo de provocar una inestabilidad carpiana y una deformidad en VISI<sup>2</sup>.

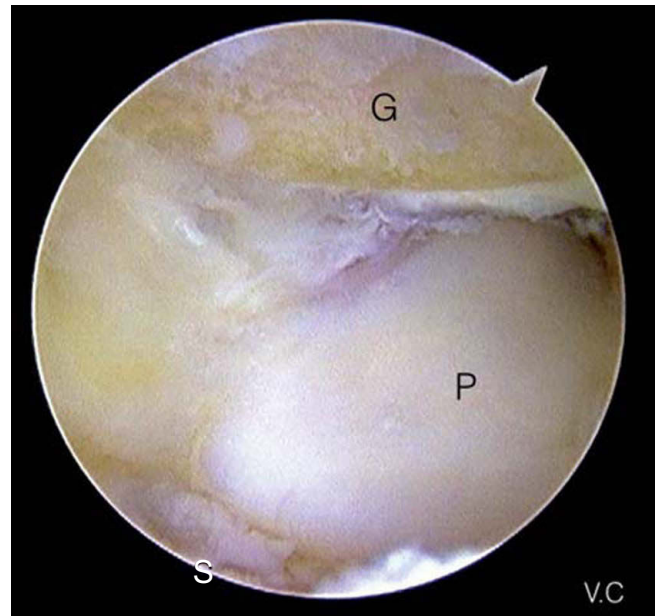
Tras finalizar la intervención se colocó un vendaje blando para permitir la movilización precoz de la muñeca, y a las 2 semanas se inició la rehabilitación. Los controles radiográficos muestran la porción del polo proximal del ganchoso reseca (fig. 6). El paciente pudo regresar a su actividad laboral a los 3 meses de la cirugía con una mejoría significativa del dolor.

## Resultados

En la evaluación empleamos el test Quick Dash, Mayo Wrist Score y la escala visual analógica (EVA) preoperatoriamente y tras el alta laboral (tabla 1).



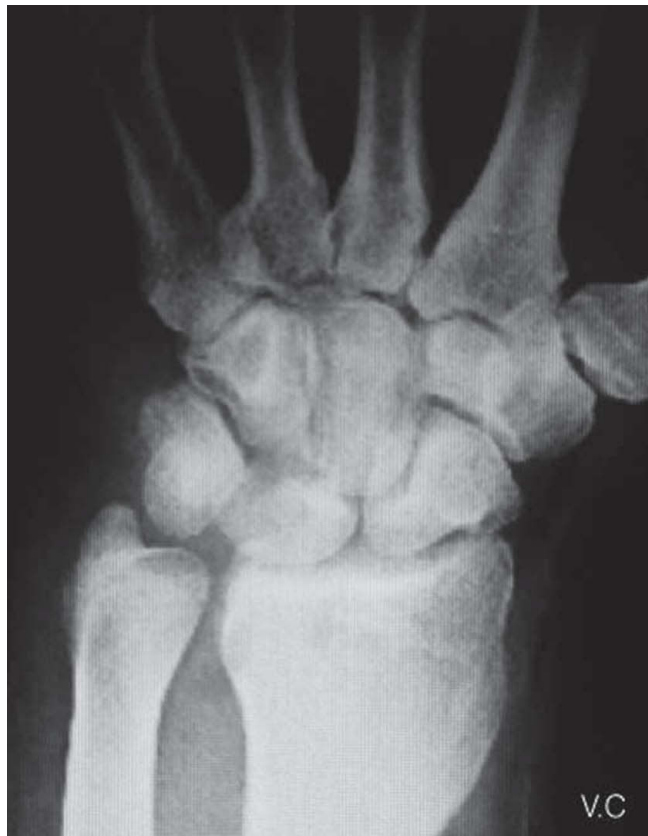**Figura 4 - Resección de una porción del polo proximal del ganchoso. Visión desde el portal mediocarpiano radial y fresa introducida desde el portal mediocarpiano ulnar. G: ganchoso.**



**Figura 5 - Imagen final artroscópica tras la resección del polo proximal del ganchoso. Visión desde el portal mediocarpiano radial. G: ganchoso; P: piramidal; S: semilunar.**

## Discusión

El dolor ulnar de muñeca en trabajadores manuales es una causa frecuente de baja laboral. El diagnóstico diferencial es fundamental para un tratamiento eficaz y un pronóstico favorable. Las causas más frecuentes son las lesiones del



**Figura 6 - Imagen radiográfica a los 2 meses de la cirugía donde se aprecia el fragmento de ganchoso resecado.**

CFCT, lesiones del ligamento lunopiramidal y el síndrome de impactación ulnocarpiano. Sin embargo, las estructuras mediocarpianas, como la articulación entre el polo proximal del ganchoso y el semilunar-piramidal, también pueden originar dolor ulnar. Viegas et al.<sup>3</sup> describen dos tipos de facetas articulares en el semilunar: la de tipo I con la cabeza del hueso grande y la de tipo II con dos facetas, para el hueso grande y para el ganchoso. La de tipo II es la más frecuente y está relacionada con la osteocondritis del polo proximal del ganchoso en la mitad de los casos<sup>4</sup>. La intensa asociación entre la osteocondritis del ganchoso y las roturas del ligamento lunopiramidal (91 %), confirmada por Harley et al.<sup>5</sup> introdujo el acrónimo HALT (*Hamate Arthritis Lunotriquetral ligament Tears*). Las radiografías simples suelen ser normales, por lo que se precisa una tomografía computarizada para ver la morfología del semilunar. La resonancia magnética de alta resolución es de gran ayuda, ya que permite obtener una buena correlación con los hallazgos anatómicos. En la artroscopia, la afectación

**Tabla 1 - Resultados del test Quick Dash, la escala visual analógica (EVA) y la Mayo Wrist Score preoperatorios y tras el alta y la reincorporación laboral**

	Preoperatorio	Alta laboral
Quick Dash	38,63	6,81
Módulo de trabajo (Quick Dash)	56,25	12,5
Mayo Wrist Score	60 (malo)	85 (bueno)
EVA	6	2

condral puede presentar varios grados, desde la condromalacia hasta una artrosis avanzada.

## Conclusiones

El conocimiento anatómico y de posibles lesiones junto con una historia y exploración clínica cuidadosas son claves en el diagnóstico de la causa del dolor ulnar de muñeca. La artroscopia de muñeca permite realizar un diagnóstico más preciso y un tratamiento efectivo en el mismo acto quirúrgico. Aunque no es frecuente, la osteocondritis del polo proximal del ganchoso es una posible causa de dolor ulnar y debe tenerse en cuenta en el diagnóstico diferencial inicial, así como su asociación con lesiones del ligamento lunopiramidal.

## Conflicto de intereses

Los autores declaran no tener ningún conflicto de intereses.

## BIBLIOGRAFÍA

1. Shin AY, Deitch MA, Sachar K, et al. Ulnar-sided wrist pain: diagnosis and treatment. *Instr Course Lect.* 2005;54:115-28.
2. Yao J, Osterman L. Arthroscopic techniques for wrist arthritis (radial styloidectomy and proximal pole hamate excisions). *Hand Clin.* 2005;21:519-26.
3. Viegas S, Patterson R, Hokanson J, et al. Wrist anatomy: incidence, distribution, and correlation of anatomic variations, tears, and arthrosis. *J Hand Surg Am.* 1993;18:463-75.
4. Nakamura K, Patterson R, Moritomo H, et al. Type I versus type II lunates: ligament anatomy and presence of arthrosis. *J Hand Surg Am.* 2001;26:428-36.
5. Harly B, Werner F, Boles S, et al. Arthroscopic resection of arthrosis of the proximal hamate: a clinical and biomechanical study. *J Hand Surg Am.* 2004;29:661-7.