




Revista Española de Artroscopia y Cirugía Articular

www.elsevier.es/artroscopia



Artículo de revisión

¿Por qué tratamiento conservador de las luxaciones acromioclaviculares tipo III?



Jorge Díaz Heredia*, Raquel Ruiz Díaz, María Valencia Mora y Miguel Angel Ruiz Ibán

Servicio de Cirugía Ortopédica y Traumatología, Hospital Universitario Ramón y Cajal, Madrid, España

INFORMACIÓN DEL ARTÍCULO

Historia del artículo:

Recibido el 8 de febrero de 2015

Aceptado el 2 de junio de 2015

On-line el 7 de julio de 2015

Palabras clave:

Acromioclavicular

Tipo III

Dislocación

Hombro

Conservador

R E S U M E N

Pese a que las lesiones acromioclaviculares grado III son muy frecuentes, el tratamiento adecuado sigue estando en debate debido a la falta de consenso sobre el manejo más adecuado. El propósito de este artículo es defender que, en función de la evidencia científica existente, el tratamiento conservador puede ser considerado como la opción más adecuada, dados sus buenos resultados y su baja tasa de complicaciones.

© 2015 Fundación Española de Artroscopia. Publicado por Elsevier España, S.L.U. Este es un artículo Open Access bajo la licencia CC BY-NC-ND (<http://creativecommons.org/licenses/by-nc-nd/4.0/>).

Keywords:

Acromioclavicular

Type III

Dislocation

Shoulder

Conservative

Why use conservative treatment in type III acromioclavicular dislocations?

A B S T R A C T

Despite being a common injury, the treatment of grade III acromioclavicular joint dislocation remains subject to debate, because there is a lack of consensus regarding its optimal management. The purpose of this article is to defend, based on the existing scientific evidence, the conservative treatment as the most adequate option due to the good results obtained and the low complication rate.

© 2015 Fundación Española de Artroscopia. Published by Elsevier España, S.L.U. This is an open access article under the CC BY-NC-ND license (<http://creativecommons.org/licenses/by-nc-nd/4.0/>).

Introducción

No existe un consenso general sobre cuál es el tratamiento más adecuado para el manejo de las lesiones

acromioclaviculares grado III^{1,2}. El objetivo del tratamiento de estas lesiones es obtener un hombro no doloroso con una recuperación completa de la movilidad y de la fuerza³. Los defensores del tratamiento conservador sostienen que se obtienen buenos resultados funcionales sin dolor con una

* Autor para correspondencia.

Correo electrónico: drdiazheredia@gmail.com (J. Díaz Heredia).

<http://dx.doi.org/10.1016/j.reaca.2015.06.001>

2386-3129/© 2015 Fundación Española de Artroscopia. Publicado por Elsevier España, S.L.U. Este es un artículo Open Access bajo la licencia CC BY-NC-ND (<http://creativecommons.org/licenses/by-nc-nd/4.0/>).

tasa baja de complicaciones²⁻⁵, aunque en algunos pacientes persisten inestabilidad y dolor. Por otro lado, el tratamiento quirúrgico evitaría la inestabilidad y mejoraría el resultado cosmético. Sin embargo, se han descrito numerosos episodios adversos asociados al tratamiento quirúrgico y un mayor tiempo de recuperación.

El propósito de este artículo es presentar la evidencia existente actualmente que permite a los autores recomendar el tratamiento conservador de estas lesiones.

Discusión

Los pacientes con lesiones acromioclaviculares grado III suponen un reto terapéutico para el cirujano de hombro. Aunque algunos autores se apuntan a la tendencia habitual de tratar las lesiones musculoesqueléticas del hombro de manera cada vez más agresiva (es decir, quirúrgicamente), la realidad es que estas lesiones se pueden manejar de forma conservadora en su gran mayoría. En primer lugar, los datos de distintos metaanálisis recientes sugieren que esta es la mejor opción; segundo, estos mismos metaanálisis refrendan la bondad del tratamiento conservador en pacientes muy jóvenes; tercero, los pacientes con altos requerimientos funcionales también obtienen buenos resultados con el tratamiento conservador; cuarto, desde un punto de vista económico el tratamiento conservador es más ventajoso; quinto, la deformidad residual, aunque persiste, no es un problema a largo plazo; sexto, la aparición de disfunción escapulotorácica puede corregirse con una terapia física adecuada; séptimo, la artrosis aparece en la articulación a largo plazo se opere o no, y por último, cuando infrecuentemente algún paciente requiere ser intervenido de forma diferida, los resultados son similares a los de la cirugía primaria.

Medicina basada en la evidencia disponible

El manejo conservador de estas lesiones es una opción ampliamente validada por los metaanálisis existentes. En 1998 Phillips et al.⁶ realizaron una revisión sistemática en la que analizaron los datos de un total de 1.172 pacientes incluidos en 24 estudios evaluados. Concluyeron que el 88% de los pacientes en el grupo de tratamiento conservador presentaban resultados satisfactorios, así como el 87% de los pacientes intervenidos. En 2010 se realizó una revisión sistemática Cochrane². Se identificaron 3 estudios de alto valor (2 prospectivos aleatorizados^{7,8} y uno prospectivo no aleatorizado)⁹ en los que se evaluaban 174 pacientes. No existían diferencias entre el grupo de tratamiento conservador y quirúrgico al año de seguimiento, evaluando satisfacción general y función del hombro basada en dolor, movilidad y fuerza. Solo destacaban como diferencia la reincorporación al trabajo más tardía de los enfermos operados. Su conclusión fue que no existía evidencia científica suficiente para afirmar que esté indicado intervenir a los pacientes con luxaciones acromioclaviculares grado III.

Smith et al.¹⁰, en su metaanálisis del 2011 que incluía 6 estudios retrospectivos con 380 pacientes, evidenciaron que los resultados clínicos son similares en ambos grupos, presentando los pacientes intervenidos un mejor resultado cosmético (diferencia de riesgo a favor de cirugía de 0,64), pero

un periodo de convalecencia más prolongado (diferencia entre medias de 3,3 [intervalo de confianza 2,1 a 4,5]).

Korsten et al.¹¹, en la revisión sistemática más reciente de 2014 analizaron 8 artículos (6 retrospectivos y 2 prospectivos) de cohortes, valorando 247 pacientes. En esta revisión concluyeron que existe una falta de estudios bien diseñados que justifiquen la forma óptima de tratamiento de las lesiones acromioclaviculares de grado III, si bien afirmaron que el tratamiento quirúrgico podría tener una ligera ventaja funcional en pacientes jóvenes. Esta afirmación la sustentaron en un artículo de Gstettner et al.¹², en el cual valoraron 41 pacientes con la escala funcional de Constant, y encontraron diferencias a favor del tratamiento quirúrgico. Sin embargo, en los otros 7 artículos que incluyeron en la revisión de Korsten et al.¹¹ no se encontraban diferencias significativas en las diferentes escalas de valoración funcional usadas. Como en el resto de las revisiones previas, el tratamiento conservador presentaba una recuperación más rápida y menor tasa de complicaciones (de las 49 complicaciones identificadas, 32 lo fueron de los grupos tratados quirúrgicamente).

El paciente joven

Existe la tendencia de indicar cirugía en pacientes jóvenes deportistas por el riesgo potencial de deformidad del hombro y alteración de la función por inestabilidad; sin embargo, no existen datos para sostener esta afirmación. Esta lesión es más frecuente en pacientes jóvenes con accidentes deportivos o laborales²⁻⁴ y, de hecho, la media de edad de la cohorte de pacientes incluidos en el metaanálisis de Smith et al.¹⁰ está por debajo de los 28 años; por tanto, bajo la evidencia científica existente la cirugía no ha demostrado ser superior, incluso en estos pacientes jóvenes, y en principio solo aporta una ventaja cosmética⁴.

El paciente con altos requerimientos funcionales

Incluso para pacientes con alta demanda funcional, como son los deportistas profesionales, la recomendación de sus médicos es el tratamiento conservador como opción más funcional. McFarland et al.¹³ realizaron una encuesta en 42 cirujanos ortopédicos que eran médicos responsables de equipos de las ligas mayores de béisbol en Estados Unidos sobre el manejo de una lesión acromioclavicular grado III en brazo dominante en un "pitcher". Entre ellos el 69% indicarían un tratamiento conservador y solo 31% recomendarían operar. En un algoritmo específico para atletas presentado por Mazzocca¹⁴ se obtiene un 90% de reincorporación a sus niveles previos de actividad con el tratamiento conservador, y se recomienda la intervención quirúrgica en aquellos jugadores que presentan dolor, limitación funcional o no consiguen su nivel previo de actividad tras 6-12 semanas de rehabilitación funcional.

El aspecto económico

Otro aspecto que no se debe descuidar en la situación socioeconómica actual es el coste-efectividad de los tratamientos. Dado que una conclusión del metaanálisis de Smith et al.¹⁰ es que el periodo de convalecencia es menor en el grupo de pacientes con tratamiento conservador, y según la revisión

de la Cochrane² la reincorporación laboral es más tardía en los operados, asociado al coste y al periodo de rehabilitación que implica una intervención quirúrgica, lo más eficiente desde un punto de vista económico para el tratamiento de las lesión acromioclaviculares grado III es el tratamiento conservador.

La sintomatología residual tras el tratamiento conservador

Un alto porcentaje de pacientes tratados de forma conservadora presentan al final del seguimiento unos resultados clínicos excelentes con una función completa no dolorosa de su hombro, aunque algunos refieren persistencia de sintomatología^{10,15}. La incidencia real de sintomatología tras el tratamiento conservador no ha sido claramente definida. Existen descripciones que la sitúan en el 30-50% de los pacientes¹⁶, e incluyen dolor y disfunción, así como deformidad cosmética, discinesia escapulotorácica o artrosis acromioclavicular.

Mikek¹⁷ evaluó lesiones leves (tipos I y II) tratadas de forma conservadora a 10 años de seguimiento y apreció que el 50% de los pacientes presentaban lesiones residuales con deformidad en comparación con el hombro sano y disminución de los valores en la escala Constant (70 vs. 87). El resultado persistente de la alta incidencia de deformidad residual referida en los metaanálisis ha sido descrito como una complicación cosmética y no funcional¹⁰. Mantener una adecuada reducción de la articulación acromioclavicular no es un requisito para tener una adecuada función del hombro¹⁸, así como que el grado de desplazamiento de la clavícula en una lesión tipo III no parece influir en el resultado³. Calvo et al.¹⁵ sugieren que la reducción anatómica mediante la intervención quirúrgica no supone una ventaja sobre el tratamiento conservador, en el que se mantendrá la deformidad (fig. 1).

El problema de la disfunción escapulotorácica secundaria

Una complicación descrita en la evolución posterior de los pacientes tratados de forma conservadora es el desarrollo de discinesia escapulotorácica. Su incidencia tampoco está claramente definida, aunque Gumina et al.¹⁹, en un estudio retrospectivo de 34 pacientes, con diversos sesgos, la sitúan hasta en el 70% de los pacientes, con unos valores en la escala de Constant significativamente inferiores al hombro contralateral sano. Hay que destacar que esta alteración también se presenta en los pacientes intervenidos, aunque su incidencia es menor, en torno al 10%²⁰. El tratamiento de una discinesia escapular, en el caso que se establezca, es realizar un protocolo de rehabilitación adecuado de fortalecimiento de la musculatura escapulotorácica, que generalmente presenta unos resultados satisfactorios²¹⁻²⁴.

El problema de la artrosis secundaria

La mayor incidencia de cambios artrósicos acromioclaviculares en pacientes con lesiones tipo III tratadas, tanto de forma conservadora como con intervención quirúrgica, se destaca en todos los metaanálisis. Estos cambios artrósicos se producen por la lesión primaria del cartílago o por la incongruencia articular. Taft et al.¹⁸, en una revisión de 127 pacientes, describen un 35% de cambios artrósicos detectables en pruebas

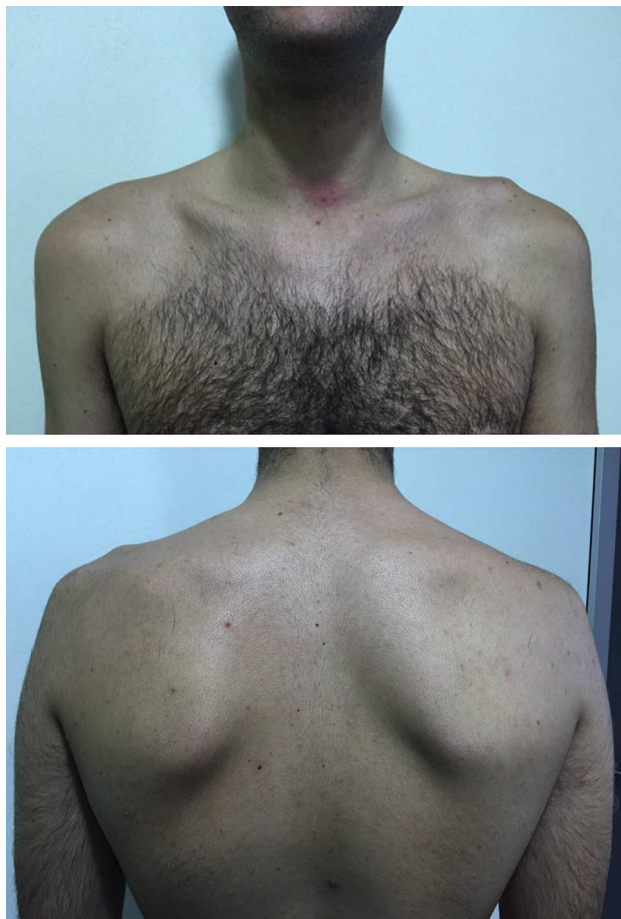


Figura 1 – Varón con 6 meses de evolución tras luxación acromioclavicular grado III en hombro izquierdo. Se objetiva la deformidad cosmética. No se presenta mala posición escapular.

radiológicas, sin significación en los resultados clínicos. Calvo et al.¹⁵, en un estudio en el que compararon 43 hombros (33 intervenidos y 11 tratados de forma conservadora), evidenciaron una mayor incidencia de artrosis en los pacientes intervenidos, sin que las diferencias fueran estadísticamente significativas, e igualmente sin que se alteraran los resultados funcionales.

La tasa de intervención diferida y los resultados de esta

Un grupo de pacientes, no claramente cuantificado en los metaanálisis, tratados de forma conservadora presentarán alteraciones clínicas y/o funcionales, generalmente asociadas a presencia de inestabilidad horizontal y/o dolor⁴, que indicarán realizar una cirugía diferida. Existen técnicas quirúrgicas orientadas a tratar lesiones acromioclaviculares crónicas (aspecto que se discutirá más adelante en este monográfico) que dan resultados satisfactorios^{25,26}. La cirugía diferida obtiene unos resultados equiparables a la cirugía aguda. Song et al.¹⁶, en una reciente revisión sistemática en la que se incluyen 8 artículos en los cuales se comparan grupos de pacientes tratados de forma aguda y crónica, concluyen que es más favorable la intervención aguda en los estudios en los que se

incluyen lesiones de grados IV y V. Sin embargo, en los estudios en los que solo se evalúan lesiones de bajo grado (II y III)²⁷⁻²⁹ no se encuentran diferencias en los resultados clínicos, funcionales o en las escalas de valoración comparando un tratamiento agudo con uno crónico. Respecto a los resultados radiológicos, la tasa de pérdida de reducción es mayor en los tratamientos crónicos, aunque, como ya hemos referido, esto carece de influencia clínica y funcional. La tasa de osificación de los ligamentos coracoclaviculares y de artrosis es similar para el tratamiento quirúrgico crónico y agudo. Tampoco se encuentran diferencias estadísticas en las tasas de complicaciones quirúrgicas.

Protocolo recomendado por los autores para el manejo de las lesiones acromioclaviculares grado III

El tratamiento conservador incluye un periodo de inmovilización de 2 semanas con un cabestrillo, el uso de hielo local, antiinflamatorios y analgésicos. Se permiten desde el principio ejercicios de movilización pasivos y el uso del brazo por debajo del hombro limitados por el dolor. En la tercera semana se inicia un protocolo de rehabilitación, con especial interés en el fortalecimiento de la articulación escapulotorácica para mantener la estabilización de la escápula, ya que con la lesión se produce una disrupción de la unidad suspensoria del hombro⁴. Finalmente, se permite la reincorporación a la actividad deportiva una vez recuperada una función del hombro no dolorosa. La opción quirúrgica se plantea si tras 12 semanas de tratamiento conservador persiste sintomatología dolorosa o limitación funcional⁵.

Conclusiones

El tratamiento conservador de las lesiones acromioclaviculares grado III es la mejor alternativa en base a la evidencia existente por su alta tasa de buenos resultados, el menor tiempo de recuperación, sus escasas complicaciones y la posibilidad de una cirugía diferida en caso de mala evolución, con resultados equiparables a los de la cirugía aguda.

Conflicto de intereses

Los autores declaran no tener ningún conflicto de intereses.

BIBLIOGRAFÍA

1. Beitzel K, Mazzocca AD, Bak K, Itoi E, Kibler WB, Mirzayan R, et al. ISAKOS Upper Extremity Committee Consensus Statement on the Need for Diversification of the Rockwood Classification for Acromioclavicular Joint Injuries. *Arthroscopy*. 2014;30:271-8.
2. Tamaoki MJ, Belloti JC, Lenza M, Matsumoto MH, Gomes dos Santos JB, Faloppa F. Surgical versus conservative interventions for treating acromioclavicular dislocation of the shoulder in adults. *Cochrane Database Syst Rev*. 2010;(8):CD007429.
3. Kim S, Blank A, Strauss E. Management of type 3 acromioclavicular joint dislocations—current controversies. *Bull Hosp Jt Dis*. 2014;72:53-60.
4. Tauber M. Management of acute acromioclavicular joint dislocations: Current concepts. *Arch Orthop Trauma Surg*. 2013;133:985-95.
5. Stucken C, Cohen SB. Management of acromioclavicular joint injuries. *Orthop Clin North Am*. 2015;46:57-66.
6. Phillips AM, Smart C, Groom AF. Acromioclavicular dislocation. Conservative or surgical therapy. *Clin Orthop Relat Res*. 1998;(353):10-7.
7. Larsen E, Bjerg-Nielsen A, Christensen P. Conservative or surgical treatment of acromioclavicular dislocation. A prospective, controlled, randomized study. *J Bone Joint Surg Am*. 1986;68:552-5.
8. Bannister GC, Wallace WA, Stableforth PG, Hutson MA. The management of acute acromioclavicular dislocation. A randomised prospective controlled trial. *J Bone Joint Surg Br*. 1989;71:848-50.
9. Imatani RJ, Hanlon JJ, Cady GW. Acute, complete acromioclavicular separation. *J Bone Joint Surg Am*. 1975;57:328-32.
10. Smith TO, Chester R, Pearse EO, Hing CB. Operative versus non-operative management following Rockwood grade III acromioclavicular separation: A meta-analysis of the current evidence base. *J Orthop Traumatol*. 2011;12:19-27.
11. Korsten K, Gunning AC, Leenen LP. Operative or conservative treatment in patients with Rockwood type III acromioclavicular dislocation: A systematic review and update of current literature. *Int Orthop*. 2014;38:831-8.
12. Gstettner C, Tauber M, Hitzl W, Resch H. Rockwood type III acromioclavicular dislocation: Surgical versus conservative treatment. *J Shoulder Elbow Surg*. 2008;17:220-5.
13. McFarland EG, Blivin SJ, Doehring CB, Curl LA, Silberstein C. Treatment of grade III acromioclavicular separations in professional throwing athletes: results of a survey. *Am J Orthop (Belle Mead NJ)*. 1997;26:771-4.
14. Rios CG, Mazzocca AD. Acromioclavicular joint problems in athletes and new methods of management. *Clin Sports Med*. 2008;27:763-88.
15. Calvo E, Lopez-Franco M, Arribas IM. Clinical and radiologic outcomes of surgical and conservative treatment of type III acromioclavicular joint injury. *J Shoulder Elbow Surg*. 2006;15:300-5.
16. Song T, Yan X, Ye T. Comparison of the outcome of early and delayed surgical treatment of complete acromioclavicular joint dislocation. *Knee Surg Sports Traumatol Arthrosc*. 2014. <http://dx.doi.org/10.1007/s00167-014-3225-9>.
17. Mike M. Long-term shoulder function after type I and II acromioclavicular joint disruption. *Am J Sports Med*. 2008;36:2147-50.
18. Taft TN, Wilson FC, Oglesby JW. Dislocation of the acromioclavicular joint. An end-result study. *J Bone Joint Surg Am*. 1987;69:1045-51.
19. Gumina S, Carbone S, Postacchini F. Scapular dyskinesia and SICK scapula syndrome in patients with chronic type III acromioclavicular dislocation. *Arthroscopy*. 2009;25:40-5.
20. Murena L, Canton G, Vulcano E, Cherubino P. Scapular dyskinesia and SICK scapula syndrome following surgical treatment of type III acute acromioclavicular dislocations. *Knee Surg Sports Traumatol Arthrosc*. 2013;21:1146-50.
21. Kuhn JE, Plancher KD, Hawkins RJ. Scapular winging. *J Am Acad Orthop Surg*. 1995;3:319-25.
22. Kibler WB. The role of the scapula in athletic shoulder function. *Am J Sports Med*. 1998;26:325-37.
23. Spencer EE Jr. Treatment of grade III acromioclavicular joint injuries: A systematic review. *Clin Orthop Relat Res*. 2007;455:38-44.

24. Kibler WB, McMullen J. Scapular dyskinesis and its relation to shoulder pain. *J Am Acad Orthop Surg.* 2003;11:142-51.
25. Kim SH, Lee YH, Shin SH, Baek GH. Outcome of conjoined tendon and coracoacromial ligament transfer for the treatment of chronic type V acromioclavicular joint separation. *Injury.* 2012;43:213-8.
26. Bostrom Windhamre HA, von Heideken JP, Une-Larsson VE, Ekelund AL. Surgical treatment of chronic acromioclavicular dislocations: A comparative study of Weaver-Dunn augmented with PDS-braid or hook plate. *J Shoulder Elbow Surg.* 2010;19:1040-8.
27. Sugathan KH, Doderhoff RM. Management of type 3 acromioclavicular joint dislocation: Comparison of long-term functional results of two operative methods. *ISRN Surgery.* 2012;2012:580504.
28. Weinstein DM, McCann PD, McIlveen SJ, Flatow EL, Bigliani LU. Surgical treatment of complete acromioclavicular dislocations. *Am J Sports Med.* 1995;23:324-31.
29. Dumontier C, Sautet A, Man M, Apoil A. Acromioclavicular dislocations: Treatment by coracoacromial ligamentoplasty. *J Shoulder Elbow Surg.* 1995;4:130-4.