




# Revista Española de Artroscopia y Cirugía Articular

[www.elsevier.es/artroscopia](http://www.elsevier.es/artroscopia)



## Artículo de revisión

# Rehabilitación de la cirugía de la articulación acromioclavicular



Francisco de Borja Serrano Sáenz de Tejada<sup>a,\*</sup> y María Santos Oliete<sup>b</sup>

<sup>a</sup> Medicina Física y Rehabilitación, Hospital Asepeyo Coslada, Madrid, España

<sup>b</sup> Medicina Física y Rehabilitación, Hospital Ramón y Cajal, Madrid, España

### INFORMACIÓN DEL ARTÍCULO

#### Historia del artículo:

Recibido el 18 de enero de 2015

Aceptado el 2 de junio de 2015

On-line el 3 de julio de 2015

#### Palabras clave:

Rehabilitación

Articulación acromioclavicular

Luxaciones

Cirugía

### R E S U M E N

No hay suficiente evidencia para recomendar una técnica determinada para el tratamiento quirúrgico de la luxación acromioclavicular. Apenas existen estudios en la literatura que evalúen programas de rehabilitación posquirúrgica de la luxación acromioclavicular, si bien hay datos suficientes para realizar determinadas recomendaciones.

El tiempo de inmovilización depende de los tiempos de curación del tejido en función de la cirugía practicada. En general, se debe proteger la articulación las primeras 3-6 semanas para permitir el proceso biológico de curación. La movilización activa se inicia a las 6-8 semanas, posponiendo las actividades resistidas a las 12 semanas.

Tras retirar la inmovilización, el paciente puede comenzar con ejercicios pasivos asistidos de rango de movilidad. Se debe tener precaución con la rotación interna por detrás de la espalda, la aducción cruzando el brazo y los últimos grados de flexión anterior. Tras las 6 semanas, se pueden añadir ejercicios activos con soporte del miembro en una mesa o pared.

Se ha relacionado la discinesia escapular con las luxaciones acromioclaviculares. Por este motivo, en fases iniciales (6 a 8 semanas tras la cirugía) se recomiendan ejercicios escapulares en cadena cerrada con la mano fijada en la pared o mesa. Los ejercicios de potenciación isotónica pueden comenzarse tras 12 semanas, con resistencia mediante elástico o polea. Los ejercicios en cadena cinética abierta como los de Blackburn producen estrés en la articulación acromioclavicular y se deben dejar para una fase avanzada del tratamiento.

© 2015 Fundación Española de Artroscopia. Publicado por Elsevier España, S.L.U. Este es un artículo Open Access bajo la licencia CC BY-NC-ND (<http://creativecommons.org/licenses/by-nc-nd/4.0/>).

## Rehabilitation following acromioclavicular joint surgery

### A B S T R A C T

There is not enough evidence to recommend a particular surgical technique for the surgical treatment of acromioclavicular joint dislocations. There is a lack of studies in the literature

#### Keywords:

Rehabilitation

\* Autor para correspondencia.

Correo electrónico: [fberrano@gmail.com](mailto:fberrano@gmail.com) (F.B. Serrano Sáenz de Tejada).

<http://dx.doi.org/10.1016/j.reaca.2015.06.004>

2386-3129/© 2015 Fundación Española de Artroscopia. Publicado por Elsevier España, S.L.U. Este es un artículo Open Access bajo la licencia CC BY-NC-ND (<http://creativecommons.org/licenses/by-nc-nd/4.0/>).

Acromioclavicular joint  
Dislocations  
Surgery

evaluating rehabilitation programs to treat post-operative acromioclavicular dislocations, although enough data can be found to make some recommendations.

Length of immobilisation depends on tissue healing time frames of the surgical procedure. In general, the joint must be protected for the first 3 to 6 weeks to allow the biological healing process. Active range of motion is initiated at 6 to 8 weeks, with resistance strength activities withheld for 12 weeks.

When the brace is removed, the patient can start with passive assisted range of motion exercises. Caution must be used with internal rotation behind the back, cross-body adduction, and end range forward elevation. After 6 weeks, active exercises can be added with support of the limb on a table or wall.

Scapular dyskinesia has been related to acromioclavicular dislocation. For this purpose, closed chain scapular exercises with the hand fixed to a wall or table are recommended in early stages (6 to 8 weeks after surgery). Isotonic strength exercise can be started after 12 weeks, with tubing or cable resistance. Open chain exercises, like Blackburn's, produce stress in the acromioclavicular joint and should be left for an advanced phase of treatment.

© 2015 Fundación Española de Artroscopia. Published by Elsevier España, S.L.U. This is an open access article under the CC BY-NC-ND license (<http://creativecommons.org/licenses/by-nc-nd/4.0/>).

La mayoría de las lesiones a nivel de la articulación acromioclavicular se van a tratar de forma conservadora. Se han descrito numerosas técnicas para el tratamiento quirúrgico de la luxación acromioclavicular, aunque no hay evidencia científica suficiente para recomendar una técnica concreta<sup>1</sup>. En cuanto a la rehabilitación posquirúrgica de la luxación acromioclavicular, apenas hay estudios que evalúen programas concretos<sup>2-4</sup>. En nuestra revisión no hemos encontrado ninguna propuesta de tratamiento integral validada, siendo la mayoría de los datos disponibles recomendaciones de los autores sin aportar una justificación. La ausencia de estudios no permite comparar protocolos de tratamiento. Sin embargo, sí hay datos que nos pueden orientar en cuanto a los plazos de reparación de los tejidos y los programas de potenciación más adecuados para recuperar la funcionalidad del hombro limitando al máximo el riesgo de fracaso de la técnica aplicada.

Exponemos en el presente artículo una propuesta de tratamiento rehabilitador para su aplicación tras la intervención de la luxación acromioclavicular. Hemos destacado las pautas más relevantes y hemos sido conservadores con los plazos para que sea aplicable independientemente de la técnica quirúrgica utilizada.

## Entrenamiento preparatorio

Antes de la intervención se debe instruir en el manejo de la ortesis que vaya a ser utilizada, así como aprender una serie de ejercicios sencillos que el paciente realizará durante la fase de inmovilización. Es recomendable instruir en la realización de ejercicios en mano, muñeca y codo<sup>5</sup>.

## Inmovilización

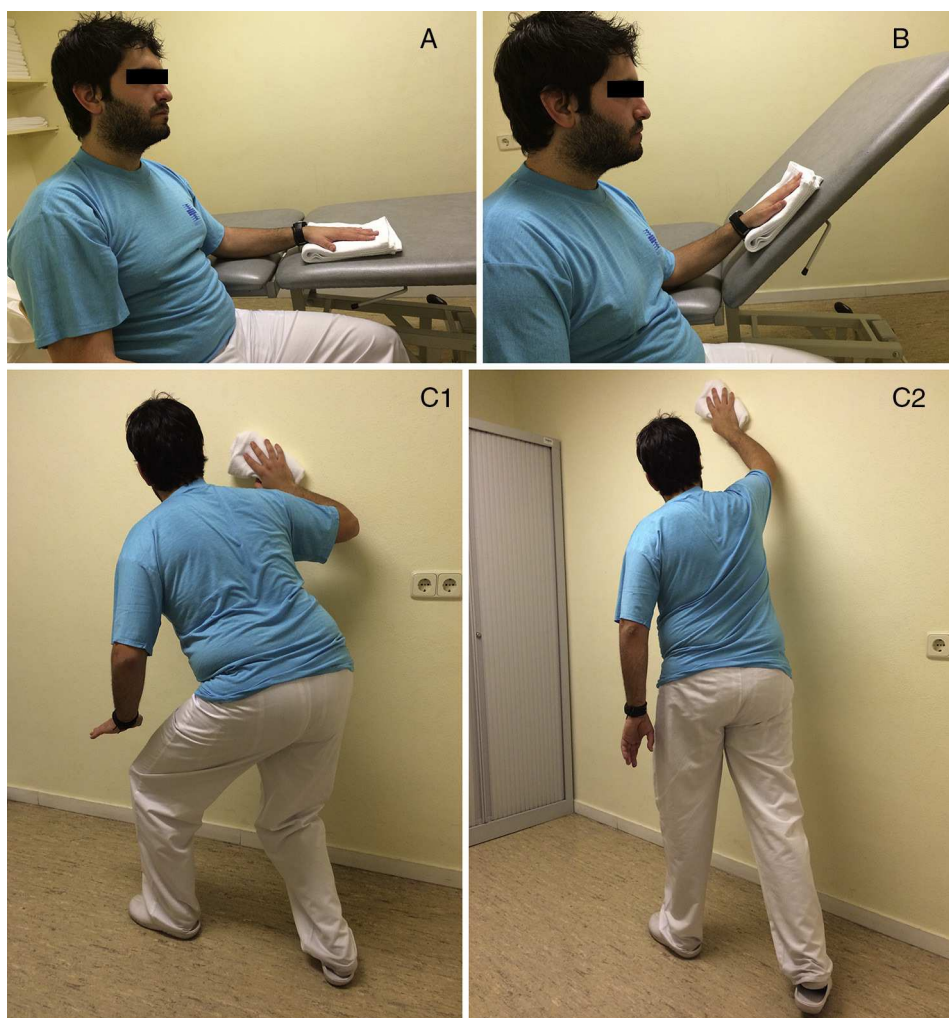Los plazos en el proceso rehabilitador van a estar determinados por el tipo de intervención quirúrgica que se lleve a cabo. Para determinar el tiempo de inmovilización y limitación de

actividades se deben tomar en cuenta los tiempos de curación de los tejidos en función de la intervención realizada. Hay homogeneidad entre los diferentes autores en cuanto a limitar la movilidad activa libre en bipedestación hasta la estabilidad biológica de la reconstrucción<sup>6</sup>. En general se debe proteger la articulación como mínimo durante las primeras 3-6 semanas para dejar curar a los ligamentos y/o plastia<sup>6,7</sup>. Esto puede ser suficiente tras una reparación aguda, pero en reparaciones crónicas con lesiones amplias de tejido (p. ej. tipo V) puede ser necesario limitar la movilización activa entre las 6 y las 12 semanas<sup>6</sup>.

En las lesiones agudas donde se realiza una estabilización temporal, se recomienda limitar la movilidad del hombro hasta la retirada del material. Esto se realiza a las 6-8 semanas<sup>6</sup> en el caso de agujas o el tornillo de Bosworth, siendo hasta los 3 meses en la retirada de una placa gancho<sup>8</sup>. Hay que tener en cuenta que durante la flexión anterior o abducción del hombro la clavícula rota en el plano coronal. Si utilizamos una técnica con inmovilización coracoclavicular rígida como el tornillo de Bosworth, hay que tener en cuenta la limitación en la flexión del hombro que no debe superar los 90° dado que el tornillo se puede aflojar o romper<sup>6,7</sup>.

Las reconstrucciones anatómicas con aloinjerto o autoinjerto se han popularizado recientemente<sup>7</sup>. Rodeo et al.<sup>9</sup> estudiaron la resistencia al arrancamiento de un injerto autólogo transóseo en un modelo canino. La resistencia biomecánica era progresivamente mayor con el paso de las semanas. A las 12 semanas el arrancamiento se producía en la parte media del tendón indicando una adecuada curación en la unión hueso-tendón. Los autores de este estudio recomiendan la protección del ligamento durante 8 semanas tras la reconstrucción.

Debemos tener en cuenta que la articulación acromioclavicular es la única articulación que une la extremidad superior al tórax y que la gravedad genera un estrés continuo sobre los ligamentos coracoclaviculares y acromioclaviculares. En este sentido hay partidarios de una inmovilización con sling



**Figura 1 – Ejercicios activos libres con soporte del miembro superior. Deslizamiento sobre mesa plana A) y sobre plano inclinado B). En el deslizamiento en pared partimos de la posición de inicio en flexión C1) y realizamos una extensión de cadera y tronco junto con el deslizamiento del miembro superior para alcanzar la posición final C2). Fuente: Kibler et al.<sup>2</sup>, Burkhart et al.<sup>3</sup> y Hardwick et al.<sup>16</sup>.**

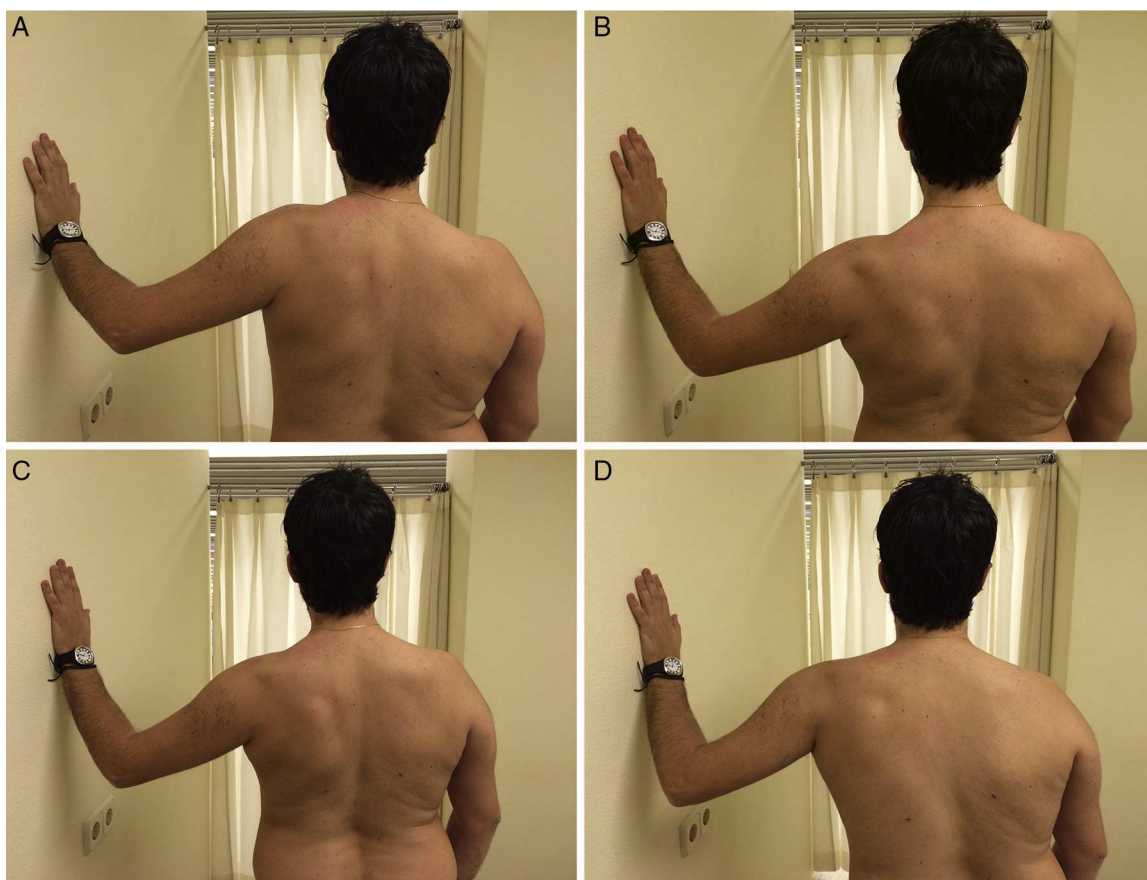
simple<sup>7</sup> o con una ortesis de plataforma<sup>5</sup> que descargue el peso del miembro superior, reduciendo al mínimo la tensión sobre la reparación quirúrgica.

No hay tanto acuerdo en cuanto al tiempo de inmovilización recomendado. Este ha variado enormemente según autores desde la no inmovilización recomendada para la fijación con placa gancho<sup>10,11</sup> hasta las 6-8 semanas en una ortesis tipo plataforma sugerida por Cote para las reconstrucciones anatómicas con injerto<sup>5</sup>. En nuestra opinión en todos los casos es aconsejable realizar una inmovilización estricta durante las primeras 3 semanas. Los pacientes permanecerían con la ortesis durante todo el tiempo, exceptuando los momentos dedicados al aseo personal y a los ejercicios prescritos de movilización de mano, muñeca y codo. Desaconsejamos los ejercicios clásicos tipo péndulo que se prescriben tras cirugías de hombro porque ponen tensión sobre los ligamentos coracoclaviculares debido al peso del miembro superior.

En casos seleccionados puede estar indicada la movilización precoz, pudiendo iniciarse a los 7-10 días movilizaciones pasivas suaves asistidas por un fisioterapeuta en decúbito supino por debajo de 90° de elevación<sup>6</sup>.

### Técnicas con efecto analgésico

En las fases iniciales la inmovilización y la crioterapia domiciliaria en forma de hielo local en el hombro van a contribuir a la analgesia proporcionada por la medicación. En la fase de tratamiento rehabilitador, la cinesiterapia y las técnicas manuales descontracturantes ayudan en el control del dolor. Se pueden añadir técnicas de electroterapia que han demostrado su validez cuando hay dolor subacromial añadido, teniendo en cuenta sus limitaciones en función del material utilizado en la cirugía. La combinación de US y TENS<sup>12</sup> o la aplicación de láser de alta intensidad<sup>13</sup> son útiles en la mejoría del dolor.



**Figura 2 – Reloj escapular.** Con la mano apoyada en una superficie eliminando el peso del miembro superior, realizamos movimientos de elevación A) y depresión B) de la escápula (a las 12 y las 6 del reloj), así como retracción C) y protracción D) escapular (a las 9 y a las 3 del reloj). Fuente: Kibler et al.<sup>2</sup>, Burkhart et al.<sup>3</sup> y Carbone et al.<sup>4</sup>.

## Recuperar el rango de movilidad

Una vez iniciada la retirada de la ortesis se aconseja remitir al paciente a un servicio de rehabilitación para iniciar el tratamiento. A partir de las 3-4 semanas, se recomienda comenzar con movilizaciones pasivas en decúbito supino en todos los planos de movilidad del hombro para recuperar el rango normal. Las movilizaciones pasivas limitan la activación muscular del hombro<sup>14</sup> y las cargas extrínsecas sobre la articulación<sup>15</sup>. Pueden ser autoasistidas o asistidas por un fisioterapeuta. No conocemos la existencia de estudios que determinen la conveniencia de una de las dos opciones.

Posteriormente se pueden añadir ejercicios activos con el mismo objetivo, iniciando los mismos a partir de las 6-8 semanas<sup>7</sup>. Los ejercicios realizados en cadena cinética cerrada (aquellos donde la parte distal del miembro está fija) con soporte del miembro superior protegen más la articulación y activan menos la musculatura que los realizados sin apoyo<sup>15</sup>. Se recomienda comenzar con ejercicios activos en la superficie plana de una mesa, pudiendo aumentar progresivamente la inclinación del plano de la misma (fig. 1). En esta evolución

se puede terminar realizando «deslizamientos en pared» donde además se consigue la activación del serrato anterior, del tronco y del manguito de los rotadores<sup>2,3,16</sup> (fig. 1). En esta fase se pueden añadir ejercicios autoasistidos de flexión en decúbito supino y automovilizaciones asistidas con poleas con el objetivo de ganar rango de flexión. Estos ejercicios se aconsejan como paso previo a los movimientos activos libres en cadena abierta.

Se debe tener especial precaución en los movimientos que pueden producir estrés sobre la articulación acromioclavicular. Estos son la rotación interna por detrás de la espalda, la aducción cruzando el brazo y los últimos grados de flexión anterior<sup>5</sup>. Estos movimientos se deben trabajar con precaución prestando atención al umbral de dolor del paciente.

Si disponemos de piscina de tratamiento y no hay contraindicaciones, los ejercicios activos con velocidades lentas conllevan una mayor descarga sobre la articulación con una menor activación muscular<sup>17</sup>.

Es habitual recuperar una movilidad funcional con limitación para la rotación interna por detrás de la espalda, que parece estar más relacionada con la mecánica de la articulación acromioclavicular. Por este motivo no suelen ser prioritarios los estiramientos capsulares del hombro<sup>5</sup>. En la

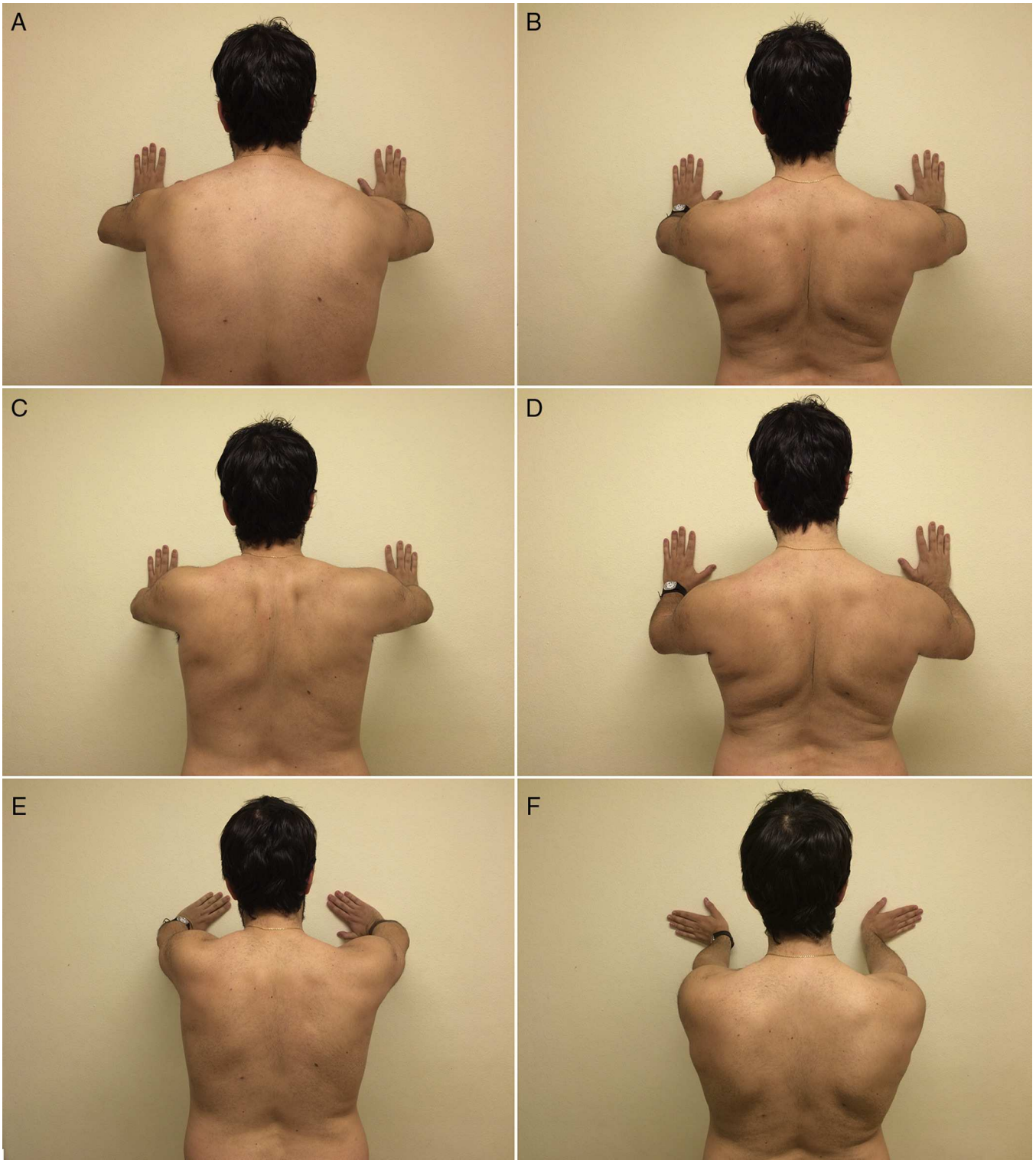


Figura 3 – Ejercicios de control escapular en cadena cerrada (recomendado realizar frente al espejo). A) Protracción. B) Retracción. C) Elevación y retracción .D) Depresión y retracción . E) Rotación interna y elevación. F) Rotación externa y depresión. Fuente: Burkhart et al.<sup>3</sup> y Carbone et al.<sup>4</sup>.



**Figura 4 – Ejercicios iniciales en la fase de potenciación isotónica. A) Isométricos de remo bajo: nos colocamos de espaldas a una superficie fija y realizamos una extensión de hombro y tronco con retracción y depresión de escápula. B) El cortacésped: comenzamos el ejercicio en flexión y rotación de tronco hacia el lado contralateral con la mano a la altura de la rótula. B1). Realizamos una rotación y extensión de tronco hasta la vertical mientras llevamos la escápula a retracción con el codo flexionado. C) El robo: comenzamos el ejercicio en flexión anterior de tronco y los brazos hacia adelante C1). Llevamos el tronco y las piernas a extensión mientras realizamos una retracción bilateral de escápulas con los codos en flexión y hombros en rotación externa C2). Fuente: Kibler et al.<sup>2</sup>, Burkhart et al.<sup>3</sup>, Carbone et al.<sup>4</sup> y Kibler et al.<sup>19</sup>.**

presencia de discinesia sí se recomiendan los estiramientos del pectoral menor y la cápsula posteroinferior<sup>2,3</sup>.

### Ejercicios escapulares en cadena cerrada

Las luxaciones acromioclaviculares asocian con elevada frecuencia una discinesia escapular<sup>2,18</sup>, la cual se trata en otro artículo del presente monográfico. Los ejercicios escapulares van a ser fundamentales para corregir

estas alteraciones y proporcionar estabilidad dinámica a la articulación acromioclavicular<sup>2-4</sup>.

A partir de las 6-8 semanas podemos iniciar ejercicios de «reloj escapular» para mejorar la capacidad de los músculos estabilizadores y el control escapular sin sobrecargar la articulación acromioclavicular<sup>2,4,15</sup> (fig. 2). Con la mano apoyada en una superficie eliminando el peso del miembro superior realizamos movimientos de elevación y depresión de la escápula (las 12 y las 6 del reloj), así como retracción y protracción escapular (a las 9 y a las 3 del reloj).

A estos se pueden añadir ejercicios de control escapular en cadena cerrada frente al espejo. Con la mano apoyada realizaremos los movimientos de protracción, retracción, elevación y retracción, depresión y retracción, rotación interna y elevación y rotación externa y depresión (fig. 3).

### Ejercicios isométricos e isotónicos

Entendemos un ejercicio isotónico como aquel que se realiza con una tensión constante durante el recorrido de la contracción muscular, como el ejercicio de pesas clásico realizado en un gimnasio. Debemos posponer los ejercicios isotónicos hasta la reparación de los tejidos intervenidos para asegurarnos una buena tolerancia a la carga repetitiva sobre la articulación. Entre las 6 y las 12 semanas se pueden iniciar ejercicios activos libres en cadena abierta, posponiendo el entrenamiento con resistencias a las 12 semanas<sup>6,9</sup>.

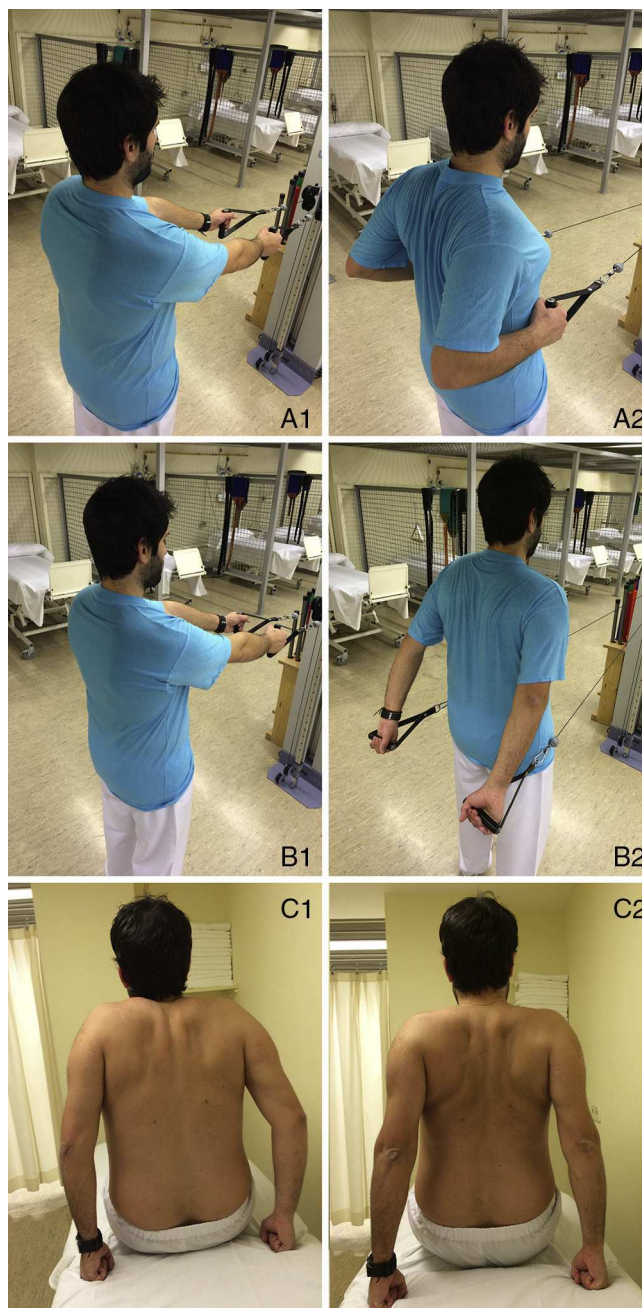
Al principio se pueden realizar ejercicios sencillos en cadena abierta que estimulan la activación de cadenas cinéticas del miembro inferior, tronco y escápula<sup>3,20</sup> como son «el cortacésped» y «el robo»<sup>2,19</sup> (fig. 4). Se puede continuar con «isométricos de remo bajo» que se ha mostrado como un ejercicio seguro que estimula la extensión de tronco, retracción escapular y extensión de hombro<sup>2-4,19</sup> (fig. 4).

Si la tolerancia es buena, podemos añadir ejercicios resistentes de remo con polea o resistencia elástica con Theraband en diferentes posiciones, además de flexiones en sedestación (fig. 5).

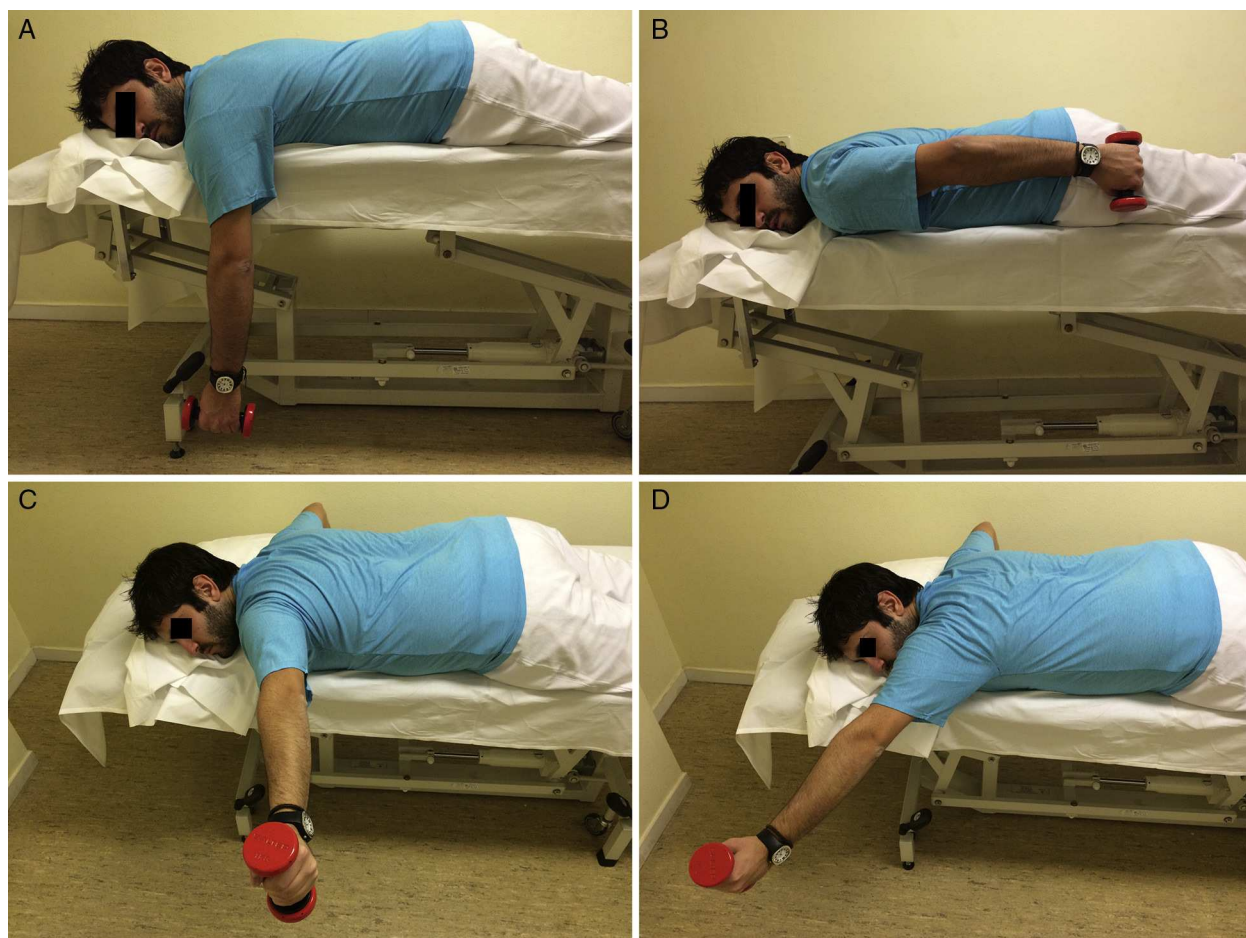Debido a que todos los músculos del manguito se originan en la escápula se aconseja conseguir un patrón normal de movilidad escapulotorácica antes de añadir ejercicios del manguito de los rotadores<sup>20</sup>. Por otro lado, los ejercicios con peso en cadena abierta producen un brazo de palanca que aumenta el estrés sobre la articulación acromioclavicular<sup>5</sup>. Los ejercicios de Blackburn (ejercicios en I, en T y en Y) consiguen altos niveles de actividad muscular en trapecio medio e inferior<sup>21-23</sup> pero también activan de forma importante el supraespinoso<sup>24</sup> y provocan un amplio brazo de palanca. Por estos motivos se recomienda realizarlos en fases avanzadas del tratamiento (fig. 6).

En la última fase de entrenamiento es aconsejable elaborar programas específicos orientados a la actividad del paciente, ya sea un deporte o una profesión concreta. Esto se realiza mediante entrenamientos combinados más complejos con el uso de cadenas cinéticas que integran los movimientos del tronco y los miembros inferiores.

La vuelta a la actividad laboral o deportiva depende de la recuperación de un rango de movilidad funcional y una musculatura adecuada<sup>7</sup>. Se permite iniciar un trote suave a partir de las 12 semanas y la reiniciación de deportes como la natación o lanzamiento a los 6 meses<sup>25</sup>. Una recuperación óptima de la fuerza en un atleta o un trabajador con alta demanda física conlleva un periodo de recuperación de 9 a 12 meses<sup>6</sup>.



**Figura 5 – Ejercicios isotónicos resistentes con polea. A) Remo: sujetamos la resistencia con los brazos en extensión A1) y tiramos de la resistencia flexionando los codos cerca del tronco y con extensión de hombros llevando las escápulas hacia la línea media A2). B) Remo en extensión: partiendo de la posición de inicio B1) realizamos una extensión de hombros con codos en extensión, llevando las escápulas a la línea media B2). C) Flexiones en sedestación. Iniciamos ejercitando la retracción y elevación escapular C1) para después realizar una retracción y depresión escapular mientras nos propulsamos con los miembros superiores C2).**



**Figura 6 – Ejercicios de Blackburn.** A) La posición de inicio para los tres ejercicios es en decúbito prono con el hombro en 90° de flexión con el codo extendido. B) Ejercicio en I latina. Realizamos una extensión de hombro con el codo en máxima extensión. C) Ejercicio en T. Realizamos una extensión de hombro perpendicular al eje del cuerpo en rotación externa máxima. D) Ejercicio en Y. Realizamos una extensión en 125° en rotación externa máxima del hombro. Fuente: Cools et al.<sup>21</sup>, Decker et al.<sup>22</sup> y Ekstrom et al.<sup>23</sup>.

## Conflicto de intereses

Los autores declaran no tener ningún conflicto de intereses.

## BIBLIOGRAFÍA

1. Beitzel K, Cote MP, Apostolakis J, Solovyova O, Judson CH, Ziegler CG, et al. Current concepts in the treatment of acromioclavicular joint dislocations. *Arthroscopy*. 2013;29(2):387–97. <http://dx.doi.org/10.1016/j.arthro.2012.11.023>.
2. Kibler WB, McMullen J. Scapular dyskinesia and its relation to shoulder pain. *J Am Acad Orthop Surg*. 2003;11:142–51.
3. Burkhart SS, Morgan CD, Kibler WB. The disabled throwing shoulder: spectrum of pathology Part III: the SICK scapula, scapular dyskinesia, the kinetic chain, and rehabilitation. *Arthroscopy*. 2003;19(6):641–61.
4. Carbone S, Postacchini R, Gumina S. Scapular dyskinesia and SICK syndrome in patients with a chronic type III acromioclavicular dislocation. Results of rehabilitation. *Knee Surg Sports Traumatol Arthrosc*. 2014.
5. Cote MP, Wojcik KE, Gomlinski G, Mazzocca AD. Rehabilitation of acromioclavicular joint separations: operative and nonoperative considerations. *Clin Sports Med*. 2010;29(2):213–28, vii. doi: 10.1016/j.csm.2009.12.002. Review.
6. Mazzocca AD, Arciero RA, Bicos J. Evaluation and treatment of acromioclavicular joint injuries. *Am J Sports Med*. 2007;35(2):316–29. Review.
7. Stucken C, Cohen SB. Management of acromioclavicular joint injuries. *Orthop Clin North Am*. 2015;46(1):57–66.
8. Gstettner C, Tauber M, Hitzl W, Resch H. Rockwood type III acromioclavicular dislocation: Surgical versus conservative treatment. *J Shoulder Elbow Surg*. 2008;17(2):220–5.
9. Rodeo SA, Arnoczky SP, Torzilli PA, Hidaka C, Warren RF. Tendon-healing in a bone tunnel. A biomechanical and histological study in the dog. *J Bone Joint Surg Am*. 1993;75(12):1795–803.
10. Di Francesco A, Zoccali C, Colafarina O, Pizzoferrato R, Flamini S. The use of hook plate in type III and V acromio-clavicular Rockwood dislocations: clinical and radiological midterm results and MRI evaluation in 42 patients. *Injury*. 2012;43(2):147–52.
11. Salem KH, Schmelz A. Treatment of Tossy III acromioclavicular joint injuries using hook plates and ligament suture. *J Orthop Trauma*. 2009;23(8):565–9.



12. Grymel-Kulesza E, Polak A, Kubacki J, Skrzep-Poloczek B, Krol P. The effect of a multi-modality therapy including active exercises, classic massage, cryotherapy and a combination of ultrasound and electrical stimulation on rotator cuff injuries. *Fizjoterapia Polska*. 2007;7(2):107-23.
13. Santamato A, Solfrizzi V, Panza F, Tondi G, Frisardi V, Leggin BG, et al. Short-term effects of high-intensity laser therapy versus ultrasound therapy in the treatment of people with subacromial impingement syndrome: a randomized clinical trial. *Whys There*. 2009;89(7):643-52.
14. McCann PD, Wootten ME, Kadaba MP, Bigliani LU. A kinematic and electromyographic study of shoulder rehabilitation exercises. *Clin Orthop*. 1993;288:179-88.
15. Wise MB, Uhl TL, Mattacola CG, Nitz AJ, Kibler WB. The effect of limb support on muscle activation during shoulder exercises. *J Shoulder Elbow Surg*. 2004;13(6):614-20.
16. Hardwick DH, Beebe JA, McDonnell MK, Lang CE. A comparison of serratus anterior muscle activation during a wall slide exercise and other traditional exercises. *J Orthop Sports Phys Ther*. 2006;36:903-10.
17. Kelly BT, Roskin LA, Kirkendall DT, Speer KP. Shoulder muscle activation during aquatic and dry land exercises in nonimpaired subjects. *J Orthop Sports Phys Ther*. 2000;30:204-10.
18. Gumina S, Carbone S, Postacchini F. Scapular dyskinesis and SICK scapula syndrome in patients with chronic type III acromioclavicular dislocation. *Arthroscopy*. 2009;25(1):40-5.
19. Kibler WB, Sciascia AD, Uhl TL, Tambay N, Cunningham T. Electromyographic analysis of specific exercises for scapular control in early phases of shoulder rehabilitation. *Am J Sports Med*. 2008;36(9):1789-98.
20. McMullen J, Uhl TL. A kinetic chain approach for shoulder rehabilitation. *J Athl Train*. 2000;35:329-37.
21. Cools AM, Dewitte V, Lanszweert F, Notebaert D, Roets A, Soetens B, et al. Rehabilitation of scapular muscle balance: which exercises to prescribe? *Am J Sports Med*. 2007;35:1744-51.
22. Decker M, Hintermeister R, Faber K, Hawkins RJ. Serratus anterior muscle activity during selected rehabilitation exercises. *Am J Sports Med*. 1999;27:784-91.
23. Ekstrom RA, Donatelli RA, Soderberg GL. Surface electromyographic analysis of exercises for the trapezius and serratus anterior muscles. *J Orthop Sports Phys Ther*. 2003;33:247-58.
24. Reinold MM, Macrina LC, Wilk KE, Fleisig GS, Dun S, Barrentine SW, et al. Electromyographic analysis of the supraspinatus and deltoid muscles during 3 common rehabilitation exercises. *J Athl Train*. 2007;42:464-9.
25. Rios CG, Mazzocca AD. Acromioclavicular joint problems in athletes and new methods of management. *Clin Sports Med*. 2008;27(4):763-88.