



Abordaje terapéutico de la maloclusión de pseudoclase III. Reporte de caso clínico

Therapeutic management of a pseudo class III malocclusion. Case report

Diego Fernando López Buitrago,* Claudia Marcela Corral Saavedra[§]

RESUMEN

La discrepancia esquelética de clase III ha sido un reto terapéutico debido a que su manejo busca no sólo la corrección de la maloclusión sino también el componente estético del paciente, que se ve afectado de acuerdo con la severidad de la discrepancia. Así mismo la mordida cruzada anterior característica de las maloclusiones clase III tanto esqueléticas como dentales e incluso funcionales puede impedir el desarrollo sagital del maxilar superior en pacientes en crecimiento y desarrollo, convirtiendo una maloclusión en una real alteración esquelética. De allí lo importante de interceptar esta maloclusión lo más temprano posible, para impedir que se transforme en una verdadera discrepancia. El presente reporte plantea la intervención oportuna de la maloclusión de pseudo clase III con el objetivo de modificar la posición sagital y vertical de los incisivos para guiar y mantener estable el remanente de crecimiento hacia una clase I dental en una paciente de 13 años quien había recibido tratamiento ortopédico sin un resultado positivo. El caso fue manejado en las clínicas del Postgrado de Ortodoncia de la Escuela de Odontología de la Universidad del Valle, Cali, Colombia.

ABSTRACT

Skeletal class III discrepancy has been a therapeutic challenge due to the fact that its therapeutic management seeks not only the correction of the malocclusion but also the aesthetic component of the patient which is affected according to the severity of the discrepancy. Likewise, anterior crossbites are characteristic of skeletal, dental and even functional class III malocclusions and may prevent sagittal maxillary development in growing patients thus becoming a skeletal anomaly. Hence it is important to intercept this malocclusion as early as possible in order to prevent it from transforming into a true discrepancy. This case report discusses the timely intervention of a pseudo Class III malocclusion with the aim of changing the sagittal and vertical position of the incisors to guide and maintain the growth remnant stable towards a Class I dental occlusion in a 13-year-old patient who had previously received orthopedic treatment without a positive result. The case was handled in the clinics of the post-graduate Program in Orthodontics at the Dental School of the Universidad del Valle, Cali, Colombia.

Palabras clave: Maloclusión de clase III, ortodoncia interceptiva, mordida cruzada.

Key words: Class III malocclusion, interceptive orthodontics, crossbite.

INTRODUCCIÓN

Definición

La pseudo clase III, mordida funcional o clase III falsa es una maloclusión producto de un adelantamiento mandibular reflejo y adquirido, debido a una interferencia entre lo que conocemos como RC (relación céntrica) y OC (oclusión céntrica); en ella encontramos una relación clase III molar en oclusión céntrica y clase I en relación céntrica, es decir existe desplazamiento mandibular mesial para conseguir la mayor cantidad de contactos y un estado de relajación muscular. En los pacientes que se encuentran en fase de crecimiento ésta puede llegar a convertirse en una clase III verdadera, si no es corregida oportunamente.^{1,2}

Contactos prematuros a nivel de los incisivos pueden dar como resultado el desplazamiento hacia delante de la mandíbula en la maloclusión de pseudo clase III, con el fin de desacoplar los incisivos y permitir un mayor cierre donde los dientes posteriores puedan ocluir.³

La pérdida prematura de los molares primarios también puede provocar desplazamiento mandibular, debido al cambio en la guía oclusal de los dientes

* Ortodoncista, docente pre- y postgrado de Ortodoncia, Universidad del Valle, Cali, Colombia.

§ Aspirante a Especialización en Ortodoncia, Postgrado de Ortodoncia, Universidad del Valle, Cali, Colombia.

Este artículo puede ser consultado en versión completa en <http://www.medigraphic.com/ortodoncia>

en mala posición o a la lingualización de los incisivos maxilares. Se ha comprobado una correlación estadística significativa entre la falta de dientes maxilares como la agenesia de incisivos laterales, la hipoplasia maxilar, la pseudo clase III, y los caninos incluidos.^{4,5}

Las características de la maloclusión de clase III han sido bien documentadas y descritas en la literatura encontrando en ella una amplia combinación de componentes esqueléticos y dentoalveolares. Entre las cuales destacan: hipoplasia maxilar, prognatismo y macrognatismo mandibular, o una combinación de ambos y dentro de los componentes dentoalveolares, incisivos maxilares proinclinados y mandibulares retroinclinados buscando una compensación dentoalveolar. En lo que respecta a la maloclusión pseudo clase III, muchos de sus criterios han sido mal entendidos a través de los años. Tweed⁶ clasificó la maloclusión de clase III en dos categorías: categoría A y categoría B, donde la categoría A era definida como maloclusión de pseudo clase III con una forma convencional de la mandíbula. Por su parte, Moyers⁷ sugirió que la maloclusión de pseudo clase III correspondía a una mala relación posicional por un reflejo neuromuscular adquirido.

Teniendo en cuenta esto la maloclusión de pseudo clase III se ha definido como una mordida cruzada anterior funcional debida a un desplazamiento mandibular mesial.

La influencia de la herencia en la aparición de esta displasia ha sido ampliamente reportada; los estudios de la relación craneofacial en gemelos han suministrado información útil concerniente al papel de la herencia en la maloclusión. Así, Markowitz citado por Da Silva en 2005, señala la existencia de una transmisión poligénica no ligada al sexo que ha sido comprobada en un estudio de 15 parejas de gemelos y 7 de mellizos: en los gemelos 14 coincidían con maloclusión clase III y en los mellizos sólo una pareja presentó maloclusión.⁴

Etiología

Diferentes factores etiológicos han sido sugeridos por Giancotti et al,⁸ para la maloclusión pseudoclase III:

1. Factores dentales:
 - a. Erupción ectópica de incisivos centrales maxilares o caninos superiores.
 - b. Pérdida prematura de molares deciduos.
2. Factores funcionales:
 - a. Posición anómala de la lengua.
 - b. Factores neuromusculares.
 - c. Problemas de vías aéreas o naso respiratorios.

3. Factores esqueléticos:
 - a. Discrepancia leve transversal maxilar.

Características morfológicas de los pacientes pseudo clase III⁹

- a. Cuando se lleva a relación céntrica, los incisivos presentan una relación borde-borde.
- b. La mandíbula presenta un tamaño y longitud normal.
- c. Los incisivos superiores se encuentran retroinclinados, y los inferiores se encuentran protruidos o en posición normal.
- d. En relación céntrica el perfil del paciente es recto y en posición de reposo es ligeramente cóncavo.
- e. Relación molar clase I en relación céntrica y clase III en máxima intercuspidadación.

TRATAMIENTO

El momento ideal para realizar el tratamiento en pacientes que han sido diagnosticados con maloclusión de pseudo clase III varía de acuerdo con la dentición, la severidad y las características faciales, pero la conveniencia de un tratamiento temprano en pacientes con mordida cruzada anterior de leve a moderada, que presentan características de normalidad en sus relaciones esqueléticas, es fundamental hacia el propósito de evitar que se convierta en una maloclusión esquelética establecida de clase III.¹⁰

La mayoría de los tratamientos inicia en fases tempranas de dentición decidua tardía o dentición mixta temprana y terminan en dentición permanente; para la Dra. Thilander¹¹ el tratamiento debe iniciar en la dentición decidua, y éste debe ser encaminado a tratar la causa de la maloclusión o de la interferencia que está produciendo el desplazamiento mandibular. En el caso de malas inclinaciones de los dientes se deben usar aparatos que mejoren la inclinación dentoalveolar de los incisivos y así la relación de *overjet* y *overbite*.¹²

Estrategias de tratamiento

Existen diferentes técnicas para el manejo de la pseudo clase III, sobre todo aquellas enfocadas al manejo ortopédico y de inclinación dentoalveolar,¹³ éstas incluyen plano inclinado de acrílico, placas de expansión activas, placas con arco de Escher o de Progenie, pistas planas y mecánicas ortodóncicas de 4/2 como el arco utilitario de protrusión.^{8,14-16}

Desde el punto de vista de manejo ortodóncico, pocos reportes se encuentran para el manejo de pseudo clase III, siendo el diagnóstico clínico, radiográfico y

funcional los que permitan plantear un manejo biomecánico adecuado para el caso.¹⁷

CASO CLÍNICO

Paciente de trece años de edad, género femenino, sin antecedentes médicos de importancia que consulta a la Escuela de Odontología de la Universidad del Valle. Al cuestionamiento de su motivo de consulta responde «porque tengo la mordida invertida».

En el momento del examen no presentaba ninguna enfermedad que contraindicara el tratamiento de ortodoncia. Como antecedente odontológico la paciente había recibido en sus primeros años tratamientos de expansión maxilar lenta con aparatología removible, pistas planas y arcos de progenie.

En el examen físico y clínico presenta un crecimiento y desarrollo normal para su edad, biotipo braquifacial, tercio inferior disminuido, línea de sonrisa normal, línea media facial coincidente con líneas medias dentales, perfil cóncavo, ángulo nasolabial aumentado y mento-labial plano. Sus labios presentan incompetencia labial en reposo y el labio inferior está evertido (*Figura 1*).

En el examen intraoral se observa dentición permanente en el arco inferior y mixta temprana en el arco superior. La mordida cruzada anterior expresa un *overjet* negativo de -4 mm y la curva de Spee está pronunciada en el arco inferior con supra erupción incisiva. Relación molar de clase III en máxima intercuspidadación con apiñamiento leve inferior y severo superior.

El análisis funcional evidencia historia de respiración oral y al hacer manipulación mandibular se observa discrepancia entre relación céntrica y máxima intercuspidadación con deflexión sagital de 3 mm y vertical de 7 mm. Con manipulación mandibular, se llega a mordida borde-borde, infraoclusión posterior y clase I molar. Pero en máxima intercuspidadación el *overjet* es de -4mm con sobremordida vertical del 70% y clase III molar de Angle (*Figura 2*).

Análisis de modelos

En la evaluación de los modelos articulados, se hace evidente la deflexión y la discrepancia entre RC y OC, se hicieron diferentes análisis como son los de

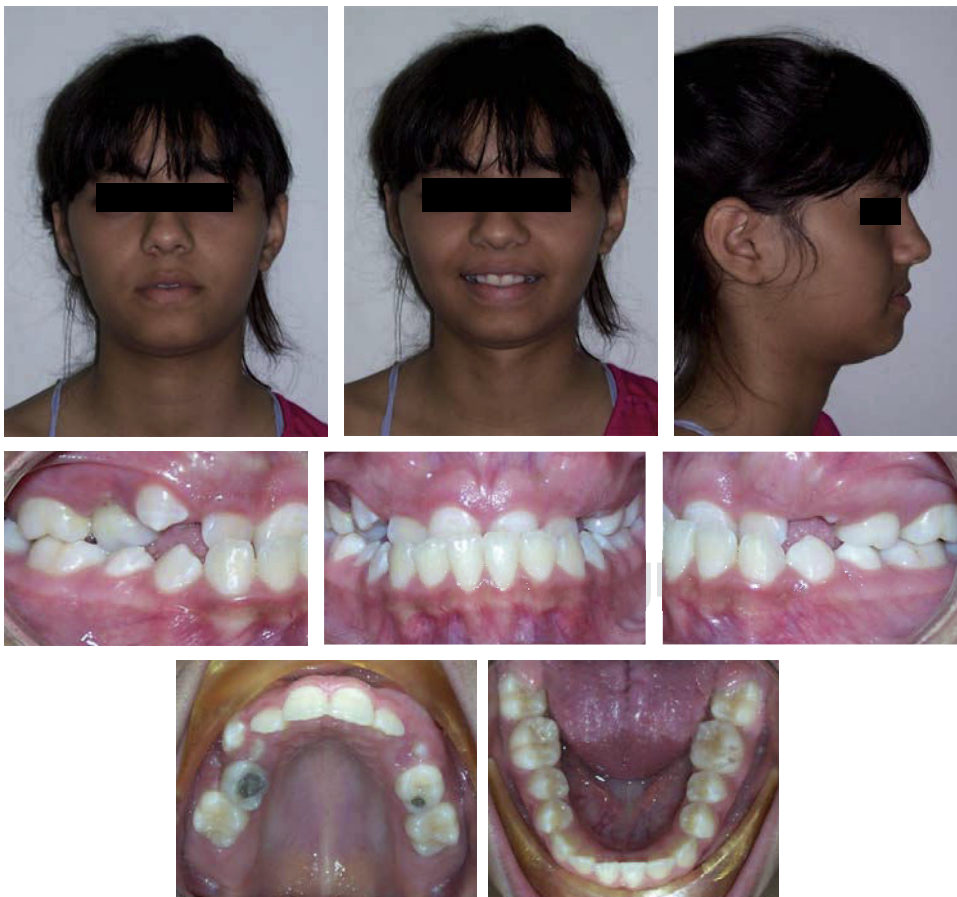

Figura 1.

Fotos pretratamiento cara, arcos y oclusión.

Moyers¹⁸ y Pont¹⁹ en el cual se encuentra discrepancia en espacio requerido y disponible para la erupción dental de -13.2 mm en el arco superior, y con el análisis de Pont, una leve estrechez transversal en ambos maxilares. Los demás dientes están en un percentil de dientes grandes. No se realizó análisis de Bolton por la no erupción del resto de los dientes permanentes (Figura 3).

Análisis radiográfico

En la radiografía panorámica se observan cóndilos redondeados, ramas mandibulares cortas, trabeculado óseo normal, cortical de senos maxilares bien definida y dentición mixta. Dientes 13 y 23 sin espacio para erupcionar en estadio 9 de Nolla. Dientes 18, 28, 38 y 48 en estadio 6 de Nolla.

El análisis cefalométrico entrega un ángulo de la base del cráneo aumentado, lo que indica crecimiento posterior de la base craneal. El maxilar superior se encuentra con leve retroposición sagital (SNA 77°) y el punto A respecto de la perpendicular de McNamara a -1 mm. La mandíbula tiene una rama y un cuerpo de longitud normal e igualmente está adecuadamente posicionada en sentido sagital (SNB 80°); verticalmente el ángulo goniaco se encuentra disminuido indicando rotación hacia adelante y arriba de

la mandíbula. En la relación intermaxilar el ángulo de convexidad está -2 mm manifestándose en el perfil cóncavo y sagitalmente hay diferencia maxilomandibular de -3 mm según análisis de Wits.²⁰ Los incisivos inferiores se encuentran casi en la norma (87°) y los superiores severamente retroinclinados (97°). La altura facial anterior está disminuida a expensas del tercio inferior, teniendo en cuenta que el análisis de la radiografía se está realizando en máxima intercuspidación. El análisis de los tejidos blandos presenta un surco mentolabial aumentado y un ángulo nasolabial obtuso (112°) (Figura 4).

Diagnóstico

Relación sagital intermaxilar de pseudo clase III con deflexión mandibular sagital y vertical. Retrognatismo maxilar leve, biotipo braquifacial, perfil cóncavo, proquelia inferior e incisivos superiores retroinclinados.

Objetivos del tratamiento

Corregir la mordida cruzada anterior para permitir el desarrollo normal del maxilar superior, corregir retroinclinación y retrusión de incisivos superiores, crear espacio para tracción de caninos superiores y lograr una oclusión funcional y estable.

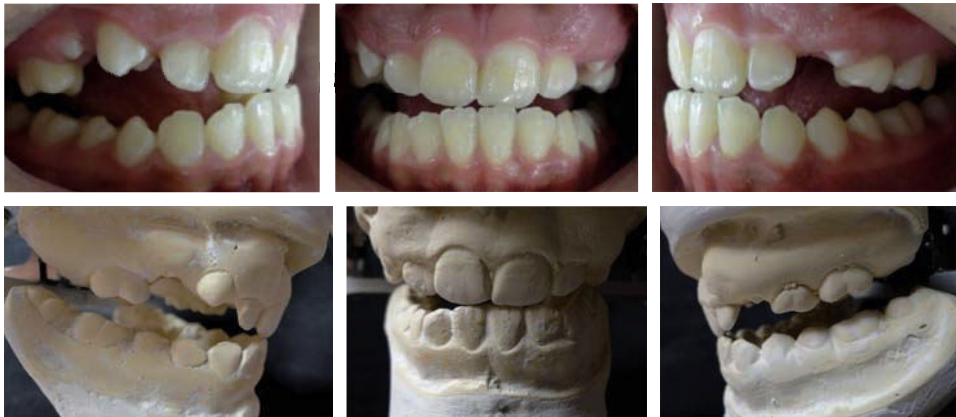

Figura 2.

Análisis funcional clínico y en articulador.

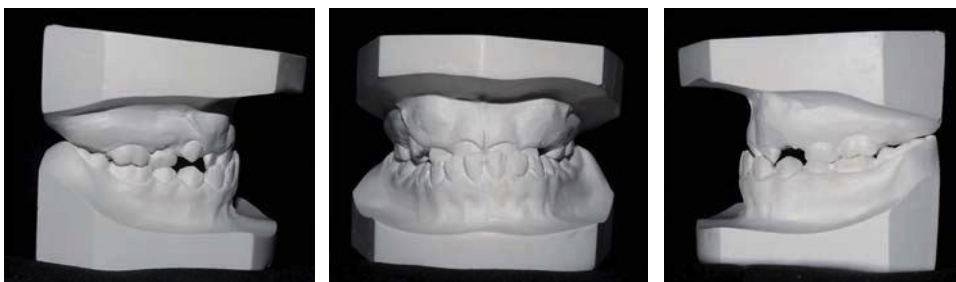

Figura 3.

Modelos estáticos en oclusión.

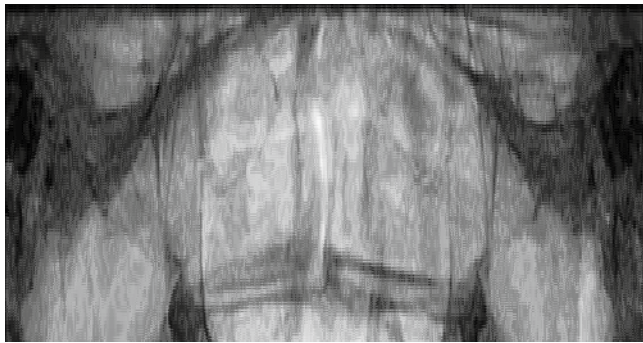
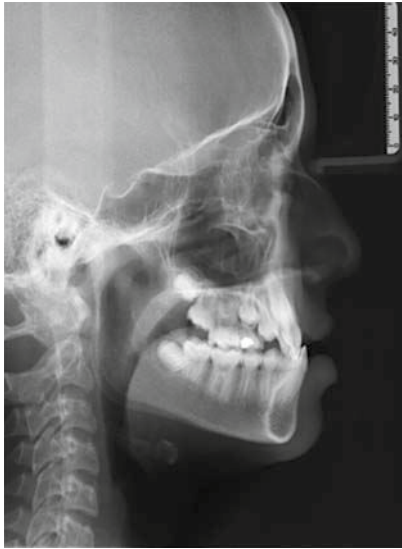

Figura 4. Radiografía cefálica lateral y panorámica inicial.

Alternativas de tratamiento

El tratamiento de las alteraciones dentoalveolares de la maloclusión de pseudo clase III varía de acuerdo con las preferencias y experiencias clínicas del ortodontista, pero fundamentalmente busca mejorar las inclinaciones incisivas que se ven afectadas por la relación vertical intermaxilar, que supone el reto terapéutico de levantar la mordida antes de poder corregir el *overjet*. En este caso, el diagnóstico inicial nos permitió interceptar la maloclusión para acceder al normal desarrollo sagital de los maxilares en una paciente de 13 años, evitando una posible cirugía ortognática en el final de su etapa de crecimiento.

Plan y progreso de tratamiento

La primera etapa consistió en utilizar mecánica 2/4 cementando tubos en el 16 y 26 y brackets prescripción MBT (3M) en los incisivos superiores. Se colocaron resortes activos de molar a lateral bilateralmente con arcos australianos 0.018" para generar espacios de erupción en el 13 y 23 e igualmente producir la protracción y proinclinación de los incisivos. Para que el movimiento fuera efectivo, se debía corregir la sobremordida vertical, por lo tanto se utilizaron bloques de acrílico confeccionados desde el montaje en articulador en posición de relación céntrica y cementados a los primeros molares superiores de 7 mm cada uno, lo que permitía levantar mordida y mantener a la paciente en esta posición (Figura 5).

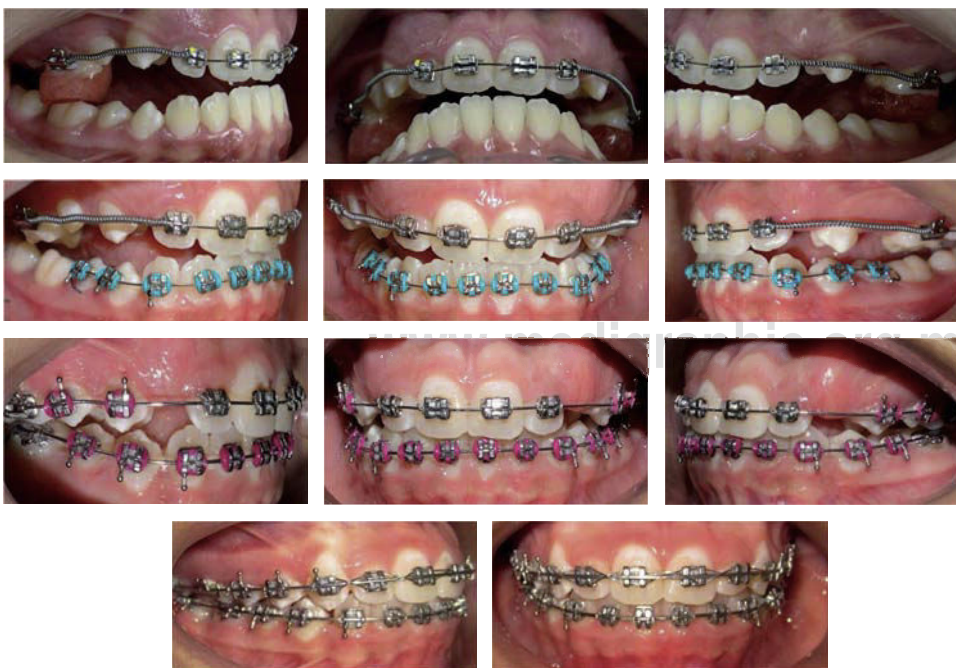

Figura 5.

Secuencia de tratamiento.

Luego de lograr el resalte positivo, se cementaron los brackets inferiores iniciando las fases de alineación y nivelación con arcos Nitinol 0.014", 0.018", 17 x 25" y 19 x 25. A medida que iban erupcionando, se incorporaban los dientes a la mecánica y finalmente se utilizaron arcos de acero 19 x 25 superior e inferior. No se utilizó ninguna mecánica de tracción de caninos, el espacio se generó sólo con la mecánica ortodóncica utilizada y su erupción se dio espontáneamente.

Terminada la ortodoncia se instalaron retenedores removibles circunferenciales con cinta acrílica de 3 a 3 y gancho Adams a nivel de los seis inferiores. Se

hace una evaluación de los resultados obtenidos, y la paciente manifiesta satisfacción del 100% con los resultados obtenidos (*Figuras 6 a 8*).

La paciente después de finalizado el tratamiento, asiste a controles periódicos cada seis meses por los dos primeros años sin observarse cambios clínicos ni radiográficos significativos y será programada para control anual por tres años.

DISCUSIÓN

El presente reporte, muestra la adecuada corrección de una maloclusión de pseudo clase III en una

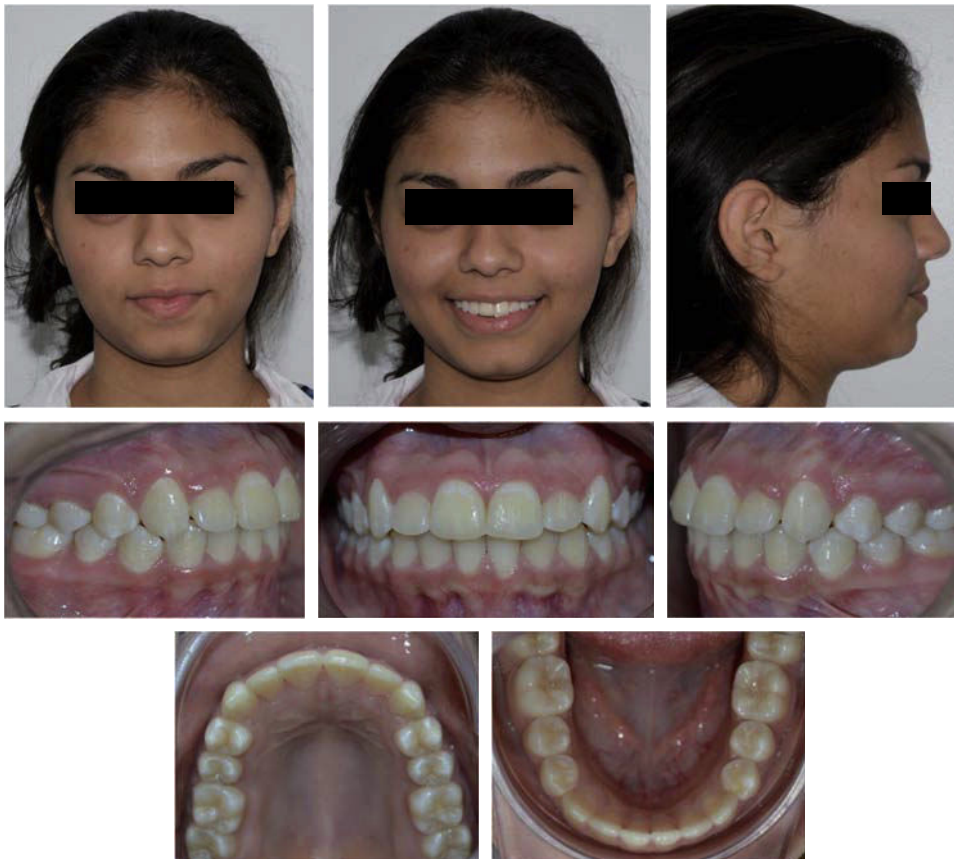

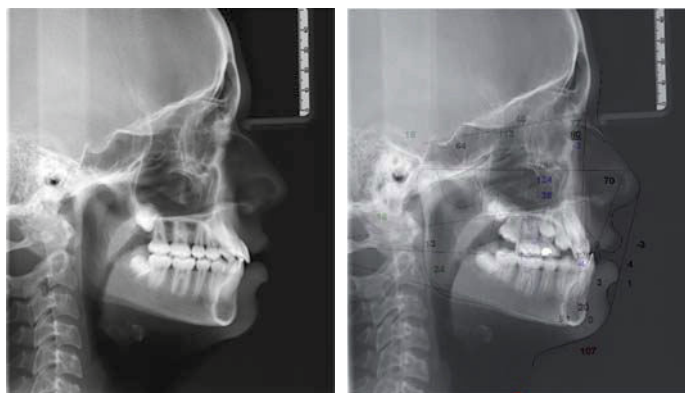
Figura 6.

Fotos finales cara, arcos y oclusión.

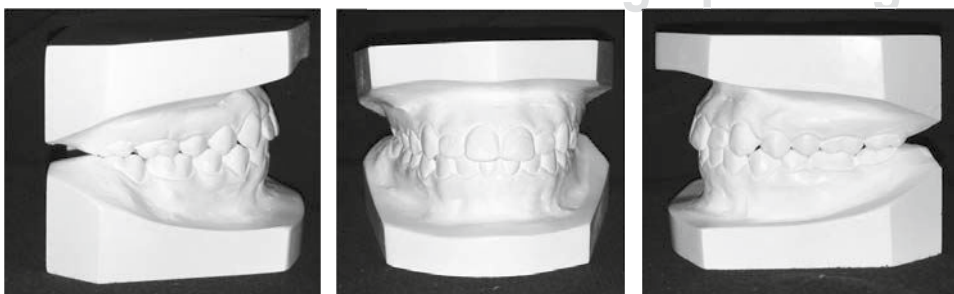

Figura 7.

Modelos estáticos finales en oclusión.



| Medida | Norma | Pretratamiento | Postratamiento |
|-----------------|-------|----------------|----------------|
| SNA | 82° | 77° | 78° |
| SNB | 77.7° | 80° | 79° |
| ANB | 3.7° | (-) 3° | -1° |
| WITTS | 0 mm | (-) 3 mm | -4 mm |
| Incisivo Sup. A | 110° | 97° | 115° |
| Plano palatino | | | |
| IMPA | 90° | 87.5° | 94° |

Medidas modificadas de Riolo, Moyers, McNamara por la edad de la paciente.

Figura 8. Radiografía lateral de cráneo final, superposición y comparación de medidas.

paciente de trece años en la cual el diagnóstico oportuno y la decisión terapéutica indicada, basada en mecánica 2/4 con levantamiento de mordida, permitió alcanzar los objetivos de tratamiento. El aparato 2/4 ofrece la versatilidad de tener opciones mecánicas para corregir la pseudo clase III de forma predecible, debido a que la mecánica puede ser diseñada para producir la cantidad exacta de movimiento dentoalveolar vestibular de los incisivos superiores.

El tratamiento temprano de la maloclusión de pseudo clase III, no sólo elimina la discrepancia en la posición mandibular de relación céntrica con la de máxima intercuspidadación,^{21,22} sino que incrementa la longitud del arco maxilar, lo que permite una adecuada erupción en clase I de caninos y premolares. Esta nueva relación oclusal, promueve el crecimiento del complejo maxilar y evita que la mandíbula lo atrape guiándolo hacia una verdadera clase III esquelética.²³⁻²⁵ Por lo tanto, la corrección dental tiene un beneficio esquelético secundario que contribuye a la estabilidad de la oclusión y de la relación intermaxilar. Estudios como los de Anderson y Bendeus,^{15,26} muestran que en pacientes con mordida cruzada anterior que hayan utilizado mecánicas 2/4 para corregirla, su punto A puede crecer sagitalmente hasta 4.5 mm durante su remanente de crecimiento; lo que indica que esta corrección temprana crea un ambiente saludable al maxilar que permite su crecimiento.

Otra ventaja importante de optar por este tipo de tratamiento interceptivo de la maloclusión, es que no es invasivo y evita una posible cirugía ortognática posterior que además de sus riesgos, requiere esperar a que el crecimiento se haya terminado; con la implicación de un deterioro estético del paciente y las consecuencias psicoemocionales que esto conlleva.

Diferentes tipos de aparatología y manejo se han mencionado a través del tiempo, desde ortopedia has-

ta dispositivos intraorales para la corrección temprana de la pseudo clase III,²⁷⁻²⁹ no importa qué técnica se maneje, lo importante es establecer un correcto diagnóstico de la pseudo clase III para diferenciarlo de una verdadera clase III esquelética, el diagnóstico debe ser lo más oportuno posible y la intervención temprana tiene una relación costo-beneficio muy favorable. La estabilidad de la corrección puede depender de un crecimiento favorable postratamiento.

AGRADECIMIENTOS

Reconocimiento a la Dra. Adriana Herrera, radióloga que desde su centro de imagenología colaboró con los trazos cefalométricos y la superposición de las radiografías laterales.

REFERENCIAS

- Major PW, Glover K. Treatment of anterior cross-bites in the early mixed dentition. *J Can Dent Assoc.* 1992; 58 (7): 574-5, 8-9.
- Proffit WR, Fields HW Jr., Sarver DM. *Contemporary orthodontics*, 4th ed., Mosby Elsevier, St. Louis, 2007, pp. 175-176.
- Rabie AB, Gu Y. Diagnostic criteria for pseudo-Class III malocclusion. *Am J Orthod Dentofacial Orthop.* 2000; 117 (1): 1-9.
- Luzia DS. Consideraciones generales en el diagnóstico y tratamiento de las maloclusiones de clase III. *Revista latinoamericana de ortodoncia y odontopediatría.* Julio de 2005.
- Canut BJ. *Ortodoncia Clínica.* Salvat. 1992. Capítulo 26.
- Tweed CH. *Clinical orthodontics.* Ed. Mosby, 1966, p. 715-726.
- Moyers RE. *Handbook of orthodontics*, 4th ed., Year Book Medical Publishers, Chicago, 1988, pp. 410-418.
- Giancotti A, Maselli A, Mampieri G, Spanò E. Pseudo-Class III malocclusion treatment with Balters' Bionator. *J Orthod.* 2003; 30 (3): 203-215.
- Gu Y, Rabie AB. Dental changes and space gained as a result of early treatment of pseudo-Class III malocclusion. *Aust Orthod J.* 2000; 16 (1): 40-52.
- Kanno Z, Kim Y, Soma K. Early correction of a developing skeletal Class III malocclusion. *Angle Orthod.* 2007; 77 (3): 549-556.
- Birgit Thilander. 2ªed. Ed. Forlagshuset Gothia, Stockholm. *Introduction to orthodontics.* edition S, editor1995.

12. Reyes A, Serret L, Peguero M, Tanaka O. Diagnosis and treatment of pseudo-Class III malocclusion. *Case Rep Dent.* 2014; 2014: 652936.
13. Espinar EE. Tratamiento temprano de las Clases III. *Rev Esp Ort.* 2011; 41: 79-80.
14. Ibrahim S, Hafez AM, El Bialy AA, Bowman SJ. Effects of the quick fix appliance in the correction of pseudo-Class III malocclusion. *JCO.* 2012; 46 (3): 165-71.
15. Anderson I, Rabie AB, Wong RW. Early treatment of pseudo-class III malocclusion: a 10-year follow-up study. *J Clin Orthod.* 2009; 43 (11): 692-698.
16. Bowman SJ. A quick fix for pseudo-Class III correction. *J Clin Orthod.* 2008; 42: 691-697.
17. McNamara JA Jr. An orthopedic approach to the treatment of Class III malocclusion in young patients. *J Clin Orthod.* 1987; 22: 598-608.
18. Moyers RE. *Year-book medical publishers.* 4th ed., Inc., Chicago, 1988, pp. 410-415.
19. Graber TMR, Petrovic AG. *Dentofacial orthopedics with functional appliance.* 2nd ed., Mosby, St. Louis, 1997.
20. Jacobson A. The "Wits" appraisal of jaw disharmony. *Am J Orthod.* 1975; 67 (2): 125-138.
21. Rabie AB, Gu Y. Diagnostic criteria for pseudo-Class III malocclusion. *Am J Orthod Dentofacial Orthop.* 2000; 117 (1): 1-9.
22. Hägg U, Tse A, Bendeus M, Rabie AB. A follow-up study of early treatment of pseudo Class III malocclusion. *Angle Orthod.* 2004; 74: 465-472.
23. White L. Early orthodontic intervention. *Am J Orthod.* 1998; 113: 24-28.
24. Bowman SJ. One-stage versus two-stage treatment: Are two really necessary? *Am J Orthod Dentofacial Orthop.* 1998; 113: 111-116.
25. Johnson ES. Shortening orthodontic treatment time. *Orthod Select.* 2007; 20: 3.
26. Bendeus M, Hägg U, Rabie B. Growth and treatment changes in patients treated with a headgear-activator appliance. *Am J Orthod Dentofacial Orthop.* 2002; 121: 376-384.
27. Wells AP, Sarver DM, Proffit WR. Long-term efficacy, of reverse pull headgear therapy. *Angle Orthod.* 2006; 76 (6): 915-922.
28. Kim JH, Viana MA, Graber TM, Omerza FF, BeGole EA. The effectiveness of protraction face mask therapy: a meta-analysis. *Am J Orthod Dentofacial Orthop.* 1999; 115: 675-685.
29. Carano A, Bowman SJ, Valle M. A fixed reverse labial bow for moderate Class III interceptive treatment. *J Clin Orthod.* 2003; 37: 42-46.

Dirección para correspondencia:
Diego Fernando López Buitrago
E-mail: dr.diegolopez10@gmail.com