



Tratamiento de mordida abierta con extracciones de primeros molares. Reporte de caso

Open bite treatment with first molar extraction. Case report

Guillermo Pérez Cortez,* Tely Adriana Soto Castro,[§] Nancy Ivette Gallardo Alfaro,^{||} Idalia Selene Isais Peña^{||}

RESUMEN

La extracción de primeros molares permanentes es una alternativa viable para el tratamiento de discrepancias leves o moderadas de las estructuras maxilares en pacientes con mordida abierta; el objetivo terapéutico es corregir la maloclusión al tiempo que se intenta disimular el problema esquelético. Se presenta caso clínico de una paciente tratada con extracciones de primeros molares permanentes, para corrección de mordida abierta esquelética moderada, logrando rotación mandibular, una oclusión funcional y resultados estéticos favorables. El objetivo de este artículo es demostrar que después de una adecuada selección del caso, por medio de un buen diagnóstico, las extracciones de primeros molares resultan una buena alternativa de tratamiento en el caso de mordidas abiertas de origen esquelético.

Palabras clave: Mordida abierta, extracción de primeros molares, discrepancia vertical.
Key words: Open bite, first molar extractions, vertical discrepancy.

ABSTRACT

The extraction of first permanent molars is a viable option for the treatment of mild to moderate discrepancies of the maxillary structures in patients with open bite. The therapeutic goal is to correct the malocclusion while trying to camouflage the skeletal problem. A case report is presented of a patient who was treated with extractions of first permanent molar in order to correct the moderate skeletal open bite through mandibular rotation thus achieving a functional occlusion and favorable cosmetic results. The aim of this report is to show that after proper case selection and a good diagnosis, first molar extractions are a suitable alternative treatment for skeletal open bites.

INTRODUCCIÓN

Canut define la mordida abierta como la falta de contacto evidente entre los dientes superiores e inferiores; de origen dental o esquelético, esta última, por su etiología multifactorial y sus consecuencias, es un gran reto para el ortodoncista, ya que a pesar de que se han realizado extensas investigaciones sobre esta alteración, existe temor ante la identificación de la etiología y selección adecuada del tratamiento que proporcione resultados funcionales estéticos estables.

Actualmente el ortodoncista tiene una serie de opciones de tratamientos y/o mecánicas que le permitirán tratar esta alteración: aparatos extra orales, *bite block*, aparatos de anclaje intraoral, mini-implantes, cirugía ortognática y extracciones de premolares o primeros molares.

Los tratamientos de ortodoncia, donde se han planteado extracciones de primeros molares permanentes, han hecho pensar que son de difícil manejo, con

prolongación de tiempo de tratamiento y pronóstico reservado, que puede afectar el resultado final. Sin embargo, existen varios reportes de casos tratados con extracción de primeros molares en pacientes con mordidas abiertas anteriores: Arvystas, en 1977, reportó uno de los primeros casos, seguido de Vaden en 1988, y Aras en el 2002, entre otros, bajo el principio de que la eliminación de los puntos de contactos más posteriores (posible *flucrum*) y la mesialización del segmento posterior, provocará una rotación anterior mandibular, y con esto el cierre de la mordida anterior; sin embargo, para que esta alternativa de tratamiento

* Asesor clínico.

§ Asesor bibliográfico.

|| Alumna segundo año.

Especialidad de Ortodoncia, Universidad Autónoma de Baja California.

Este artículo puede ser consultado en versión completa en <http://www.medigraphic.com/ortodoncia>

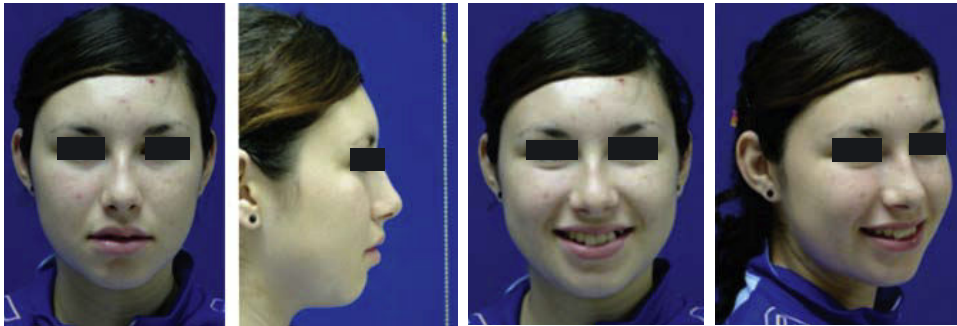

Figura 1.

Análisis facial inicial.

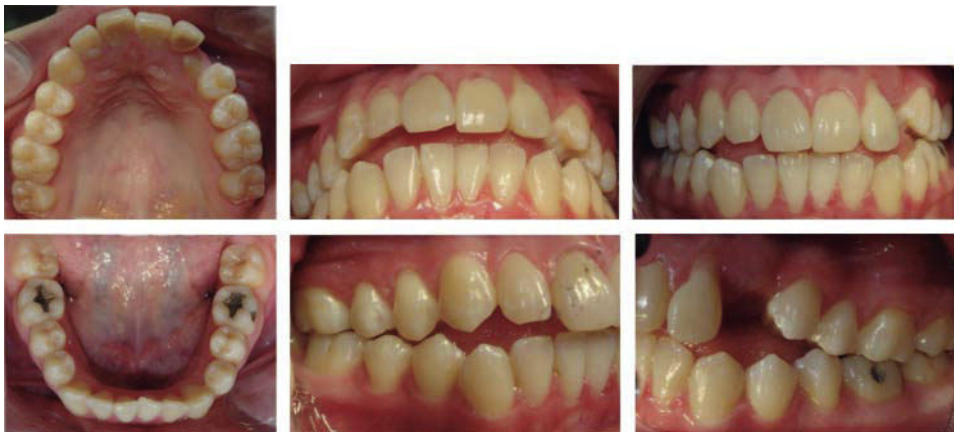

Figura 2.

Fotografías intraorales iniciales; observamos la mordida abierta anterior, desde la zona premolar derecha hasta el primer premolar izquierdo.

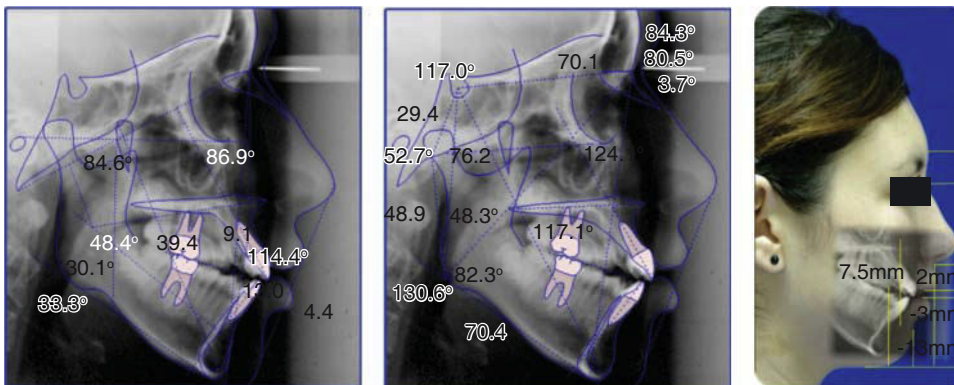


Figura 3.

Análisis cefalométrico; observamos hiperdivergencia angular y una considerable proinclinación de incisivos superiores.

sea exitosa, con resultados estables funcionales, es necesaria una adecuada selección del caso.

REPORTE DE CASO

Diagnóstico

Paciente femenino de 18 años, 8 meses de edad con una buena salud general; se presenta a la clínica de ortodoncia de la Universidad Autónoma de Baja

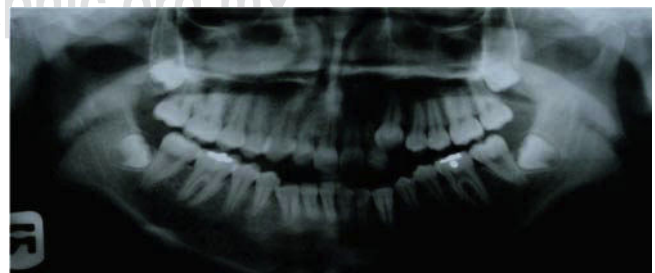

Figura 4. Radiografía panorámica de inicio.

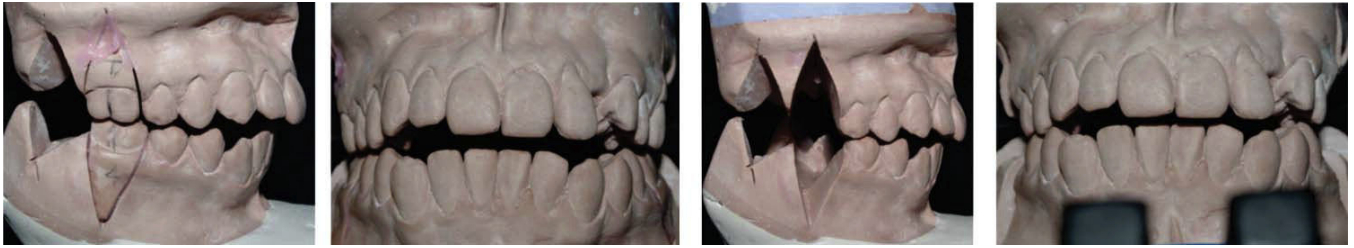


Figura 5. *Set up* diagnóstico. Inicialmente se eliminaron los segundos molares sin éxito. Al eliminar los primeros molares se observó la disminución de la mordida abierta anterior.

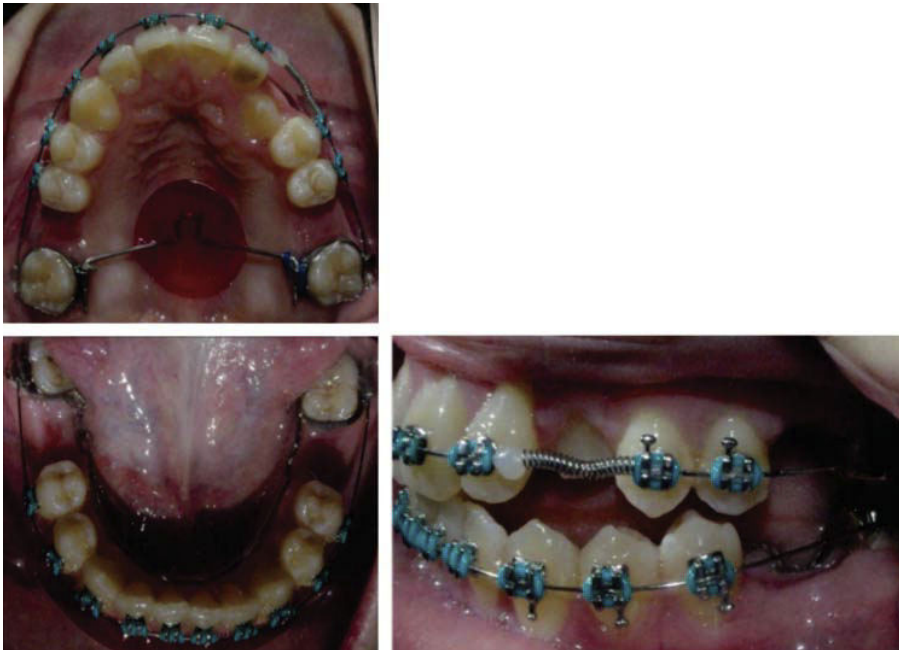

Figura 6.

Alineación y nivelación, *open coil* para obtener el espacio del canino superior izquierdo.

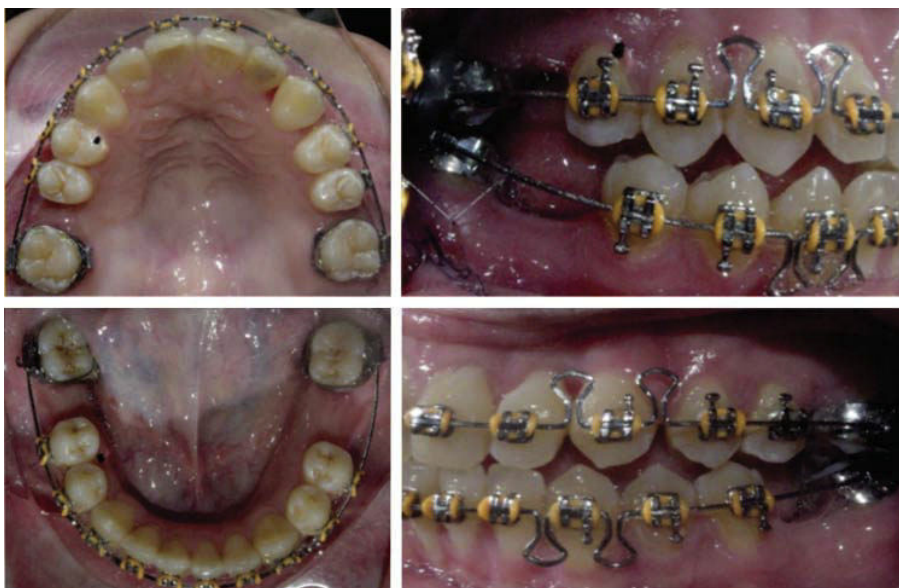

Figura 7.

Cierre de espacios mesializando segmentos posteriores.

California, campus Mexicali, a solicitar atención ortodóncica. En su análisis facial, observamos una ligera asimetría, perfil convexo y mentón retruido (*Figura 1*). En su análisis intraoral (*Figura 2*) se observa arcada superior de forma ovoide, recesión gingival del incisivo lateral y ausencia clínica del canino, ambos del cuadrante superior izquierdo, arcada inferior en

forma cuadrada con ligero apiñamiento, sobremordida vertical de -1 mm, clase II molar bilateral, clase canina indefinida bilateral, sobremordida horizontal de 5 mm y la línea media desviada 0.5 mm hacia la izquierda.

En el análisis funcional articular se encuentra una articulación sana, sin diagnóstico patológico aparente.

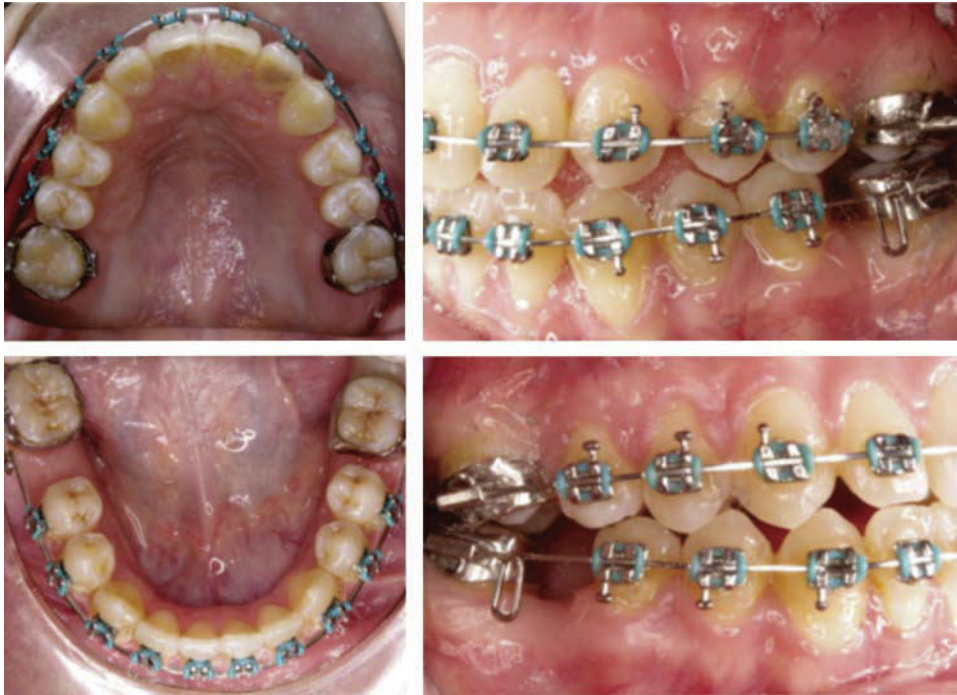


Figura 8.

Mesialización de segundos molares inferiores.

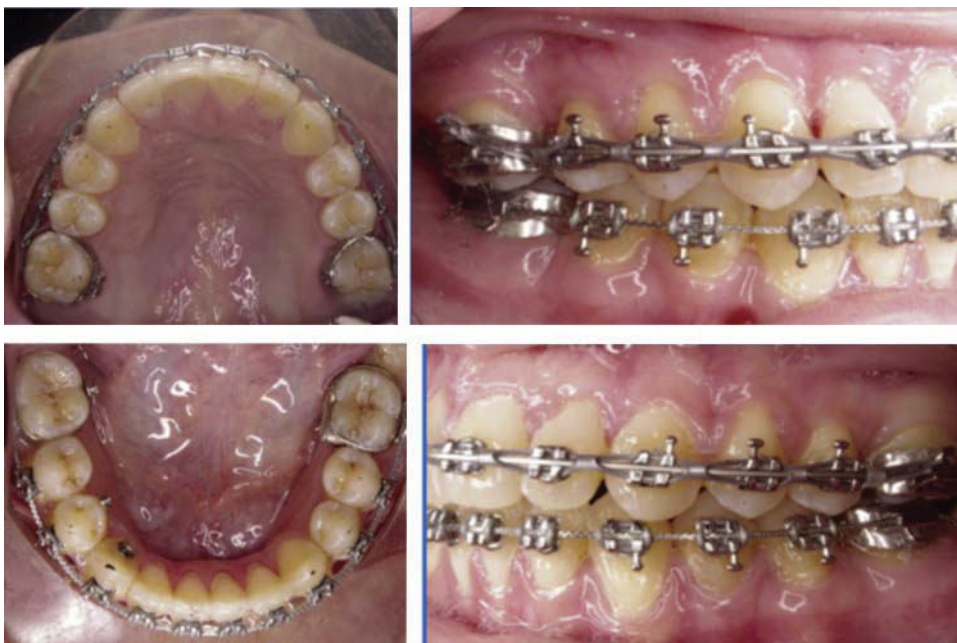

Figura 9.

Fase de asentamiento oclusal.

Cefalométricamente presenta clase II esquelética con rotación mandibular, ángulo de ANB de 3° , crecimiento neutro, *vert* dólico, distancia interlabial (GAP)

de 3 mm, con protrusión y proinclinación de incisivos superiores e inferiores y mordida abierta anterior (Figura 3).

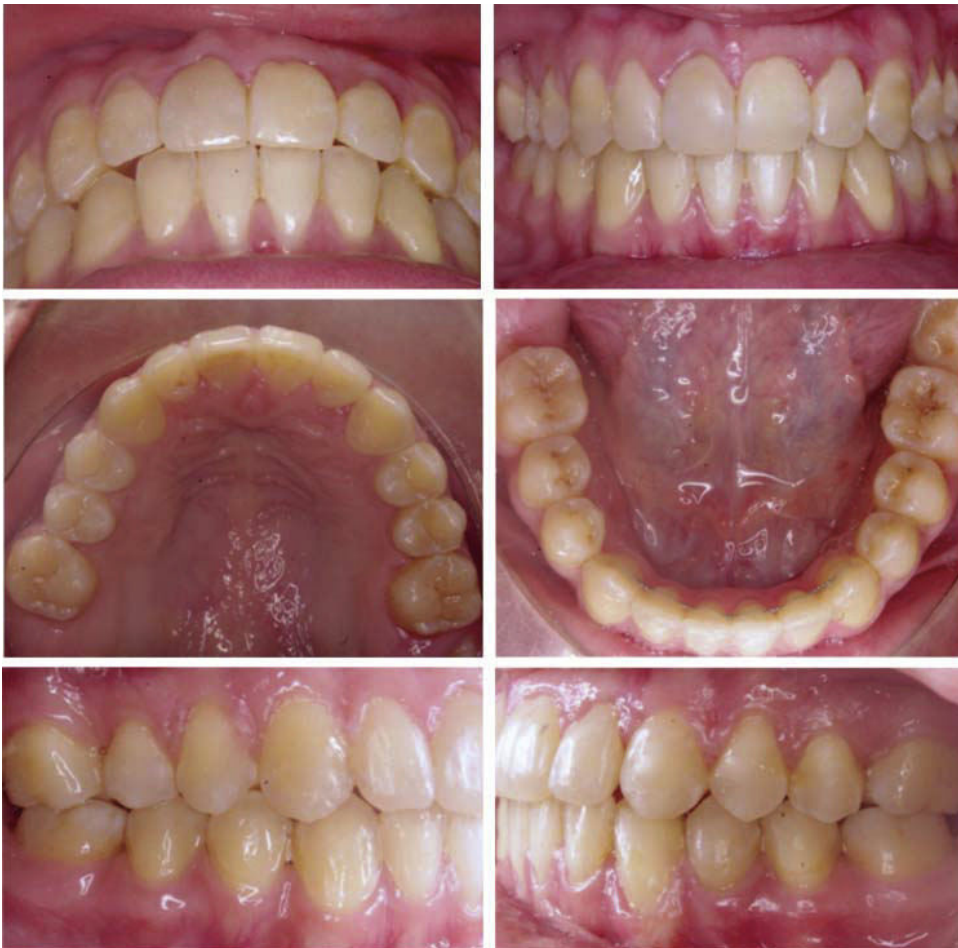

Figura 10.

Se obtuvo una oclusión funcional, con adecuada sobremordida horizontal y vertical.

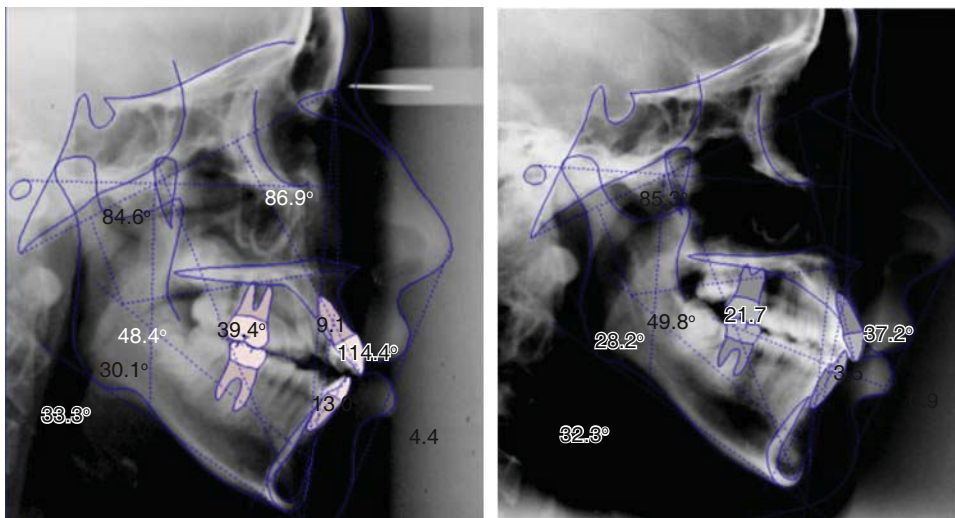


Figura 11.

Cefalometrías comparativas, inicio y final.

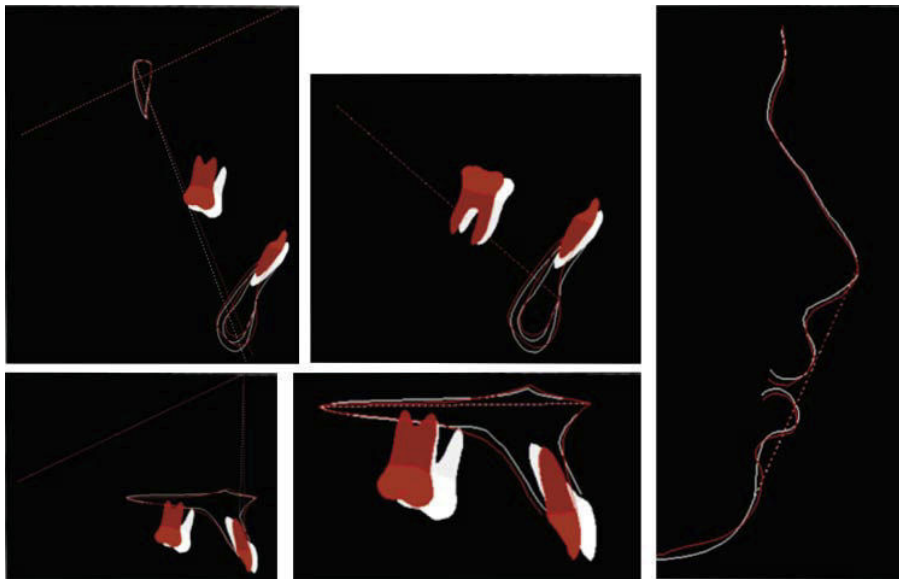


Figura 12.

Áreas de superposición.

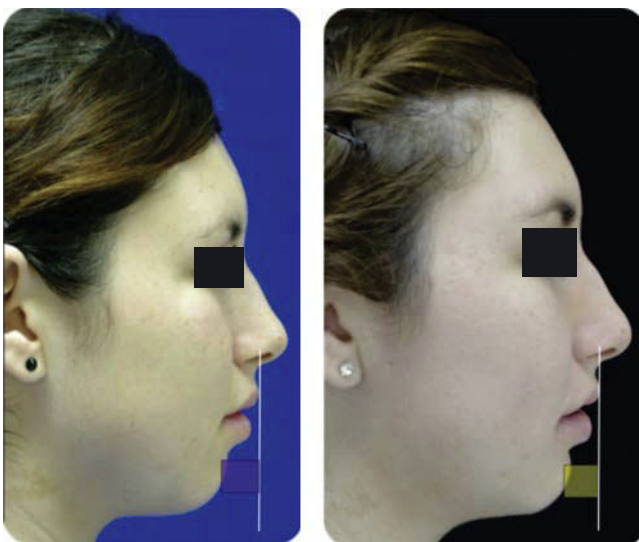

Figura 13. Proyección del mentón.

En la radiografía panorámica (*Figura 4*) se observan niveles óseos adecuados, presencia de canino superior izquierdo y terceros molares superiores e inferiores, además de una buena longitud radicular.

Al terminar el diagnóstico y antes de iniciar el tratamiento, se realiza *set up* de diagnóstico (*Figura 5*) para verificar que al extraer los primeros molares, se podrán eliminar contactos posteriores y se logrará el cierre de mordida anterior.

Tratamiento

Se realizó tratamiento multidisciplinario, ortodoncia-periodoncia, con extracciones de primeros molares

superiores e inferiores, aparatología Roth slot 0.022", se coloca arco 0.014" de Nitinol en ambas arcadas, además de barra transpalatina con botón bajo y arco lingual en segundos molares para iniciar alineación y nivelación (*Figura 6*). Una vez finalizada esta fase y colocado un arco 0.017" x 0.025" de acero, es remitida al Departamento de Periodoncia para la corrección de la recesión gingival del incisivo lateral izquierdo. Posteriormente se inicia el cierre de espacios con arcos doble llave 0.019" x 0.025" de acero inoxidable (*Figura 7*) y después de seis meses se logra el cierre de espacios superiores. Se coloca un arco 0.019" x 0.025" con *loop* de mesialización para segundos molares inferiores, por tres meses aproximadamente (*Figura 8*); sin embargo, fue necesario colocar miniimplante como auxiliar en el proceso de cierre del segundo molar inferior derecho. Una vez completado el cierre de espacios se coloca arco tipo *Braided*, 0.021" x 0.025" inferior y 0.021" x 0.025" rígido superior (*Figura 9*). Se realizan ajustes oclusales de asentamiento y después de 30 meses se procede al retiro de aparatología (*Figura 10*). Se decide monitorear la erupción de terceros molares e ir realizando ajuste oclusal para evitar contactos indeseables.

RESULTADOS

Después de 30 meses de tratamiento, el eje facial aumentó 1°, el eje mandibular disminuyó igualmente 1° grado y el eje interincisal paso de 119° a 137° (*Figuras 11 y 12*), se mejoró el perfil, con la proyección del mentón (*Figura 13*), se obtuvo clase I molar y canina bilateral, sobremordida vertical y horizontal de 2 mm y con esto guías funcionales adecuadas, además de un

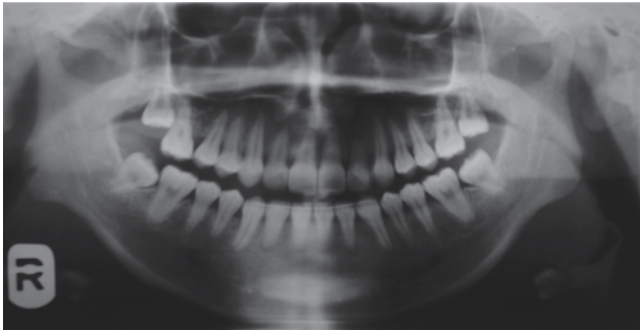


Figura 14. Radiografía panorámica final.

adecuado paralelismo radicular, se sigue monitoreando la erupción de los terceros molares superiores (*Figura 14*) y se realizará ajuste oclusal hasta que éstos terminen su erupción.

RETENCIÓN

Se le colocó retención removable de tipo circunferencial superior y retención fija de canino a canino inferior (*Figura 15*).

DISCUSIÓN

La extracción de primeros molares es un tratamiento que hoy en día genera mucha controversia por considerar que estos órganos dentarios son llaves fundamentales de la oclusión; sin embargo, las publicaciones de Arvystas 1977, Vaden en 1988, Sulaiman 2001 y Aras en el 2002, entre otros, afirman que el tratamiento de la mordida abierta esquelética con extracciones de primeros molares, tiene resultados funcionales con mayor estabilidad, a diferencia de aquellos en los que se decide no extraer. Esta opción de tratamiento sólo será exitosa siempre y cuando se cuente con la experiencia y destreza clínica suficiente para seleccionar adecuadamente el caso y llevar un buen control de la mecánica, sin dejar de considerar que, según Seddon (2004), los tratamientos se pueden extender de 7 a 9 meses en comparación con una ortodoncia convencional.

CONCLUSIÓN

La extracción de primeros molares es una buena opción de tratamiento en el caso de mordida abierta esquelética, con el cual se obtienen resultados estables, funcionales y estéticos excelentes, considerando siempre que esta opción de tratamiento demanda, una adecuada selección del caso y una experiencia clínica

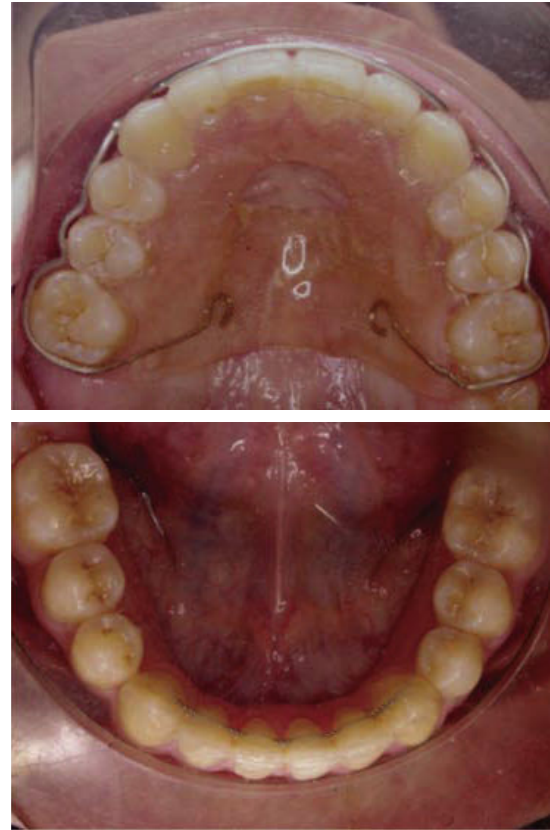


Figura 15. Retención.

y destreza elevadas, para no comprometer las expectativas y resultados del tratamiento.

LECTURAS RECOMENDADAS

1. Aras A. Vertical changes following orthodontic extraction treatment in skeletal open bite subjects. *Eur J Orthod.* 2002; 24 (4): 407-416.
2. López-Gavito G, Wallen TR, Little RM, Joondeph DR. Anterior open-bite malocclusion: a longitudinal 10-year postretention evaluation of orthodontically treated patients. *Am J Orthod.* 1985; 87 (3): 175-186.
3. English JD. Early treatment of skeletal open-bite malocclusions. *Am J Orthod Dentofacial Orthop.* 2002; 121 (6): 563-565.
4. Al-Emran SES. Extraction of first permanent molars in the management of anterior open bite malocclusion. *Saudi Dental Journal.* 2001; 13 (3): 155-160.
5. Vaden JL. Nonsurgical treatment of the patient with vertical discrepancy. *Am J Orthod Dentofacial Orthop.* 1998; 113 (5): 567-582.
6. de Figueiredo MA. Early tooth extraction in the treatment of anterior open bite in hyperdivergent patients. *World J Orthod.* 2007; 8 (3): 249-260.
7. Chui Shan TNG. Orthodontic treatment of anterior open bite. *International Journal of Paediatric Dentistry.* 2008; 18 (2): 78-83.
8. Sandler PJ. For four sixes. *AJO DO.* 2000; 117 (4): 418-434.
9. Ortial JP. Vertical dimension and therapeutic choices. *Am J Orthod Dentofacial Orthop.* 1995; 108 (4): 432-441.

10. Arvystas MG. Treatment of anterior skeletal open-bite deformity. *Am J Orthod.* 1977; 72 (2): 147-164.
11. Seddon JL. Extraction of four first molars: a case for a general practitioner? *J Orthod.* 2004; 31 (2): 80-85.
12. Fränkel R. A functional approach to treatment of skeletal open bite. *Am J Orthod.* 1983; 84 (1): 54-68.
13. Cangialosi TJ. Skeletal morphologic features of anterior open bite. *Am J Orthod.* 1984; 85 (1): 28-36.

Dirección para correspondencia:
Guillermo Pérez Cortez
E-mail: gmoorto3@yahoo.com