



Corrección de una mordida abierta anterior en paciente clase II esquelética: reporte de un caso

Anterior open bite correction in a skeletal class II patient: case report

Diana Elizabeth Rodríguez Sánchez,* Jessica Raquel Hernández,* Guillermo Pomar Cotter,[§] Jacqueline Adelina Rodríguez Chávez,[§] Carlos Orozco Varela[§]

RESUMEN

Paciente femenino de 10 años de edad, tratado en la clínica de ortodoncia de la Universidad Autónoma de Guadalajara. El paciente mostraba una clase II esquelética debido a una retrusión mandibular y una mordida abierta anterior dental. El diagnóstico fue determinado mediante estudios de gabinete completos. El plan de tratamiento consistió en realizar expansión rápida palatina con Hyrax; seguido de un periodo de cinco meses de retención transversal. Se cementó aparatología fija MBT 0.022" en diferentes tiempos. El tratamiento requirió extracciones de primeros premolares para reducir el *overjet*. Los objetivos de tratamiento fueron obtener clase I canina, clase II molar funcional, *overjet* y *overbite* adecuados y eliminar el apiñamiento. Concluimos que aunque los resultados fueron favorables, la opción quirúrgica hubiera proporcionado un mejor perfil facial, así como un apropiado *overjet* y *overbite*.

Palabras clave: Mordida abierta, clase II, disyunción maxilar.

Key words: Open bite, class II, maxillary expansion.

ABSTRACT

10-year-old female patient who was treated at the orthodontics clinic of the Autonomous University of Guadalajara showed a skeletal class II due to mandibular retrusion and a dental anterior open bite. Diagnosis was established with the aid of complete orthodontic records. The treatment plan consisted in performing rapid maxillary expansion with a Hyrax followed by a 5-month retention period. During this time, 0.022" MBT fixed appliances were placed in the lower arch and after wards, in the upper arch. Treatment required upper first premolar extractions to reduce the overjet. Treatment objectives were to achieve canine class I, functional molar class II, normal overjet and overbite and to eliminate crowding. It was concluded that even though the results were favorable, a surgical option would have provided a better facial profile, as well as an adequate overjet and overbite.

INTRODUCCIÓN

Proffit define la sobremordida vertical como la superposición de los incisivos, en la que los bordes incisales de los dientes inferiores están en contacto con los tercios incisal y medio de la superficie palatina de los incisivos superiores, ligeramente por debajo de la altura del cúngulo. En la mordida abierta no se produce superposición vertical.¹ Puede presentarse en un diente o en un grupo de dientes.² Su severidad varía, desde una relación casi borde a borde hasta una mordida abierta severa.³ La incidencia de la mordida abierta varía dependiendo de la edad y el grupo étnico, siendo más común en africanos y afrocaribeños.⁴

Aunque la mayoría de los pacientes que presentan mordida abierta anterior buscan tratamiento sólo por estética, diversos problemas pueden presentarse como son falta de guía anterior y canina, dificultad para cortar los alimentos, problemas de lenguaje como el ceceo, problemas temporomandibulares, entre otros.^{2,4,5}

La mordida abierta anterior puede ser dividida en dos categorías:

- Mordida abierta dental, en la que el patrón esquelético vertical no contribuye y generalmente se presenta de canino a canino, los incisivos maxilares se encuentran protruidos y proinclinados, generalmente se produce por un hábito.
- Mordida abierta esquelética, el patrón esquelético sí influye, se caracteriza por una elongación del tercio inferior de la cara, rotación de la mandíbula en sentido de las manecillas del reloj, un patrón de crecimiento hiperdivergente y contactos sólo en molares.^{2,3,6}

* Alumna de la Especialidad de Ortodoncia.

§ Profesores de la Especialidad de Ortodoncia.

Universidad Autónoma de Guadalajara, Postgrado de Ortodoncia.

Este artículo puede ser consultado en versión completa en <http://www.medigraphic.com/ortodoncia>

El desarrollo de la mordida abierta anterior es el resultado de la interacción de diversos factores como son las desarmonías esqueléticas en las que se presenta un crecimiento vertical excesivo, falta de balance muscular, hábitos como succión digital, función anormal de la lengua, obstrucción de las vías aéreas o tratamientos iatrogénicos.^{3,5-7}

La mayoría de los ortodoncistas concuerdan con el hecho de que la mordida abierta anterior es una de las maloclusiones más difíciles de tratar y la que presenta mayor porcentaje de recidiva aun cuando el paciente sea tratado con cirugía ortognática. Identificar la etiología del problema proporciona mayor porcentaje de éxito al final del tratamiento.^{2,5,7-11}

La literatura describe diferentes modalidades de tratamiento con el propósito de disminuir la recidiva, incluyendo aparatos miofuncionales, aparatología fija, cribas linguales, elásticos, alambres, intrusión molar, extrusión de los dientes anteriores superiores, alineadores con elásticos, cirugía ortognática, extracciones, glosectomía parcial o terapia orofacial miofuncional.^{10,11}

Mizrahi describió cuatro alternativas: terapia miofuncional, mecanoterapia ortodóntica con aparatología fija o removible, tratamiento quirúrgico o una combinación de los anteriores.¹²

Para Ngan, con técnicas simples en las que los factores etiológicos se eliminaran, la mordida se cerraría mediante el proceso eruptivo normal.⁶

López-Gavito reportó que más del 35% de las mordidas abiertas anteriores, tratadas con aparatología convencional, relapsaron 3 mm o más, a los 10 años postretención.¹³

Phelan y colaboradores encontraron efectos favorables en pacientes en los que se realizó expansión maxilar y se utilizó mentonera con tracción alta en el pico de crecimiento mandibular. También recomen-

ron no realizar el tratamiento en etapas tempranas, que era mejor esperar la etapa puberal.⁴

Pearson reportó que la mentonera podía reducir el ángulo del plano mandibular y que dicha disminución previene el incremento de la altura facial y la erupción de los dientes posteriores, pero que se presentaban índices de baja confiabilidad.^{14,15}

Diversos investigadores concluyen que la posición y actividad de la lengua son las razones por las cuales es difícil lograr estabilidad a largo plazo, encontrando que la terapia orofacial miofuncional combinada con ortodoncia reduce significativamente la posibilidad de recidiva.^{5,10}

Justus propone modificar la postura de la lengua con espuelas o picos debido a que los pacientes que presentan mordida abierta, la mayoría del tiempo descansan la lengua sobre los incisivos. En su investigación él encontró que las espuelas son una excelente opción tanto para cerrar la mordida como para mantenerla estable.⁵

REPORTE DE CASO CLÍNICO

Diagnóstico y plan de tratamiento

Paciente femenino de 10 años de edad que acudió a la clínica de ortodoncia de la Facultad de Odontología de la Universidad Autónoma de Guadalajara, refiriendo como motivo de consulta que tenía «los dientes hacia afuera».

En el análisis extraoral, la paciente presentó un biotipo normofacial, tercio medio ligeramente aumentado, ancho bucal coincidente con la línea interiris, el ancho nasal no coincidente con el canto externo del ojo, labios gruesos, se logra competencia labial con tensión en la borla del mentón, línea media dental coincidente con la línea media facial, sonrisa media. Perfil con-

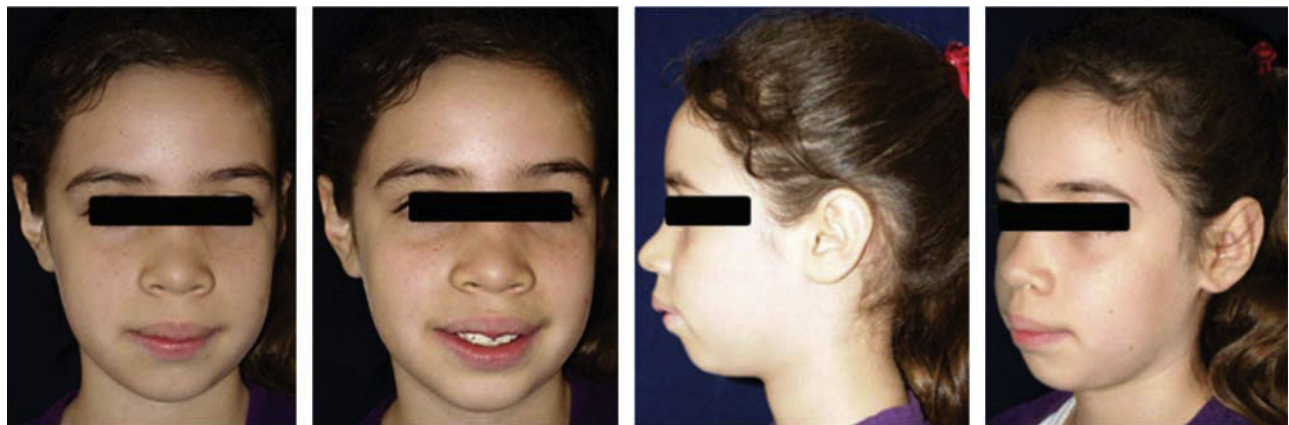

Figura 1. Fotografías extraorales para la evaluación clínica inicial.

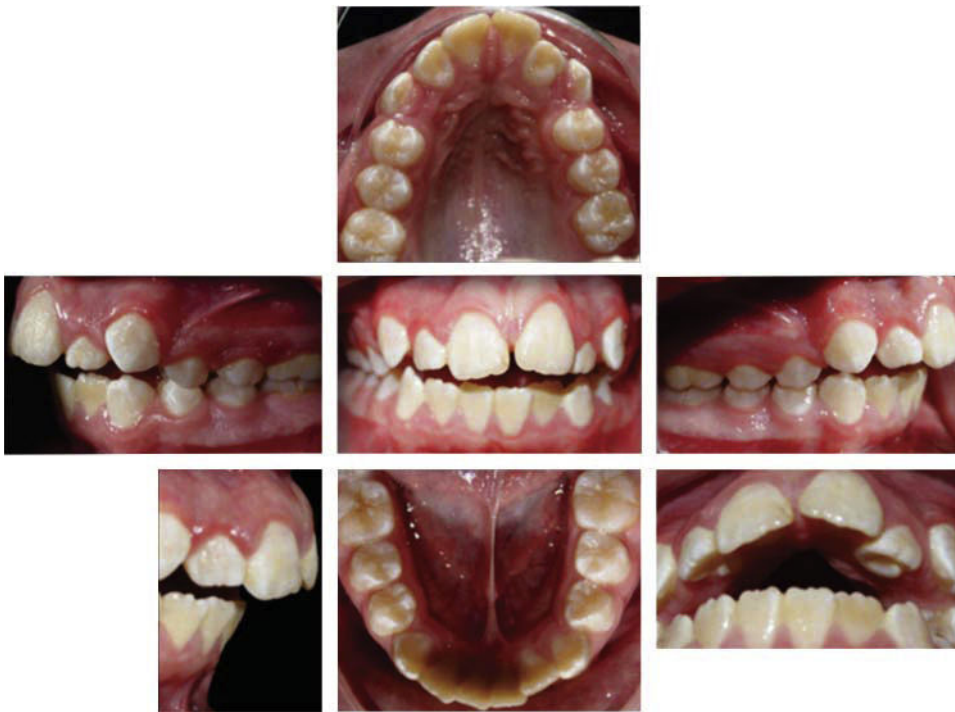

Figura 2.

Análisis intraoral. Se observa la mordida abierta anterior, línea media inferior desviada, relación molar clase II molar bilateral, canina clase II bilateral, arcada triangular superior y ovoide inferior.

Cuadro I. Valores cefalométricos del trazado de McLaughlin.

| Plano | Norma | Paciente |
|-----------------|-------|----------|
| SNA | 82° | 83° |
| SNB | 80° | 72° |
| ANB | 2° | 11° |
| WITS | -1 mm | 3.5 mm |
| GoGnSn | 32° | 45° |
| FM | 26° | 33° |
| MM | 28° | 34° |
| L/A-Pg | 6 mm | 17 mm |
| T/A-Pg | 2 mm | 6 mm |
| L/Max. plane | 110° | 116° |
| T/Mand. plane | 95° | 106° |
| A-Na PP | 3 mm | 5 mm |
| Pg-Na PP | -4 mm | -16 mm |
| Palatal-Occl PI | 10° | 16° |
| MP-Occ PI | 12° | 17° |
| U1-Occ PI | 55° | 47° |
| L1-Occ PI | 72° | 57° |

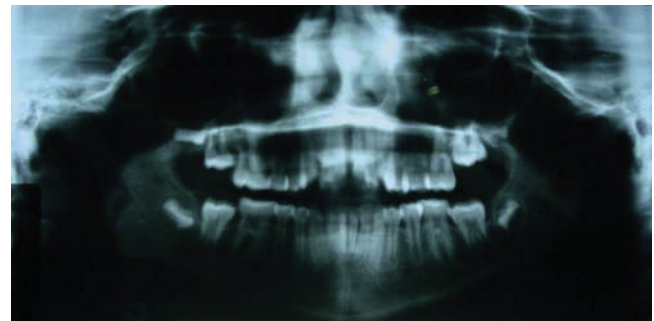


Figura 3. Radiografía panorámica. Se observa paralelismo radicular y la presencia de los gérmenes dentarios 18, 28, 38 y 48.

vexo, ángulo nasolabial cerrado, labio superior protruido y ángulo mentolabial abierto, así como distancia cervicomentar disminuida (Figura 1).

A la exploración intraoral, se observó mordida abierta anterior de canino a canino, línea media inferior desviada con respecto a la superior 3 mm a la derecha, *overjet* 4 mm y *overbite* -1 mm, relación molar

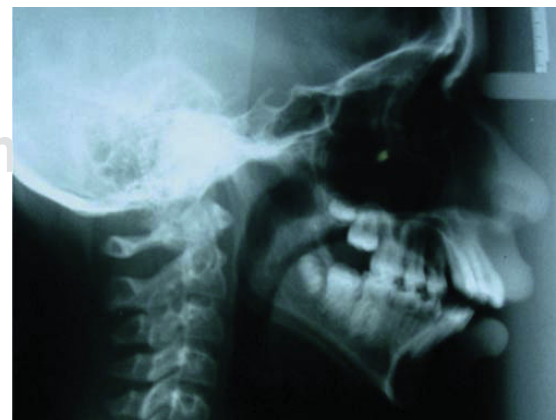

Figura 4. Radiografía lateral de cráneo.

clase II y relación canina clase II, arco superior de forma triangular, apiñamiento moderado y arcada ovoide en inferior con apiñamiento leve en el sector anterior, segundos molares superiores e inferiores aún sin erupcionar y curva de Spee de 0.5 mm (Figura 2).

Radiográficamente, la panorámica evidenció la presencia de los segundos molares y los gérmenes de los terceros molares, así como longitudes radiculares adecuadas. En la lateral de cráneo se trazó la cefalometría de Mclaughlin (Cuadro 1) que permitió diagnosticar una clase II esquelética debido a una retrusión mandibular, mostrando el patrón de crecimiento vertical de la paciente y la proinclinación dental (Figuras 3 y 4).

Sus características esqueléticas, dentales y de tejidos blandos permitieron clasificar a la paciente como clase II.

Objetivos del tratamiento

Los objetivos del tratamiento fueron eliminar el apiñamiento, establecer clase II molar funcional bilateral,

clase I canina bilateral, corregir mordida abierta anterior, centrar línea media, obtener un *overbite* y *overjet* adecuados.

Plan de tratamiento

Se indicó la colocación de Hyrax con protocolo de expansión rápida palatina (1/4 de vuelta cada 12 horas), seguido de un periodo de cinco meses de contención transversal dejando el mismo Hyrax pasivo. Colocación de la aparatología en la arcada inferior con la técnica MBT 0.022". Después de los cinco meses de contención, extraer las primeras premolares superiores solamente y colocación de la aparatología superior, cierre de espacios, detallado de oclusión y retención.

Tratamientos alternativos

La primera alternativa de tratamiento debido a las características faciales y esqueléticas de la paciente era un propulsor mandibular, que en casos de pa-

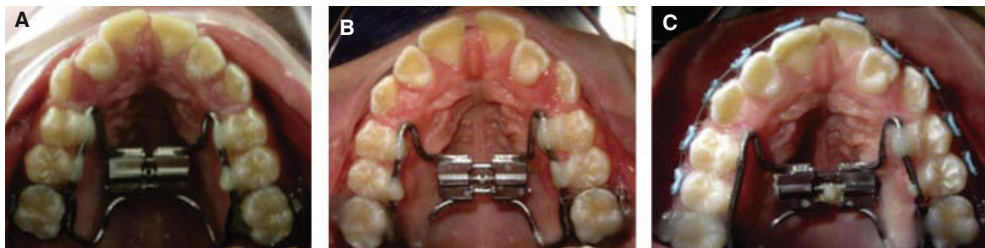

Figura 5.

A) Cementado del tornillo tipo Hyrax. **B)** Día 15 del protocolo de expansión rápida. **C)** Tornillo clausurado y cementado de aparatología superior.

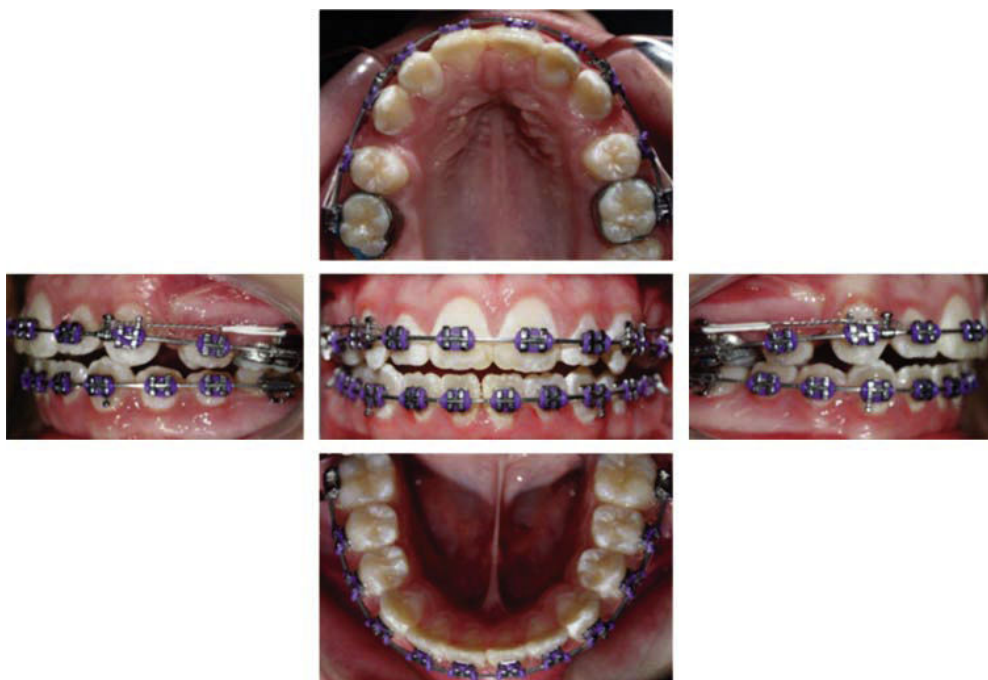

Figura 6.

Fase de cierre de espacios. Arcos 0.019" x 0.025" A.I. con *tie backs* activos.

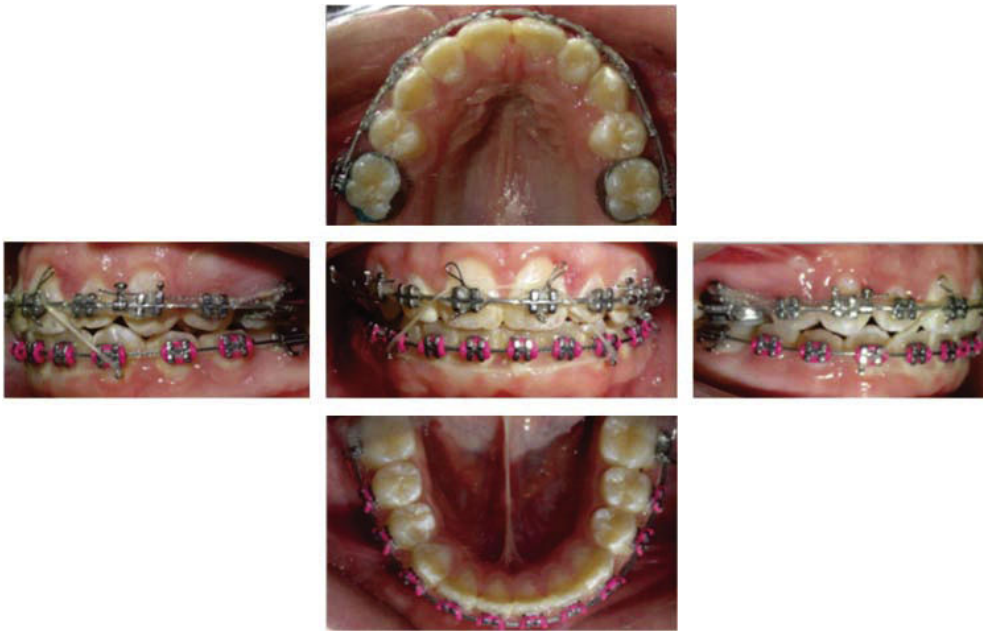

Figura 7.

Fase de asentamiento. Elástico en forma de trapecio en el sector anterior de 5/16 3½ Oz y arcos 0.019" x 0.025" A.I. superior y 0.017" x 0.025" trenzado inferior (*braided*).

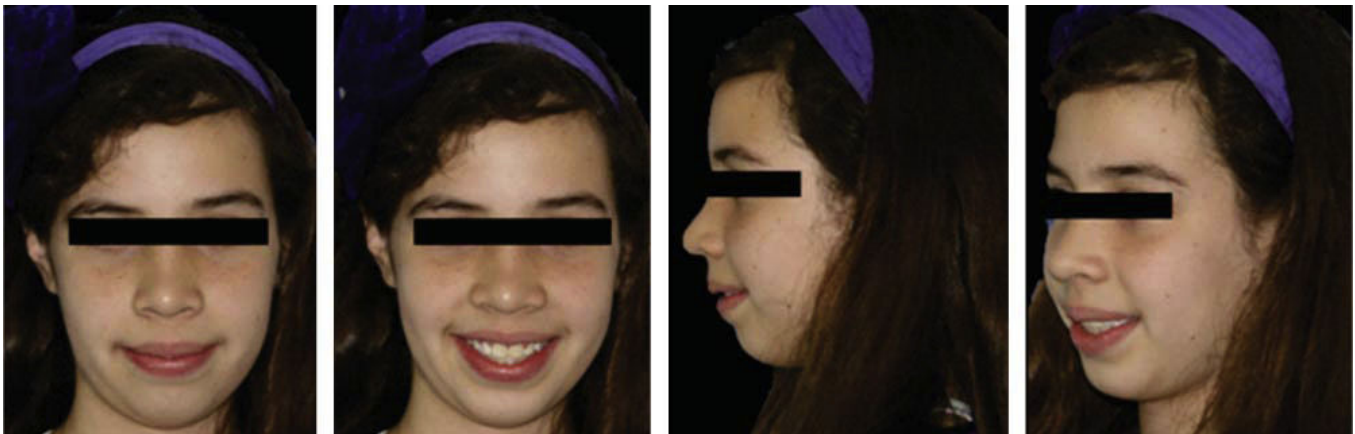

Figura 8. Fotografías extraorales finales del tratamiento.

cientes en crecimiento ayuda en la redirección del mismo. Su efecto en los incisivos inferiores nos hizo descartar esta opción, debido a que previo al tratamiento la paciente presentaba proinclinación inferior y es un efecto que se agudiza con los proyectores mandibulares.

La distalización molar se contempló como una opción para corregir la clase molar, pero tomando en cuenta que la distalización molar superior produce una extrusión de molares y aumenta la hiperdivergencia mandibular produciendo una mordida abierta anterior, no se procedió a realizarlo ya que la paciente presentaba una tendencia vertical facial (dólico).

El tratamiento ortodóntico quirúrgico también era una alternativa de tratamiento, ya que podría haber

mejorado sobre todo la estética facial de la paciente pero la edad no era la ideal para esta opción.

Progreso del tratamiento

Se inició el tratamiento con la colocación de tornillo tipo Hyrax para realizar expansión rápida palatina, una vez lograda la expansión deseada se selló el tornillo y se dejó como contención transversal durante cinco meses (*Figura 5*).

Dos meses después de colocado el tornillo se cementó la aparatología fija inferior con la técnica MBT 0.022", al terminar el periodo de contención transversal, se remitió a la paciente a la clínica de exodoncia para que le realizaran las extracciones de las primeras

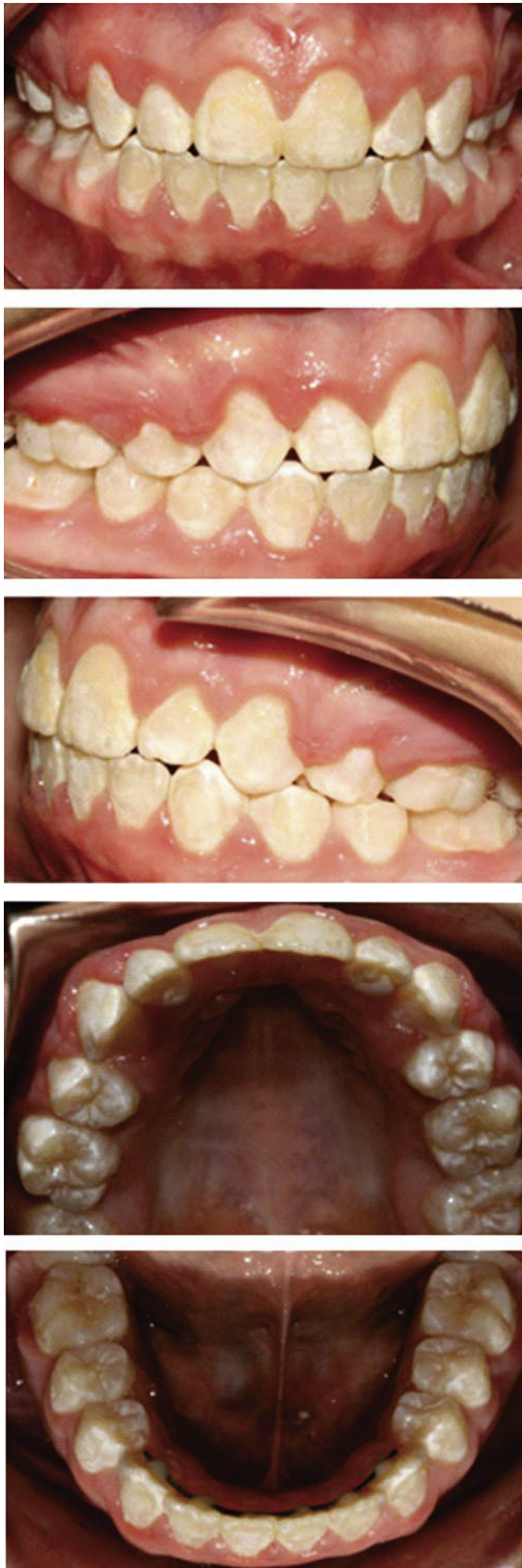

Figura 9. Fotografías intraorales finales del tratamiento.

premolares superiores solamente, se colocó la aparatología superior, se llevó a cabo la fase de alineación y nivelación con la secuencia de arcos propia de la técnica.

Una vez terminada la fase de nivelación, se comenzó la retracción en masa de los seis dientes anteriores con arcos 0.019" x 0.025" de acero inoxidable *tie backs* activos (Figura 6). Durante la fase de cierre de espacios se utilizaron elásticos intermaxilares, de clase III izquierda y clase II derecha de 3/16 3.5 Oz. Una vez cerrados los espacios se toma radiografía panorámica y se reposicionan los brackets de los órganos dentarios 32 y 42 con el objetivo de obtener paralelismo radicular. Se continuó con el asentamiento, utilizando un elástico en forma de trapecio en el sector anterior de 5/16 3½ Oz y arcos 0.019" x 0.025" acero inoxidable superior y 0.017" x 0.025" trenzado inferior (*braided*) (Figura 7).

Una vez logrado el asentamiento, se le piden radiografías al paciente y se retira la aparatología, colocando un retenedor fijo inferior de canino a canino y un retenedor circunferencial superior.

RESULTADOS

Se obtuvo sellado labial, mejor proyección del labio superior, una sonrisa agradable, armonía facial, clase II molar funcional y clase I canina, sobre mordida horizontal adecuada (Figuras 8 y 9), los cambios cefalométricos obtenidos fueron en el campo dental, ob-

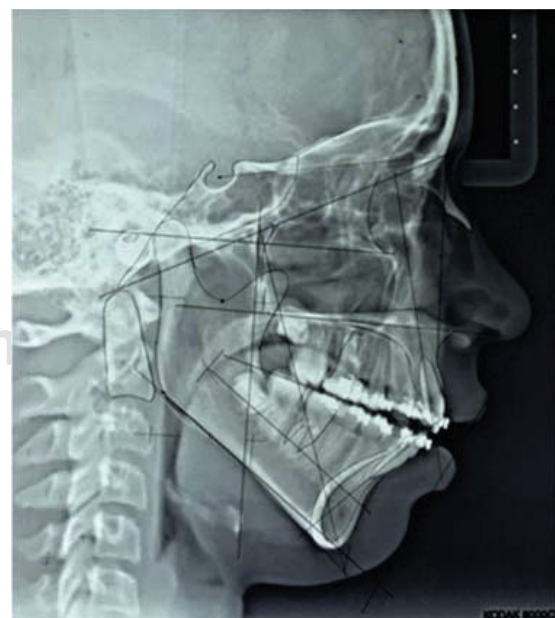

Figura 10. Trazado cefalométrico final de McLaughlin.

servándose una disminución en la protrusión y proinclinación (Figura 10 y Cuadro II).

DISCUSIÓN

En este caso clínico la decisión de extraer sólo en la arcada superior era la mejor, debido a las características que presentaba la paciente.

Coincidimos con Proffit en la selección de las extracciones de primeros premolares superiores para tratar la clase II y no extracciones en la arcada inferior debido a que en el momento del cierre de espacios, es complicado controlar la retracción anterior.¹

La selección de la mecánica de deslizamiento diferente de la utilizada por Denny y colaboradores, ya que ellos primero distalizaron el canino para asegurar la clase I, una vez logrado lo anterior hicieron la retracción de los incisivos.¹⁵ En el presente caso se llevó a cabo la retracción en masa de canino a canino.

CONCLUSIÓN

Se cumplieron los objetivos de tratamiento propuestos al inicio, logrando armonía entre arcadas, corregir la mordida abierta anterior, se mejoró el perfil facial de la paciente; pero sobre todo se solucionó la queja principal de la paciente: corregir la protrusión dental.

Cuadro II. Valores cefalométricos del trazado de McLaughlin finales.

| Plano | Norma | Paciente |
|-----------------|-------|----------|
| SNA | 82° | 82° |
| SNB | 80° | 72° |
| ANB | 2° | 10° |
| WITS | -1 mm | 4 mm |
| GoGnSn | 32° | 43° |
| FM | 26° | 37° |
| MM | 28° | 35° |
| L/A-Pg | 6 mm | 11 mm |
| T/A-Pg | 2 mm | 8 mm |
| L/Max. plane | 110° | 114.5° |
| T/Mand. plane | 95° | 100° |
| A-Na PP | 3 mm | 4 mm |
| Pg-Na PP | -4 mm | -17 mm |
| Palatal-Occl PI | 10° | 15° |
| MP-Occl PI | 12° | 20° |
| U1-Occl PI | 55° | 60° |
| L1-Occl PI | 72° | 60° |

En casos de pacientes clases II en los que aún no es tiempo de realizar cirugía ortognática, el camuflaje es la mejor opción de tratamiento para devolverles la función y mejorar en medida de lo posible la estética facial, pero sobre todo regresarles la confianza en sí mismos.

REFERENCIAS

- Proffit WR, Fields HW, Sarver DM. *Ortodoncia contemporánea*. 4a edición. España: Elsevier; 2008: pp. 290-298.
- Denny JM, Weiskircher MA, Dorminey JC. Anterior open bite and overjet treated with camouflage therapy. *Am J Orthod Dentofacial Orthop*. 2007; 131 (5): 670-678.
- Burford D, Noar JH. The causes, diagnosis and treatment of anterior open bite. *Dent Update*. 2003; 30 (5): 235-241.
- Phelan A, Franchi L, Baccetti T, Darendeliler MA, McNamara JA Jr. Longitudinal growth changes in subjects with open-bite tendency: a retrospective study. *Am J Orthod Dentofacial Orthop*. 2014; 145 (1): 28-35.
- Justus R. Correction of anterior open bite with spurs: long term stability. *World J Orthod*. 2001; 2: 219-231.
- Ngan P, Fields HW. Open bite: a review of etiology and management. *Pediatr Dent*. 1997; 19 (2): 91-98.
- Menezes LM, Ritter DE, Locks A. Combining traditional techniques to correct anterior open bite and posterior crossbite. *Am J Orthod Dentofacial Orthop*. 2013; 143: 412-420.
- Arat ZM, Akcam MO, Esenlik E, Arat FE. Inconsistencies in the differential diagnosis of open bite. *Angle Orthod*. 2008; 78 (3): 415-420.
- Janson G, Crepaldi MV, Freitas KM, de Freitas MR, Janson W. Stability of anterior open-bite treatment with occlusal adjustment. *Am J Orthod Dentofacial Orthop*. 2010; 138 (1): 14.e1-7; discussion 14-15.
- Smithpeter J, Covell D Jr. Relapse of anterior open bites treated with orthodontic appliances with and without orofacial myofunctional therapy. *Am J Orthod Dentofacial Orthop*. 2010; 137 (5): 605-614.
- Park JH, Kim TW. Open-bite treatment utilizing clear removable appliances with intermaxillary and intramaxillary elastics. *World J Orthod*. 2009; 10 (2): 130-134.
- Mizrahi E. A review of anterior open bite. *Br J Orthod*. 1978; 5 (1): 21-27.
- Lopez-Gavito G, Wallen TR, Little RM, Joondeph DR. Anterior open-bite malocclusion: a longitudinal 10-year postretention evaluation of orthodontically treated patients. *Am J Orthod*. 1985; 87 (3): 175-186.
- García CA. Mordida abierta anterior: revisión de la literatura. *Revista Estomatológica*. 2004; 12 (2): 4-19.
- Işcan HN, Dinçer M, Gültan A, Meral O, Taner-Sarisoy L. Effects of vertical chin cap therapy on the mandibular morphology in open-bite patients. *Am J Orthod Dentofacial Orthop*. 2002; 122 (5): 506-511.

Dirección para correspondencia:
Diana Elizabeth Rodríguez Sánchez
 E-mail: diana14_caper@hotmail.com