



Corrección de asimetría facial con tratamiento ortodóncico quirúrgico. Presentación de caso clínico

Facial asymmetry correction with surgical-orthodontic treatment. Case report

Rafael Mora Hurtado,* Roberto Ruiz Díaz,[§] Ernesto Lucio Leonel^{||}

RESUMEN

El objetivo de este caso clínico es demostrar la corrección de asimetría facial congénita. Se presenta caso clínico de paciente femenino de 19 años de edad que acude al Departamento de Ortodoncia de la Facultad de Odontología de la Universidad Nacional Autónoma de México, sin datos patológicos aparentes, con datos previos quirúrgicos de cirugía protésica de lóbulo auricular izquierdo. A la exploración física se observa asimetría facial marcada con desviación mandibular hacia el lado izquierdo, perfil recto, retroquelia superior y nariz gibosa. Intraoralmente muestra apiñamiento dental, líneas medias dentales no coincidentes, arcadas cuadradas y relación clase III molar y canina bilateral, con mordida cruzada lado izquierdo. Radiográficamente presenta todos los órganos dentarios y asimetría mandibular. El análisis cefalométrico mostró clase III esquelética por retrusión maxilar, patrón de crecimiento vertical; dolicofacial, laterognasia izquierda, proinclinación de incisivos superiores y retroquelia superior. El tratamiento consistió en tres fases: 1. Ortodoncia prequirúrgica llevada a cabo con aparatología Alexander con slot 0.018", con una secuencia de arcos adecuada al problema que presentaba la paciente, posteriormente iniciando la fase; 2. Quirúrgica, osteotomía sagital bilateral para la corrección de laterognasia, y fase 3. Ortodoncia postquirúrgica, donde se detalló el caso, corrigiendo patrones musculares y de asentamiento oclusal. El tratamiento se terminó a 36 meses, logrando mejorar el perfil y la armonía facial, se conservó la sonrisa positiva, se eliminó la mordida cruzada, obteniendo clase I canina y molar bilateral, se centraron las líneas medias dentales, mejoró la forma de arcadas y sobremordida vertical y horizontal.

Palabras clave: Laterognasia, cirugía ortognática, maloclusión clase II, asimetría facial.

Key words: Laterognathia, orthognathic surgery, class III malocclusion, facial asymmetry.

ABSTRACT

A case report of a 19-year-old female patient who attended the Orthodontics Department, Faculty of Dentistry, National Autonomous University of Mexico without any apparent pathological data is hereby presented. Upon interrogation, the patient referred to have had a previous surgical replacement of the left ear lobe. Physical examination revealed a severe facial asymmetry with mandibular deviation to the left side, straight profile, upper lip retrusion and gibbous nose. Intraorally the patient showed crowding, non-coincident dental midlines, squared arches and class III molar and canine relationship with left crossbite. Radiographically all dental organs were present and mandibular asymmetry could be observed. Cephalometric analysis showed skeletal a class III due to maxillary retrusion, vertical growth pattern, left laterognathia, proclination of upper incisors and upper lip retrusion. Treatment consisted of three phases: 1 presurgical orthodontics with 0.018" slot Alexander appliances and an archwire sequence suitable to the problem that the patient presented. Subsequently, surgical phase 2 was initiated with a sagittal osteotomy for bilateral laterognathia correction. During phase 3, postsurgical orthodontics, the case was detailed, muscular patterns were corrected and the occlusion was settled. Treatment was completed in 36 months. The profile and facial harmony were improved, the positive smile was maintained and the crossbite corrected. Bilateral canine and molar class I was obtained, the dental midlines were centered and arch form was improved as were the overbite and overjet.

INTRODUCCIÓN

Las asimetrías faciales y deformidades dentoalveolares son resultado de la interacción compleja de múltiples factores que influyen en el desarrollo y crecimiento.¹ Están originadas por la discrepancia en tamaño y posición entre la base del cráneo y el maxilar, entre la base del cráneo y la mandíbula, o entre el maxilar y la mandíbula así como el resto del macizo craneofacial.¹

Una deformidad es la forma o postura anormal de una parte del cuerpo debido a fuerzas mecánicas no

* Egresado del Departamento de Ortodoncia de la División de Estudios de Postgrado e Investigación (DEPeI). Facultad de Odontología (FO). UNAM.

§ Profesor del Departamento de Ortodoncia de la DEPeI. FO. UNAM.

|| Departamento de Cirugía Maxilofacial, Hospital Xoco.

Este artículo puede ser consultado en versión completa en <http://www.medigraphic.com/ortodoncia>

disruptivas, surge durante la vida fetal tardía debido a fuerzas mecánicas, afectando a menudo el sistema músculo-esquelético. Ésta se puede presentar de forma aislada y afectar sólo la mandíbula, extenderse a múltiples estructuras craneofaciales de manera unilateral o bilateral, o expresarse en el plano facial vertical, horizontal o transversal.²

El tratamiento para las deformidades dentoalveolares se realiza de manera ortopédica, ortodóncica, quirúrgica o una combinación de éstas. Aproximadamente el 4% de la población tiene una deformidad dentofacial que requiere tratamiento ortodóncico-quirúrgico para corregirla, las indicaciones más comunes para el tratamiento quirúrgico son las clases II y III esqueléticas severas y las discrepancias esqueléticas verticales, en pacientes que ya no están en crecimiento.² Los pacientes clase III esquelética son una gran proporción de aquéllos quienes están buscando tratamiento ortodóncico-quirúrgico. Proffit et al reportaron que de los pacientes con tratamiento ortodóncico-quirúrgico, el 20% tiene exceso mandibular, el 17% tiene deficiencias maxilares y el 10% tiene ambos. Los pacientes con clase III esquelética son más propensos a buscar una evaluación clínica

que los pacientes clase II esquelética.³ La mayoría de personas con maloclusiones clase III tiene problemas dentoalveolares y esqueléticos y sólo la minoría de casos podrían ser tratados sólo con ortodoncia. Sin embargo los pacientes con discrepancias clase III esqueléticas severas, frecuentemente son tratados con cirugía ortognática maxilar, mandibular o bimaxilar en combinación con tratamiento ortodóncico.²⁻⁴

En pacientes con asimetrías faciales muchas veces se pretende corregir el problema transversal sólo con ortodoncia, sin lograr éxito; y en muchos de estos casos es frecuente ver recidiva.⁵

PRESENTACIÓN DEL CASO

Se presenta caso clínico de paciente femenino de 19 años, que acude a la clínica de Ortodoncia de la División de Estudios de Postgrado e Investigación de la Universidad Nacional Autónoma de México, con el motivo principal de consulta: «Por mi desviación mandibular». Antecedentes heredofamiliares negados y datos previos quirúrgicos de cirugía protésica de lóbulo auricular izquierdo. Paciente aparentemente sana.

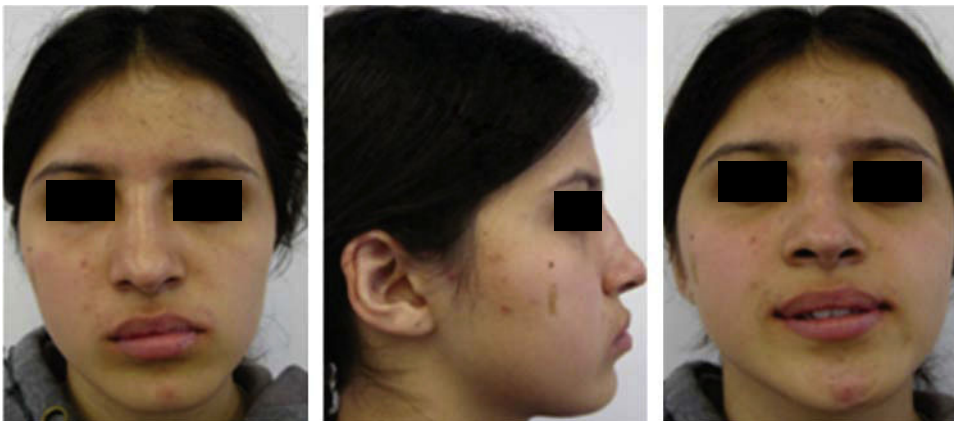


Figura 1.

Fotografías extraorales; frontal, perfil derecho y sonrisa.

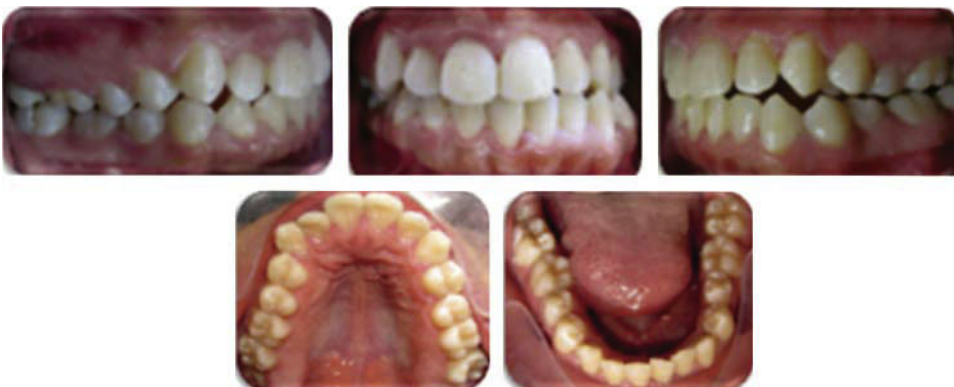

Figura 2.

Fotografías intraorales iniciales.

Valoración clínica:

Paciente con cara ovalada, sonrisa positiva; muestra el 20% de las coronas clínicas superiores. Con un tercio inferior disminuido en relación con el tercio medio, presenta asimetría facial, deficiencia de proyección del tercio medio, hipertonicidad del mentón, labios gruesos, línea media facial no coincide con línea media dental y mentón desviado a lado izquierdo.

Presentaba un perfil recto, nariz gibosa, proquelia inferior, ángulo nasolabial obtuso (abierto) y competencia labial (Figura 1).

Intraoralmente muestra apiñamiento dental, rotaciones dentales, líneas medias dentales no coincidentes. También presentaba arcadas cuadradas y relación clase III molar y canina bilateral, con mordida cruzada posterior del lado izquierdo.

El análisis de modelos mostró una discrepancia oseodentaria superior de (-10.5 mm) e inferior de (-5.5

mm). sobremordida vertical de 3 mm y horizontal de 2 mm (Figura 2).

En la ortopantomografía se observó la presencia de los 32 órganos dentarios permanentes, buena relación corona-raíz (1:2), adecuado nivel de crestas óseas,

Cuadro I. Datos cefalométricos iniciales.

Resultado	Norma clínica	Valor
ANB	2.0° 4.0°	-0.1°
A-NPog	0.0 ± 2 mm	-0.6 mm
SNA	80.0° 89.0°	77.7°
Pn-A	0.4 ± 2.3 mm	0 mm
POr-NA	90.0 ± 3°	89.9°
SNB	75.0° 82.0°	77.8°
POr-NPog	87.8 ± 3.6°	91°
MeGo-NPog	68.0 ± 3.5°	60.0°
SN-GoGn	30.0°	39.4°
FMA	16° 35°	29°
arGoMe	130 ± 7°	137°
NBa-PtG	90.0 ± 3.5°	84.4°
S-Go:N-Me	62° 65%	61%
Mand1-APog	22.0 ± 4°	27.8°
Max1-APog	28.0 ± 4°	22.3°
Max1-SN	102 ± 2°	101°
IMPA	84° 92°	87°
Overjet	2.5 ± 2.5 mm	2.7 mm
Li-NsPog'	-4.0 ± 2 mm	0.6 mm

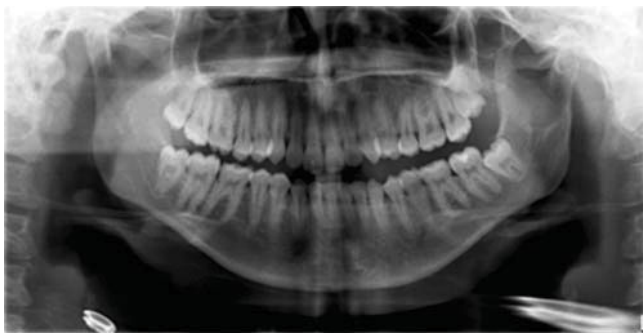

Figura 3. Ortopantomografía inicial.

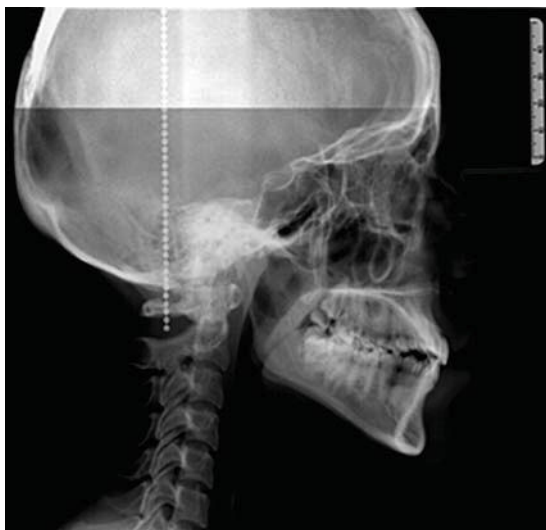

Figura 4. Radiografía lateral del cráneo inicial.

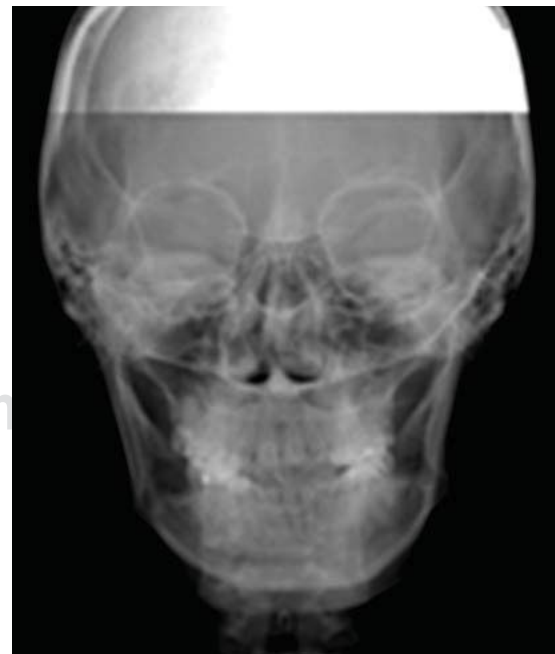

Figura 5. Radiografía posteroanterior de inicio. Obsérvese el colapso transversal del maxilar.

asimetría de ramas mandibulares, no se encontró ningún signo de enfermedad articular (*Figura 3*).

El análisis cefalométrico mostró clase III esquelética por retrusión maxilar, patrón de crecimiento vertical; dolicofacial, laterognasia izquierda, proinclinación de incisivos superiores y retroquelia superior (*Figura 4 y Cuadro 1*).

El análisis posteroanterior de Ricketts arrojó colapso transversal del maxilar leve (*Figura 5*).

Los objetivos del tratamiento consistieron en corregir la asimetría facial, mejorar el perfil, disminuir el tercio inferior de la cara, eliminar la mordida cruzada, obtener clase I molar y canina bilateral, mejorar la inclinación dentaria superior e inferior y conseguir clase I esquelética.

Después de establecer el diagnóstico y los objetivos del tratamiento, el Departamento de Ortodoncia realizó interconsulta con el Departamento de Cirugía

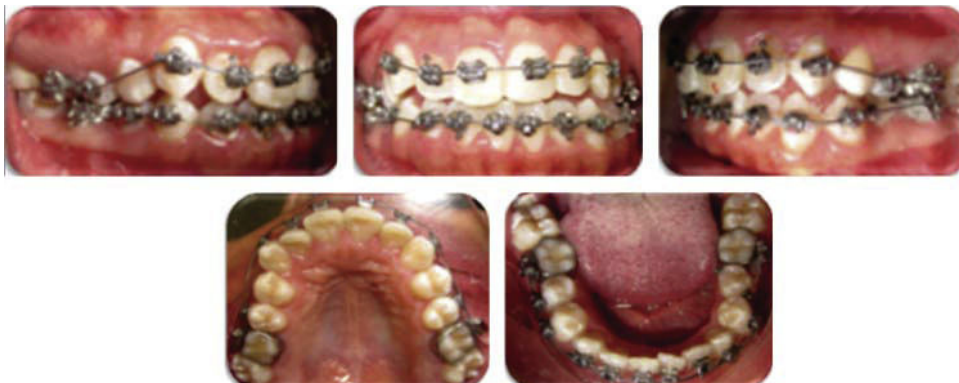

Figura 6.

Colocación de aparatología fija.

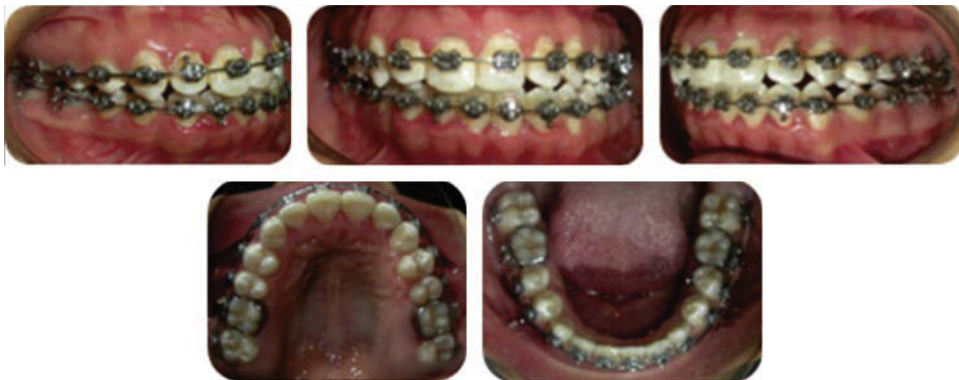

Figura 7.

12 meses postratamiento. Arcos 0.016" x 0.022" SS.

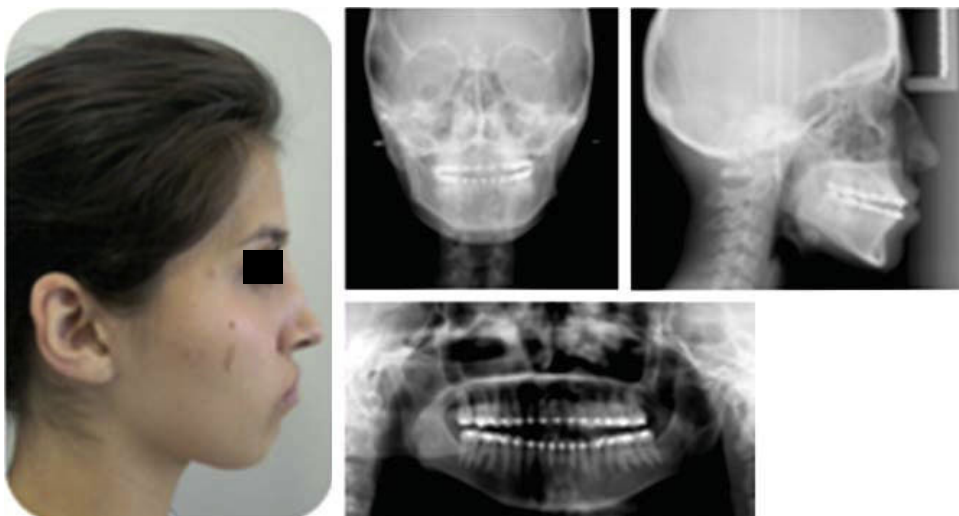

Figura 8.

Fotografía extraoral de perfil, radiografía lateral de cráneo, posteroanterior y ortopantomografía prequirúrgica.

del Hospital General Xoco, con el fin de realizar un plan de tratamiento interdisciplinario.

Por lo anterior se sugirió a la paciente la extracción de los terceros molares y posteriormente un tratamiento ortodóncico-quirúrgico que consistió en tres fases: 1. Ortodoncia prequirúrgica llevada a cabo con aparatología Alexander con slot 0.018", con una secuencia de arcos adecuada al problema que presentaba la paciente; posteriormente, fase 2. Quirúrgica, llevando

a cabo osteotomía sagital mandibular bilateral para la corrección de laterognasia, y fase 3. Ortodoncia postquirúrgica, donde se detalló el caso, corrigiendo patrones musculares y de asentamiento oclusal.

Posterior a la extracción de los terceros molares se procedió a la colocación de aparatología fija Alexander slot 0.018" para así iniciar la fase I, iniciando con arcos NiTi 0.014" en ambas arcadas para comenzar con la alineación y nivelación (*Figura 6*).

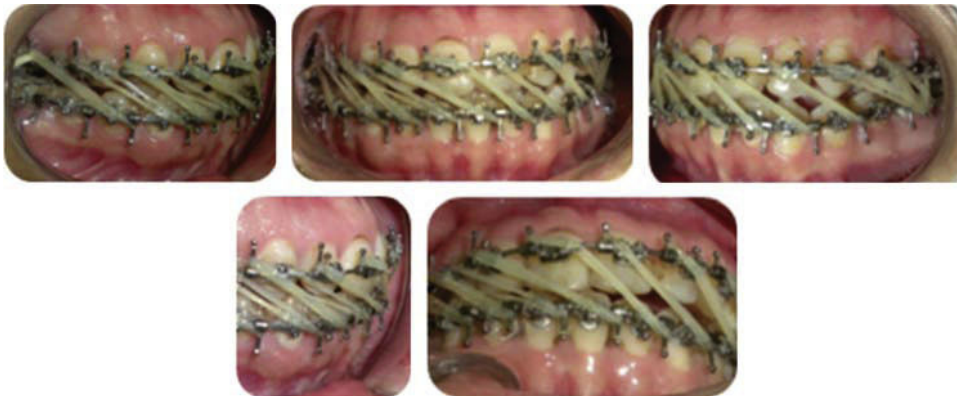


Figura 9.

Estado extraoral de la paciente siete días después de la cirugía ortognática. Nótese la desviación de las líneas medias dentales.

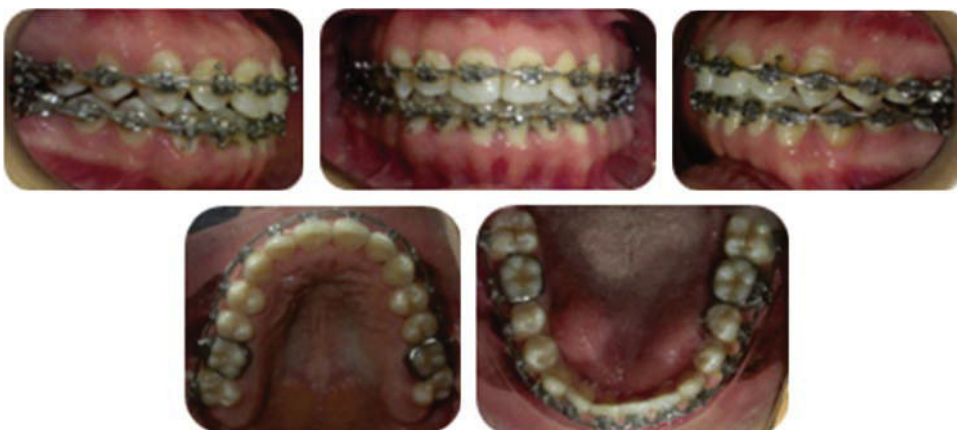

Figura 10.

Estado intraoral 23 meses post-tratamiento.

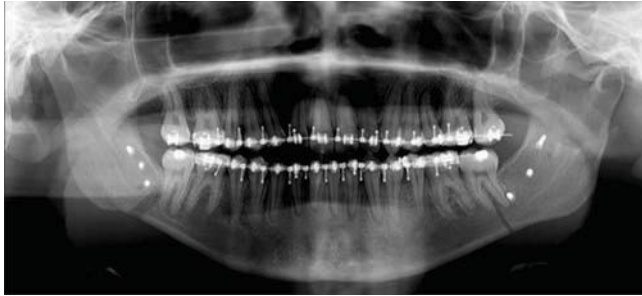


Figura 11. Ortopantomografía. Observe la presencia de fracturas y material de osteosíntesis.

El tratamiento continuó en la primera fase, alineando y nivelando, utilizando arcos redondos 0.016" NiTi, y posteriormente comenzar a expresar movimientos de torsión con arcos rectangulares 0.016" x 0.022" NiTi, y 0.017" x 0.025" NiTi, dos meses después se utilizaron los mismos calibres pero de diferente aleación (acero inoxidable) (Figura 7).

El objetivo de la ortodoncia prequirúrgica es descompensar las inclinaciones de los ejes axiales dentales.

Al cabo de 18 meses se revaloró el caso con la toma de modelos de estudio y trabajo, radiografía lateral, posteroanterior y ortopantomografía y junto con

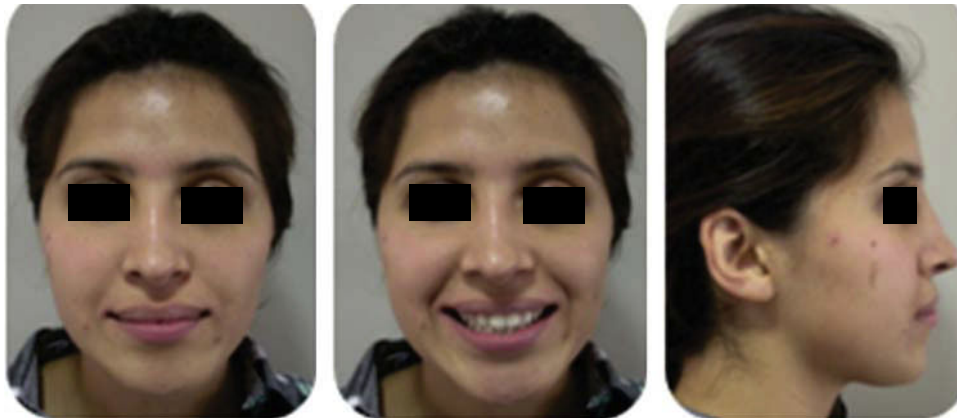

Figura 12.

Fotografías extraorales finales; frontales, sonrisa y perfil derecho.

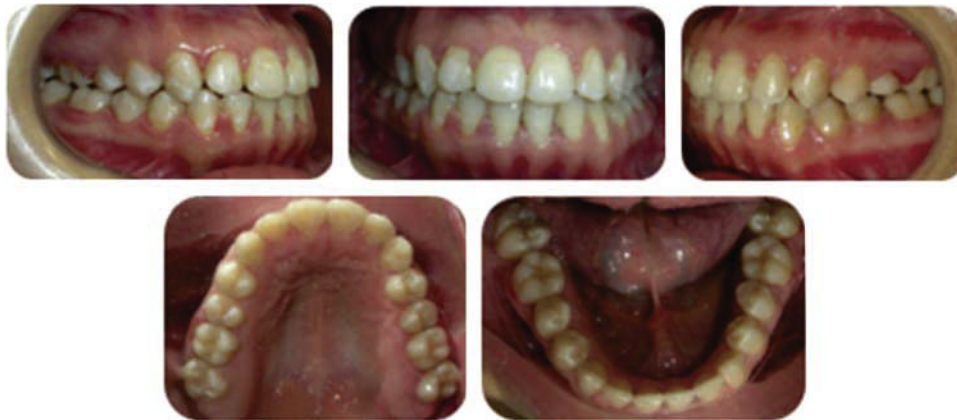

Figura 13.

Fotografías intraorales finales; frontal, laterales y oclusales finales.

www.mediagraphic.org.mx

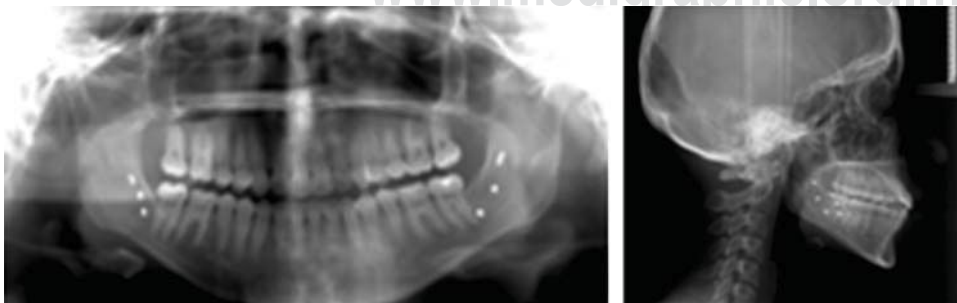

Figura 14.

Radiografía lateral de cráneo y ortopantomografía finales.

el Departamento de Cirugía del Hospital General Xoco se programó la cirugía ortognática (*Figura 8*).

Se informó a la paciente de los riesgos quirúrgicos y las complicaciones por medio del consentimiento válidamente informado.

Se colocaron arcos quirúrgicos previos a la cirugía 0.017" x 0.025" de acero inoxidable con ganchos crimpables. El procedimiento quirúrgico consistió en osteotomía mandibular sagital bilateral para la corrección de laterognasia. Se utilizaron tornillos de fijación de 8 mm, colocando tres de cada lado.

Siete días después de la cirugía se colocaron elásticos intermaxilares con el fin de corregir una desviación en la línea media causada posiblemente por la fuerza muscular que desplazó los segmentos del lado izquierdo. Estos elásticos tenían un vector clase II del lado izquierdo y clase III del derecho (*Figura 9*).

La paciente continuó usando elásticos para corregir patrones musculares y de asentamiento oclusal (*Figura 10*).

Se tomó ortopantomografía para verificar paralelismo radicular (*Figura 11*).

RESULTADOS

El tratamiento se terminó a 36 meses, se logró corregir la asimetría facial, mejoró el perfil, se obtuvo disminución del tercio medio brindándole mejoría en la armonía facial.

Se logró conservar la sonrisa positiva (*Figura 12*).

Se eliminó la mordida cruzada dejando así una oclusión estable, se obtuvo clase I canina y molar bilateral. Se logró centrar las líneas medias dentales, mejorar forma de arcadas y sobremordida vertical y horizontal (*Figura 13*).

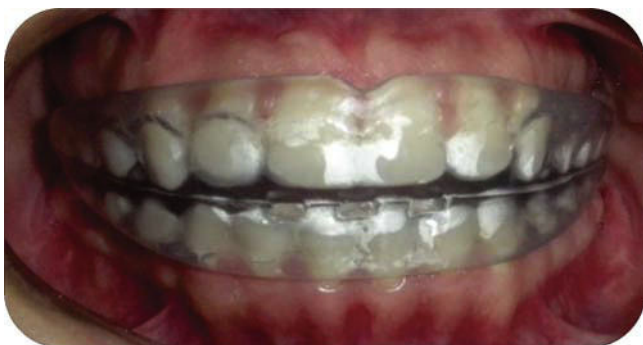

Figura 15. Fotografía intraoral; retenedor bimaxilar.

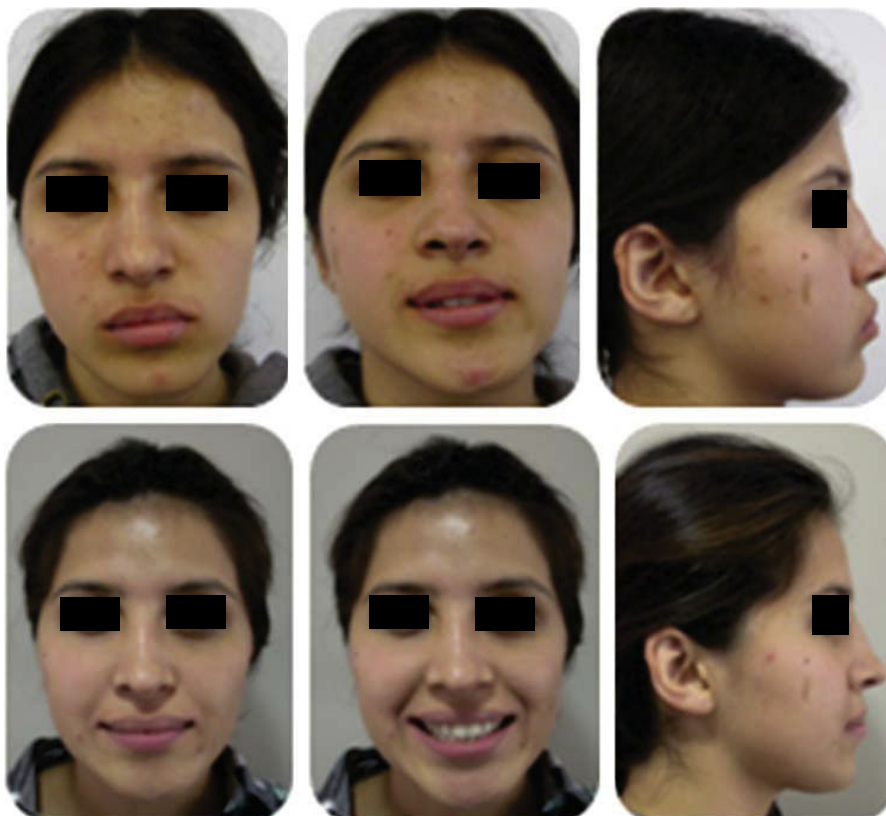

Figura 16.

Fotografías extraorales; iniciales y finales.

Se consiguió mejorar las inclinaciones dentarias y lograr paralelismo radicular, así como clase I esquelética (Figura 14).

Se colocó un retenedor bimaxilar con la finalidad de mejorar el asentamiento oclusal y controlar la fuerza muscular. Después de tres meses se realizó ajuste oclusal (Figura 15).

Se pueden apreciar los cambios obtenidos facialmente (Figuras 16), oclusalmente (Figura 17), radiográficamente (Figuras 18) y cefalométricamente de la paciente (Cuadro II).

DISCUSIÓN

Todas las caras presentan ligeras asimetrías, las cuales deben considerarse en las tres dimensiones. En este caso, incluía la mandíbula con una inclinación importante del plano oclusal.^{6,7}

En la preparación de estos casos, se deben tener en cuenta tanto la inclinación anterior como la posterior del plano, junto con la del reborde mandibular.⁸

La mandíbula en el lado izquierdo al rotarse en dirección posterior, precisó un importante avance para

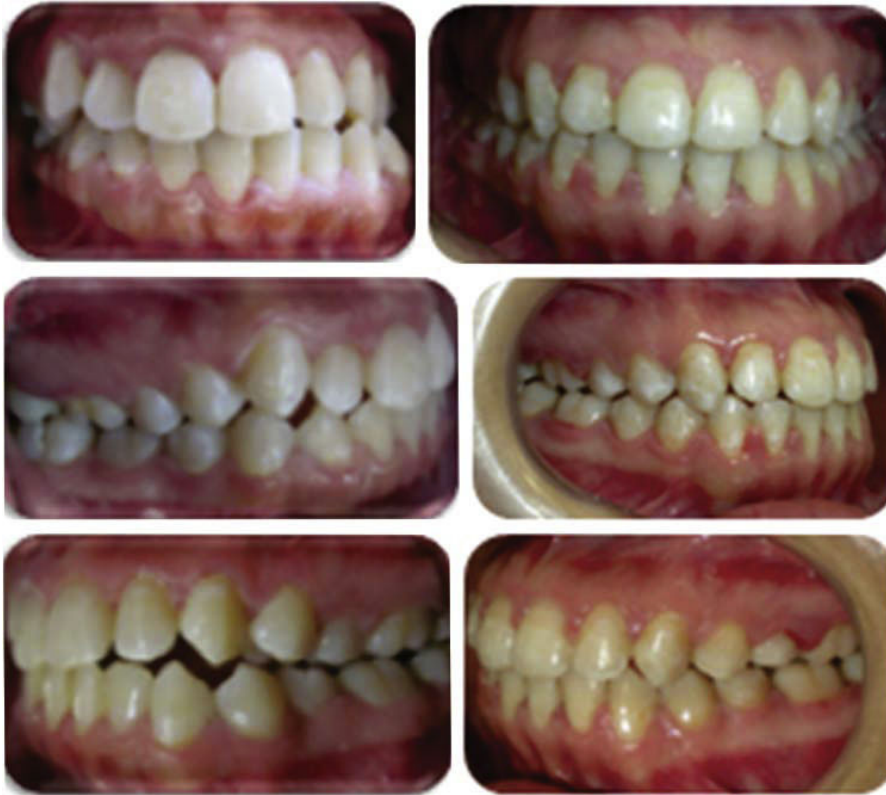

Figura 17.

Fotografías intraorales; iniciales y finales.

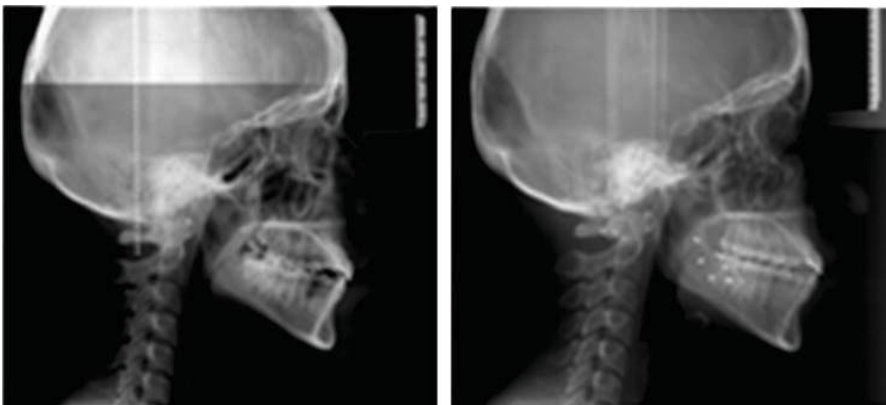

Figura 18.

Radiografías laterales de cráneo; inicial y final.

Cuadro II. Datos cefalométricos comparativos.

	Inicial	Final
ANB	-0.1°	1.1°
A-NPog	-0.6 mm	0.4 mm
SNA	77.7°	76.4°
Pn-A	0 mm	-2 mm
POr-NA	89.9°	88.2°
SNB	77.8°	75.3°
POr-NPog	91°	88°
MeGo-NPog	60.0°	60.6°
SN-GoGn	39.4°	41.8°
FMA	29°	32°
arGoMe	137°	128°
NBa-PtG	84.4°	83.2°
S-Go:N-Me	61%	59%
Mand1-APog	27.8°	28.4°
Max1-APog	22.3°	29.8°
Max1-SN	101°	105°
IMPA	87°	89°
<i>Overjet</i>	2.7 mm	2.5 mm
Li-NsPog'	0.6 mm	-0.8 mm
ANS-sto	25.6 mm	26.7 mm

conseguir el centrado y se utilizó fijación extremadamente rígida.

Se consiguió un adecuado soporte óseo produciéndose una mejor apariencia de los tejidos blandos y así conseguirse una cara simétrica. El examen de la cara y el conocimiento de las repercusiones que originan los cambios quirúrgicos de la mandíbula a la hora de trasladarla horizontalmente, son la clave para mejorar el balance y armonía de la cara.

CONCLUSIÓN

Las asimetrías faciales y dentales son un problema de difícil manejo, lo que hace necesario un diagnóstico integral apropiado basado en información precisa y detallada. Las asimetrías faciales se diagnostican con mayor facilidad si seguimos protocolos

adecuados de evaluación craneofacial y dental, y si se hace uso correcto de las diferentes ayudas diagnósticas disponibles.

Las asimetrías faciales juegan un papel importante en los tratamientos de ortodoncia, antes de iniciar se debe contar con un diagnóstico preciso ayudándonos de todas las herramientas que tenemos en la actualidad. La planeación en los tratamientos ortodóncico-quirúrgicos debe ser llevada a cabo de manera interdisciplinaria desde el diagnóstico. La cooperación del paciente es fundamental. Cualquiera que sea la deformidad dentofacial, deberá establecerse un protocolo de atención individualizada, enlistando en orden de importancia las necesidades de los pacientes con el fin de resolverlas en forma oportuna en el orden requerido.

REFERENCIAS

1. Delgado GB, Villalpando CM. Incidencia de deformidades dentofaciales en un hospital de especialidades. *Rev Med Inst Mex Seguro Soc.* 2005; 43 (2): 155-159.
2. Soto GS, Valencia GR, Ríos PC. Distracción osteogénica transversa maxilar (DOTM). *Ortodon Actual.* 2013; 9 (36): 14-16.
3. Pérez VH, Ramos MC, Domínguez FLM. Tratamiento precoz de interferencias oclusales que provocan laterognatismo en niños de edades tempranas. *Rev Cubana Ortod.* 1988; 13 (2): 84-89.
4. Henríquez C, Romero S, Reyes R. Prognatismo. *Rev Med Hondur.* 1979; 47: 92-98.
5. Machado CR. Treatment of a class III growing patient with mandibular prognathism and severe anterior crossbite. *Dental Press J Orthod.* 2012; 17 (4): 148-159.
6. Colmenero RC, Serrano MM. Asimetrías faciales: ortodoncia y cirugía ortognática. *Gaceta Dental.* 2010;
7. Sora B, Jaramillo PM. Diagnóstico de las asimetrías faciales y dentales. *Rev Fac Odont Univ Ant.* 2005; 16 (1-2): 15-25.
8. Pirttiniemi PM. Associations of mandibular and facial asymmetries. A review. *Am J Orthod Dentofacial Orthop.* 1994; 106 (2): 191-200.

Dirección para correspondencia:

Rafael Mora Hurtado

E-mail: rafael5_1@hotmail.com