



Manejo ortodóntico de paciente con inclusiones dentales múltiples y transposición dental

Orthodontic management of the patient with multiple dental inclusions and dental transposition

María Lucero Vega López,* Isaac Guzmán Valdivia[§]

RESUMEN

Caso clínico de paciente femenino de 10 años de edad que presenta varias inclusiones dentales OD 13, 11, 23, 33, 34, entre los cuales el OD 13 se encuentra fuera de su sitio de erupción en la zona anterior del maxilar a nivel del OD 11. Los OD 12 y 22 presentan anomalía de forma. Se realiza tratamiento ortodóntico con extracción de OD 11, 23, 33, y tracción del OD 13 en posición del OD 11, conservando los órganos dentarios temporales 53 y 63. Se logró obtener una adecuada oclusión funcional con guía anterior y función de grupo en movimientos de lateralidad.

Palabras clave: Inclusión dental, transposición dental.

Key words: Dental inclusion, dental transposition.

ABSTRACT

A clinical case of a ten-year-old female patient is hereby presented. She had multiple dental inclusions (#13, 11, 23, 33, 34) as well as the maxillary right canine out of its eruption place: it was in the place of the maxillary right central incisor. Teeth #12 and 22 were abnormally shaped. It was chosen to perform orthodontic treatment with extraction of teeth #11, 23, 33 and pull the maxillary right canine in place of the maxillary right central incisor, maintaining both temporary teeth #53 and 63. A correct functional-occlusion was achieved with anterior guidance and group function at laterality movements.

INTRODUCCIÓN

La transposición dental se presenta cuando un diente permanente se desarrolla en la posición que normalmente ocuparía otro diente. El término transposición se usa comúnmente para definir un intercambio de posición de dos dientes dentro del mismo cuadrante del arco dental.

Se clasifica en: incompleta cuando alguna de las dos estructuras (corona o raíz) se encuentra en su posición original, y completa cuando tanto la corona como la raíz del diente se encuentra en la posición de otro diente del mismo cuadrante.¹

Se desconoce la etiología de la transposición dental, sin embargo, diversos factores han sido asociados al desarrollo de esta anomalía, tales como: genéticos, intercambio de posición del germen dental, retención de dientes primarios, desviación de la vía de erupción, anomalía de la secuencia de erupción, interferencias mecánicas, trauma y pérdida temprana de dientes primarios.²

En cuanto a la incidencia, se ha reportado más comúnmente en mujeres que en hombres, presentándose con mayor frecuencia en el arco maxilar que el mandibular. Tienen prevalencia las transposiciones

unilaterales sobre las bilaterales, siendo el lado izquierdo el más común. Las transposiciones predominantes son en las que los caninos maxilares se ven involucrados; el canino maxilar por el primer premolar comprende el 71% de los casos reportados.³

DIAGNÓSTICO

Paciente femenino de 10 años, que acude a la Clínica de Ortodoncia de la División de Estudios de Posgrado e Investigación, UNAM, por la falta de erupción del incisivo central superior derecho, múltiples inclu-

* Estudiante.

§ Académico.

Departamento de Ortodoncia de la División de Estudios de Posgrado e Investigación (DEPeI) de la Facultad de Odontología, UNAM.

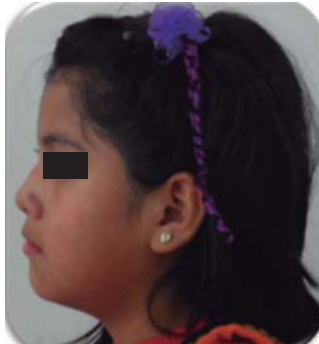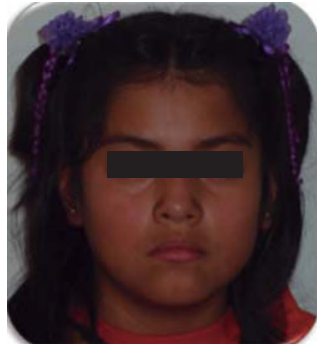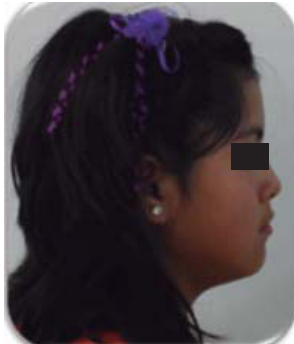© 2017 Universidad Nacional Autónoma de México, [Facultad de Odontología]. Este es un artículo Open Access bajo la licencia CC BY-NC-ND (<http://creativecommons.org/licenses/by-nc-nd/4.0/>).

Este artículo puede ser consultado en versión completa en <http://www.medigraphic.com/ortodoncia>

siones dentales y transposición dental del OD 13 en el lugar del 11. Antecedentes heredofamiliares y personales negados. Paciente aparentemente sana.

Valoración clínica

a) Análisis frontal



b) Análisis del perfil

Paciente braquicefálico con forma de cara cuadrada, simétrica, plano superciliar, subnasal y comisural paralelos, labios competentes, distancia interalar ligeramente más amplia que la intercantal, forma abatida de las comisuras labiales en reposo.

Figura 1.

Fotografías extraorales.

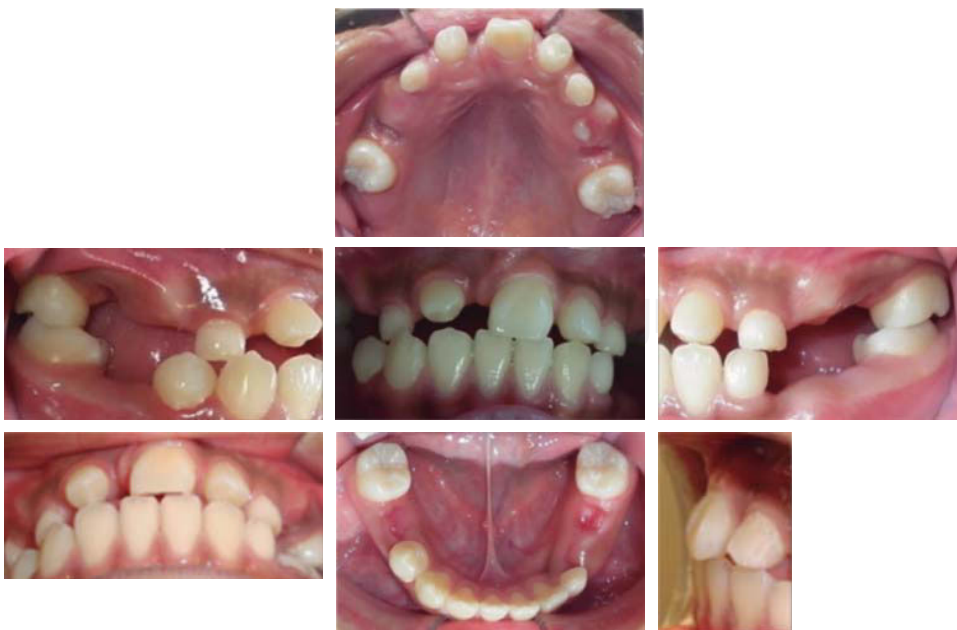

Figura 2.

Fotografías intraorales.

Perfil recto con ligera depresión malar, dorso nasal recto, área paranasal deprimida, ángulo nasolabial recto, escalón labial ligeramente negativo, surco mentolabial marcado y labios competentes (Figura 1).

c) Características intraorales

Dentición mixta con ausencia clínica de OD 11, 23, 33, 43. Presenta caninos temporales (53, 63,

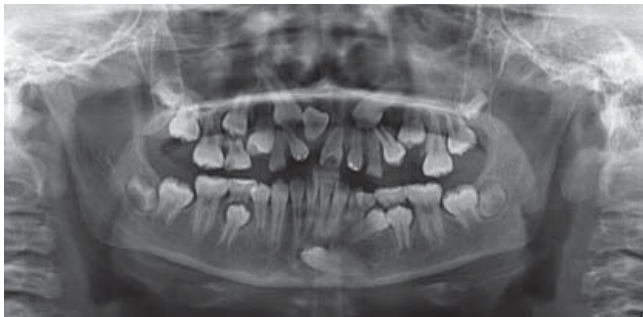

Figura 3. Ortopantomografía.

73) y anomalía de forma de los OD 12 y 22. Clase I molar bilateral, clase canina no valorable. Forma de arcada ovoide. *Overjet* de 2 mm y *overbite* de 1 mm (Figura 2).

d) Ortopantomografía

Se observan múltiples órganos dentales incluidos. El OD 11 retenido con dirección de erupción hacia el ápice radicular, OD 13 impactado entre OD 11 y 12, OD 23 a nivel del ápice radicular de OD 12, el OD 33 se encuentra retenido en posición horizontal a nivel de los ápices radiculares de los incisivos y el OD 34 se encuentra en posición horizontal con la corona impactada sobre la corona del 35 (Figura 3).

e) Análisis cefalométricos

El diagnóstico cefalométrico nos indica una clase I esquelética biprotrusiva, braquifacial y biproinclinación dental (Figura 4).

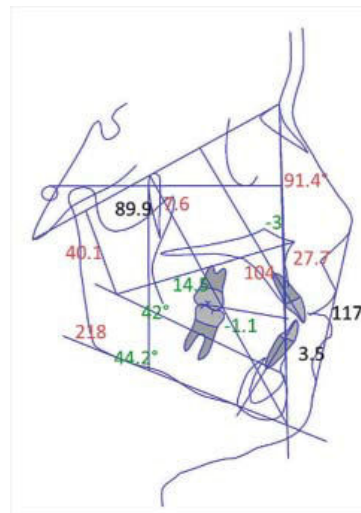
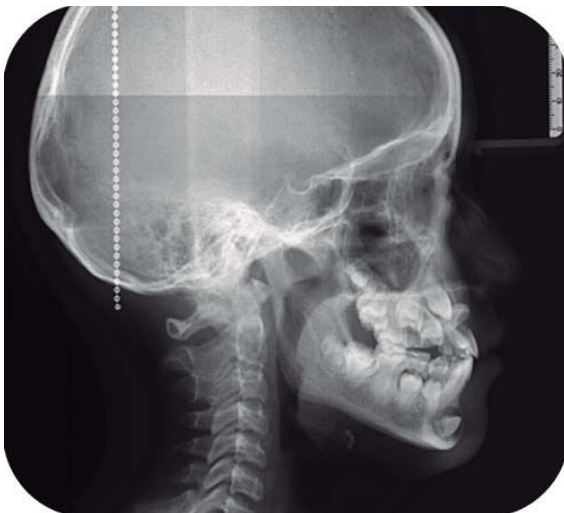

Figura 4.

Radiografía lateral de cráneo y cefalometría.

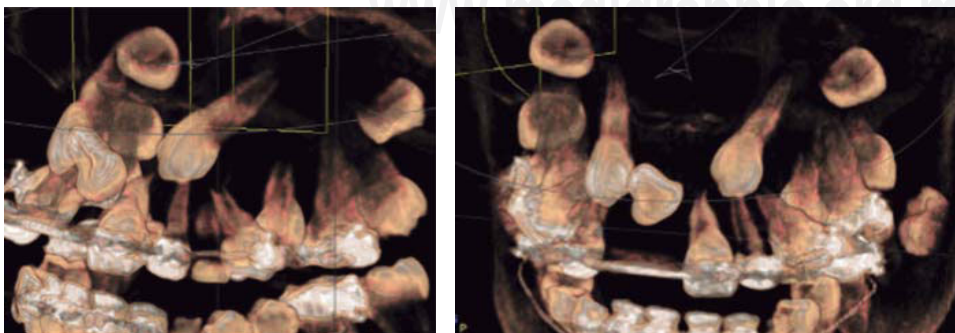


Figura 5.

Tomografía Cone Beam (vista lateral izquierda, vista frontal).

Objetivos del tratamiento

Cefalométrico:

- Mantener la clase esquelética.
- Mejorar en lo posible eje axial de los dientes.

Facial:

- Mantener perfil.

Dental:

- Mantener clase I molar.
- Quedará el OD 13 en posición del OD 11.
- Corregir sobremordida horizontal y vertical.
- Corregir línea media superior.

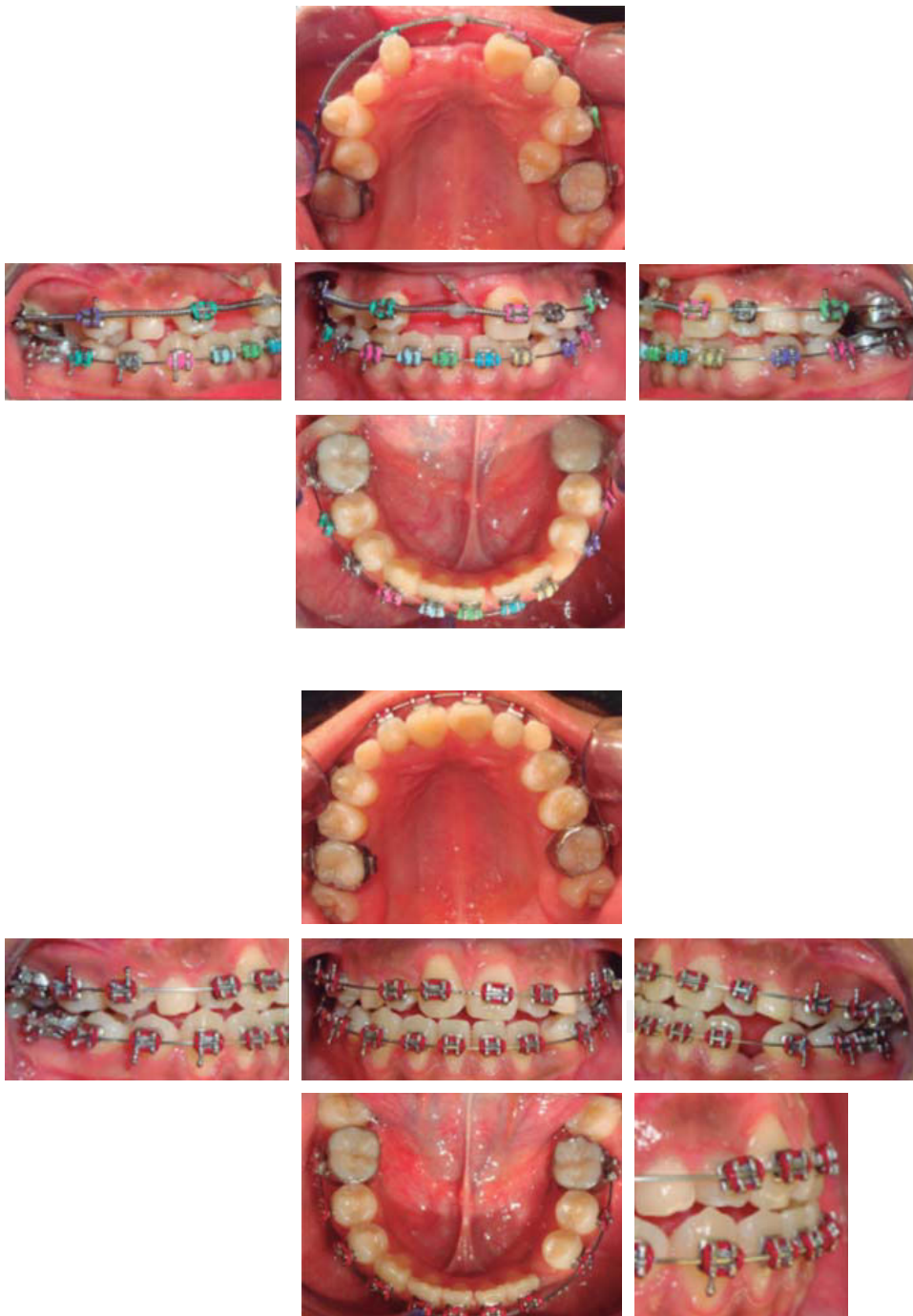

Figura 6.

Fotografías intraorales posterior a la colocación quirúrgica del botón en el OD 11.

Figura 7.

Fotografías intraorales posterior a la extracción de OD 73.

Plan de tratamiento

Sistema Roth 0.022".

Extracción quirúrgica de OD 33.

Fase I: nivelación y alineación, con un arco utilitario 0.014" a 0.016" SS., *open-coil* NiTi para crear espacio del OD 11. Bandas tubo doble en 6 superior y tubo sencillo 6 inferior. Una vez generado el espacio se remitió al Departamento de Cirugía para la valoración de los órganos dentales 11, 13 y 23, para lo cual se realizó una tomografía Cone Beam (*Figura 5*) como auxiliar diagnóstico.

Se realizó la extracción de OD 11 y 23, ya que el OD 11 no presentaba raíz y el OD 23 se encontraba a nivel del ápice del OD 22. Se colocó un botón en OD 13 para traccionarlo en el lugar del OD 11, debido a que se encontraba entre el OD 12 y el 11 (*Figura 6*).

Progreso del tratamiento

Tracción del OD 13 en el lugar de OD 11, manteniendo el OD 53, 63, 73 en el arco.

Se revalora el caso y se decide la extracción del OD 73 para obtener una adecuada sobremordida (*Figura 7*).

Retracción del segmento anterior inferior con DKL y arco de expansión superior. Se coloca bracket en OD 53 y 63 para alinearlos sobre el arco maxilar y mejorar la forma de arco (*Figura 8*).

Resultados del tratamiento

El tratamiento se terminó a 51 meses, se logró traccionar el OD 13 en el arco, se obtuvo una adecuada sobremordida vertical y horizontal, se logró mantener y alinear los OD 53 y 63 en el arco para su posterior rehabilitación protésica (*Figura 9*). Se obtuvo una oclusión funcional, manteniendo función de grupo en movimientos de lateralidad izquierda y derecha (*Figura 10*).

Facialmente, se mantuvo el perfil, se mejoró la proyección labial superior, y se obtuvo una sonrisa positiva (*Figura 11*).

Retenedores circunferenciales superior e inferior como retenedores (*Figura 12*).

Se remite al Departamento de Restauradora Avanzada para valoración protésica del segmento anterior superior.

Cefalométricamente se mantuvo la clase esquelética, y hubo un ligero aumento en la proinclinación dental superior (*Figura 13*).

DISCUSIÓN

Existen pocos casos reportados en cuanto a transposición dental, ya que su incidencia es del 0.4%. En los cuales el canino maxilar es el que se encuentra involucrado en un 71% de los casos.⁴

Se desconoce la etiología de la transposición dental, pero se han reportado factores asociados como:

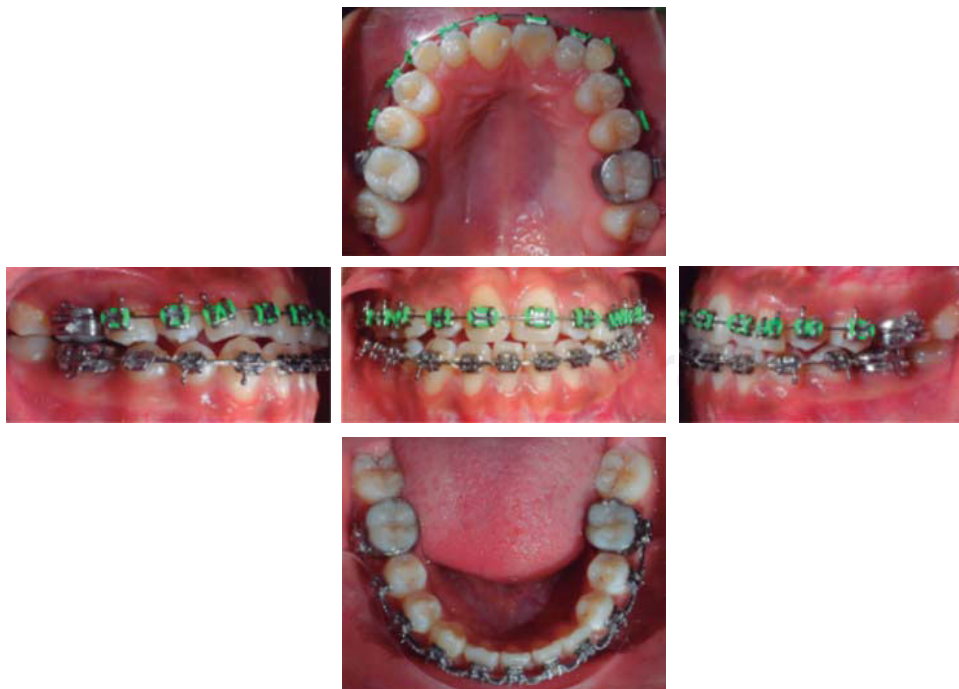

Figura 8.

Fotografías intraorales en las que se muestra la colocación del bracket en OD 53, 63.

genéticos, traumatismos, pérdida prematura de dientes temporales, anormalidades de la secuencia de erupción, interferencias mecánicas.

Peck y Peck⁵ examinaron 77 publicaciones de transposición dental, en los cuales sólo cuatro casos (2%) se encontraba el canino en el lugar de incisivo central. Shapira y Kuffinec sugirieron que la transposición del canino por el incisivo central debe ser clasificado como una erupción ectópica.⁴

Existen varias opciones como alternativas de tratamiento para las transposiciones dentales, entre ellas tenemos la alineación del órgano dental en la posición transpuesta, la extracción de los órganos transpuestos, y el movimiento de ortodoncia para colocarlos en la posición normal; la decisión del tratamiento dependerá de la posición y de las condiciones en las que se encuentren los dientes transpuestos.^{6,7}

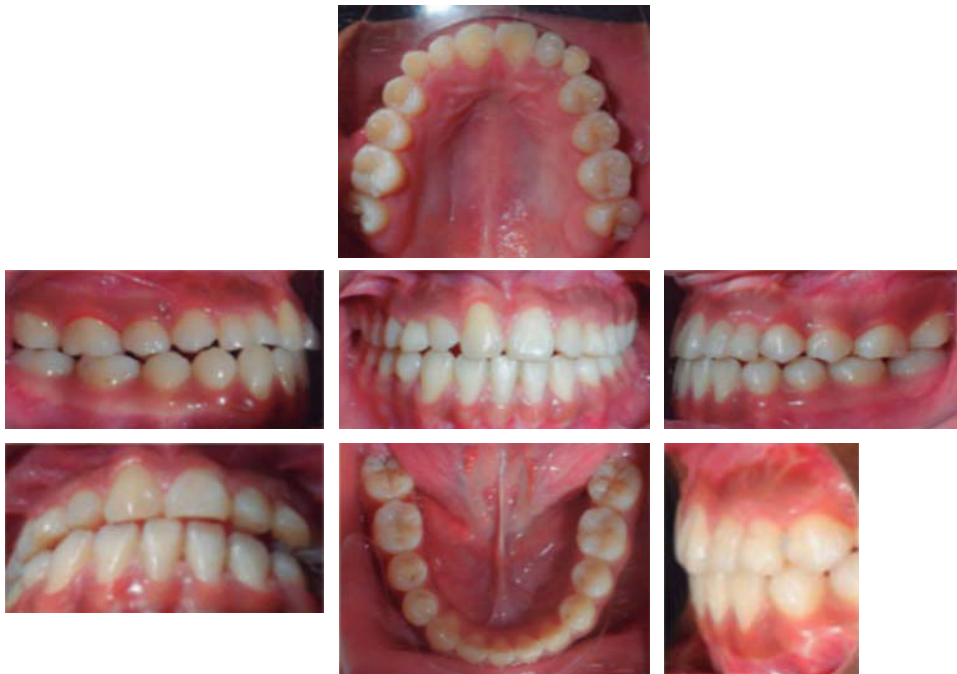
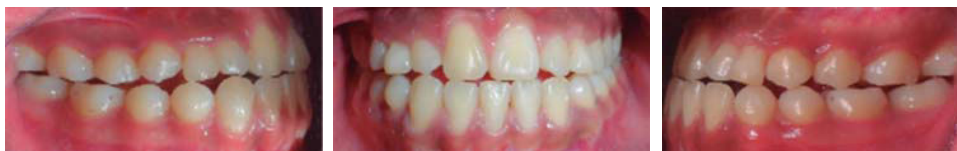
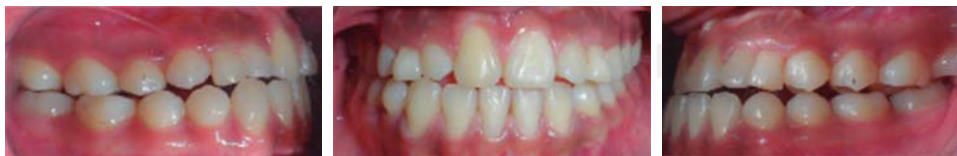Figura 9.

Fotografías intraorales posterior al retiro de aparatología.

Guía anterior



Lateralidad derecha



Lateralidad izquierda

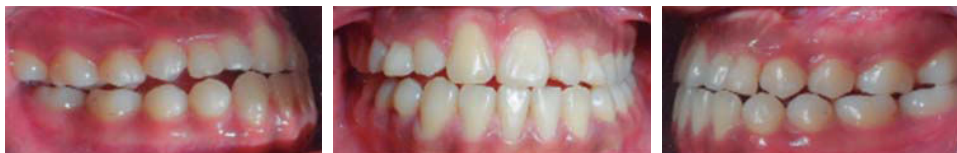

Figura 10.

Fotografías intraorales de movimientos funcionales.

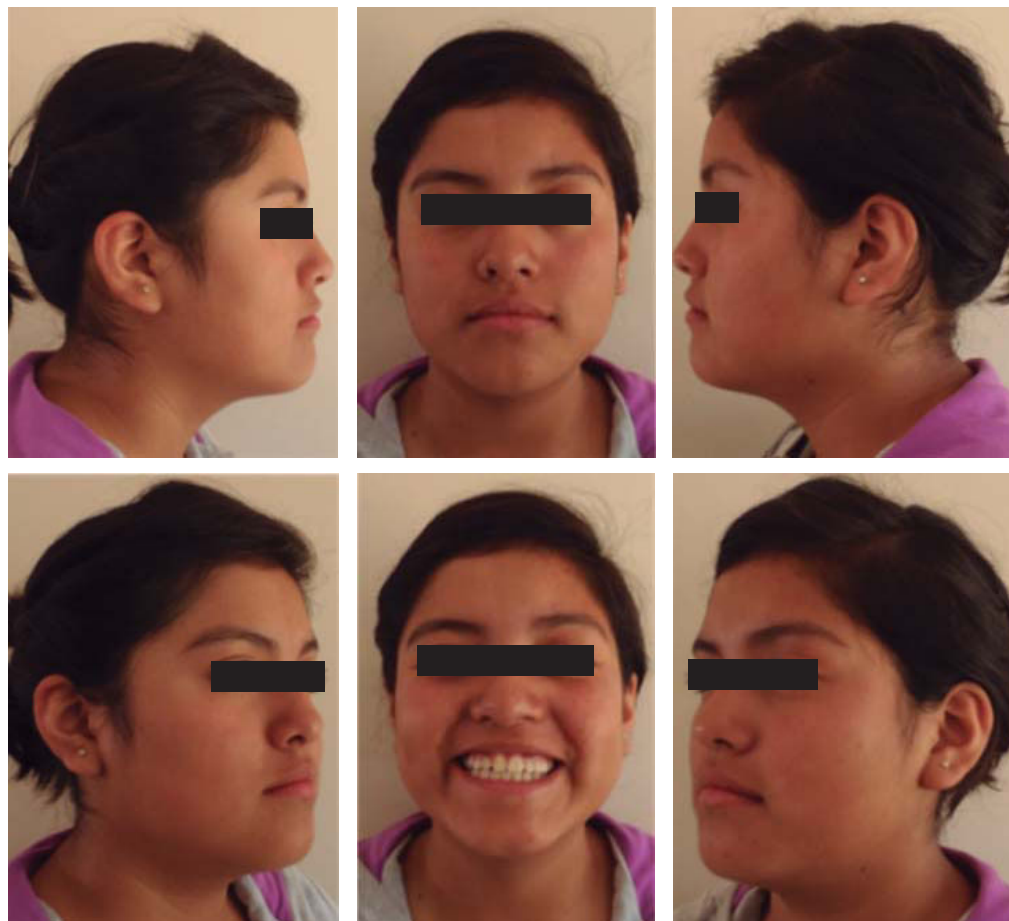

Figura 11.
Fotografías extraorales posterior al tratamiento.

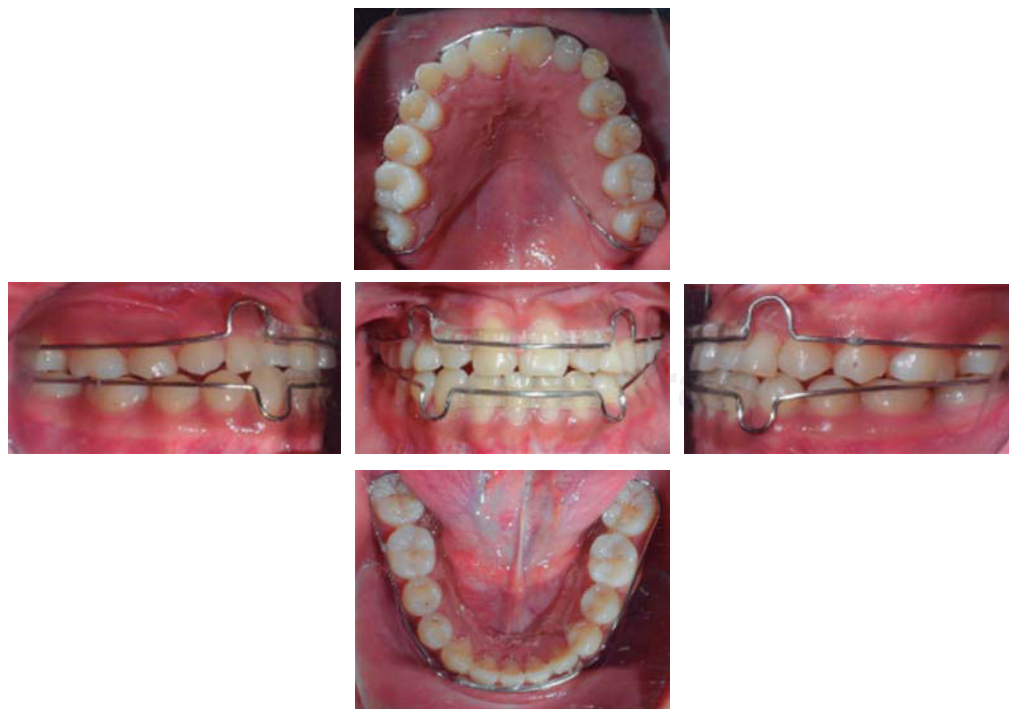

Figura 12.
Fotografías intraorales con los retenedores.

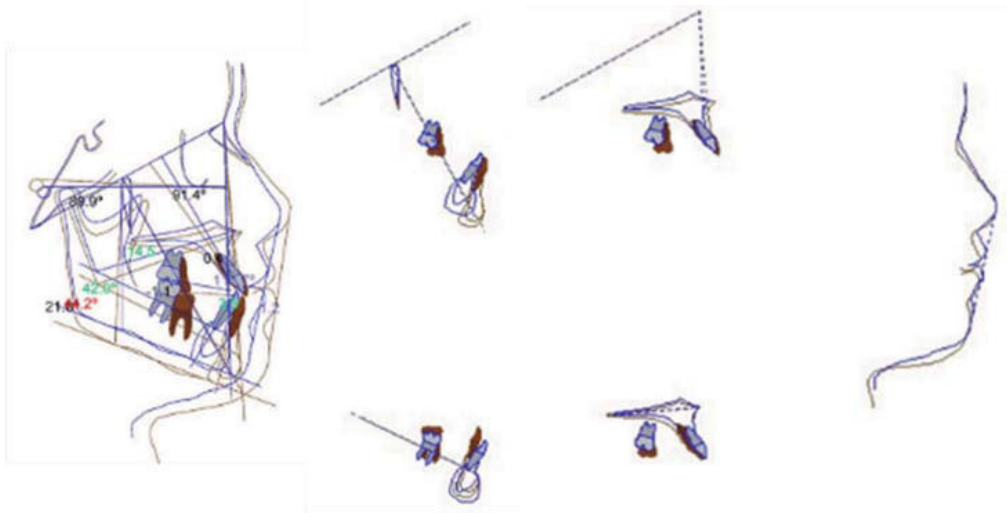
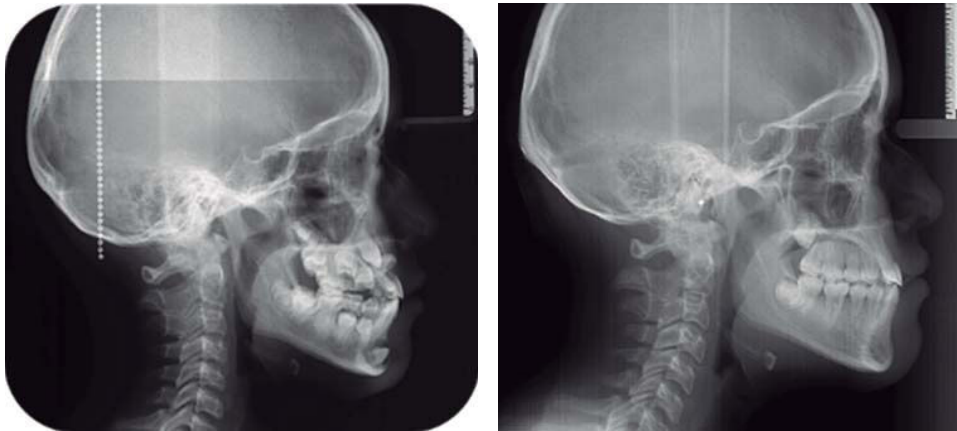


Figura 13.

Comparación de las radiografías laterales de cráneo inicial y final, sobreimposición cefalométrica.

En este caso, se tomó la decisión de colocar el órgano dental 13 que se encontraba transpuesto en el lugar del OD 11 que se decidió extraer porque sus condiciones eran poco favorables ya que no presentaba raíz.

CONCLUSIÓN

La detección temprana de inclusiones dentales nos permite brindar mejores alternativas durante el tratamiento y que éste sea más conservador, ya sea posicionándolo en el arco, o indicando su extracción si éste no se encuentra en posición favorable, y así impedir que causen daño a las piezas adyacentes o la formación de quistes.

La transposición dental es una buena alternativa para el tratamiento de los dientes incluidos que se encuentran en una posición alejada de su sitio original, permitiéndonos conservar la mayor cantidad de dientes en el arco.

REFERENCIAS

1. Chattopadhyay A, Srinivas K. Transposition of teeth and genetic etiology. *Angle Orthod.* 1996; 66 (2): 147-152.
2. Kuttapa N, Nayak USK, Shetty A, Murali PS. Bilateral maxillary canine-premolar transposition. *J Ind Orthod Soc.* 2011; 45 (4): 193-197.
3. Plunkett DJ, Dysart PS, Kardos TB, Herbison GP. A study of transposed canines in a sample of orthodontic patients. *Br J Orthod.* 1998; 25 (3): 203-208.
4. Shapira Y, Kuflinec MM. Tooth transpositions-a review of the literature and treatment considerations. *Angle Orthod.* 1989; 59 (4): 271-276.
5. Peck S, Peck L. Classification of maxillary tooth transpositions. *Am J Orthod Dentofacial Orthop.* 1995; 107 (5): 505-517.
6. Mollin AD. Transposition of teeth. *Quintessence Int Dent Dig.* 1977; 8 (12): 45-51.
7. De Marinis U, De Nuccio C. Transposition: therapeutic considerations. II. *Mondo Ortod.* 1985; 10 (3): 51-67.

Dirección para correspondencia:
C.D. María Lucero Vega López
 E-mail: cdlucerovega@gmail.com