




Revista latinoamericana de cirugía ortopédica

www.elsevier.es/rslaot



Original

Comparación de resultados clínico-radiológicos entre prótesis total y artrodesis de tobillo para el tratamiento de la artrosis postraumática



Pablo Slullitel, Gastón Camino Willhuber*, Nicolás Piuuzzi, Joaquín Stagnaro, Fernando Diaz Dilernia, Mariano Revah, Ezequiel Zaidenberg, Gala Santini Araujo, Pablo Sotelano y Marina Carrasco

Servicio de Ortopedia y Traumatología, Instituto de Ortopedia y Traumatología Carlos E. Ottolenghi, Hospital Italiano de Buenos Aires, Buenos Aires, Argentina

INFORMACIÓN DEL ARTÍCULO

Historia del artículo:

Recibido el 14 de enero de 2017

Aceptado el 16 de febrero de 2017

On-line el 17 de marzo de 2017

Palabras clave:

Tobillo

Artrodesis

Prótesis

Pie

Artrosis

R E S U M E N

Introducción: La artrodesis de tobillo constituye el estándar de oro para el tratamiento de la artrosis postraumática. La artroplastia total ha surgido como alternativa quirúrgica con los beneficios de preservar la movilidad articular. Sin embargo, las ventajas relativas de un procedimiento sobre otro continúan siendo tema de debate.

El objetivo de este trabajo fue comparar los resultados clínico-radiológicos y la tasa de complicaciones de pacientes con artrosis postraumática tratados con artroplastia total y artrodesis.

Material y métodos: Se efectuó un estudio retrospectivo entre 2007 y 2013 de pacientes con artrosis postraumática de tobillo tratados con artroplastia total (grupo 1) o artrodesis (grupo 2). Se incluyó a pacientes entre 18 y 75 años con un seguimiento mínimo de 2 años. Se excluyó a pacientes con demencia, enfermedad reumática, enfermedad del mediopié e infección previa. Evaluamos el desarrollo de enfermedad degenerativa adyacente. Finalmente, estudiamos los resultados clínicos mediante el score AOFAS y el dolor con la escala visual análoga.

Resultados: Se evaluó a 63 pacientes con una edad promedio de 50 años y un seguimiento promedio de 66 meses. No hubo diferencias en cuanto a la tasa de reoperaciones ($p=0,44$) ni en cuanto a la artrosis adyacente entre ambos grupos ($p=0,62$).

En el grupo 1, el varo-valgo preoperatorio fue de $5,92^\circ$ y el postoperatorio de $2,51^\circ$, con una corrección significativa ($p=0,0053$). En el grupo 2, el varo-valgo preoperatorio y postoperatorio fue de $13,59$ y $5,39^\circ$ ($p=0,0002$). El score AOFAS fue 88 puntos en el grupo 1 y 92 en el grupo 2. La escala visual análoga fue 4 en el grupo 1 y 2,5 en el grupo 2.

* Autor para correspondencia.

Correo electrónico: gaston.camino@hiba.org.ar (G. Camino Willhuber).

<http://dx.doi.org/10.1016/j.rslaot.2017.02.005>

2444-9725/© 2017 Federación de Sociedades y Asociaciones Latinoamericanas de Ortopedia y Traumatología. Publicado por Elsevier España, S.L.U. Este es un artículo Open Access bajo la licencia CC BY-NC-ND (<http://creativecommons.org/licenses/by-nc-nd/4.0/>).

Conclusión: La artroplastia de tobillo presentó similares complicaciones, resultados radiológicos y artrosis evolutiva de articulaciones adyacentes que la artrodesis. Por esta razón, el reemplazo articular podría considerarse una opción quirúrgica viable para la resolución de esta secuela.

© 2017 Federación de Sociedades y Asociaciones Latinoamericanas de Ortopedia y Traumatología. Publicado por Elsevier España, S.L.U. Este es un artículo Open Access bajo la licencia CC BY-NC-ND (<http://creativecommons.org/licenses/by-nc-nd/4.0/>).

Clinical and radiological results comparison between total ankle arthroplasty and arthrodesis for the treatment of posttraumatic osteoarthritis

A B S T R A C T

Keyword:

Ankle
Arthrodesis
Prosthesis
Foot
Osteoarthritis

Introduction: Ankle arthrodesis constitutes the gold standard for the treatment of posttraumatic ankle osteoarthritis. Total ankle replacement has been developed as an alternative surgical option with motion preserving advantage. However, relative benefits of ankle replacement remain unclear. The objective of this study was to compare clinical, radiological results and complication rates in patients with posttraumatic ankle osteoarthritis treated with arthrodesis and ankle replacement.

Material and methods: A retrospective study was made between 2007-2013 with posttraumatic ankle osteoarthritis treated with ankle replacement (group 1) and ankle arthrodesis (group 2). Patients between 18-75 years with a minimum follow-up of 2 years were included. Neurological conditions, infections, rheumatic disease and previous ankle and mid-foot surgery were excluded. Varus-valgus correction, adjacent degenerative disease, reoperation rate and clinical evaluation (AOFAS and visual analogue scale) were evaluated.

Results: A total of 63 patients with (average age of 50) with 66 months follow-up were involved. There was no difference in terms of reoperation rate ($P=.44$) neither adjacent osteoarthritis ($P=.62$).

Varus-valgus preoperative and postoperative was 5.92 and 2.51 respectively ($P=.0053$) in group 1, 13.59 and 5.39 ($P=.0002$) in group 2. AOFAS score was 88 in group 1 and 92 in group 2. The visual analogue scale score was 4 in group 1 and 2.5 in group 2.

Conclusion: Ankle replacement resulted in similar varus-valgus correction, adjacent degenerative disease, complication rate and functional results compared with arthrodesis in our study. Ankle replacement could be a suitable surgical option for the treatment of posttraumatic ankle osteoarthritis.

© 2017 Federación de Sociedades y Asociaciones Latinoamericanas de Ortopedia y Traumatología. Published by Elsevier España, S.L.U. This is an open access article under the CC BY-NC-ND license (<http://creativecommons.org/licenses/by-nc-nd/4.0/>).

Introducción

La artrosis de tobillo, en sus estadios avanzados, constituye una condición funcional limitante que perjudica la calidad de vida de los pacientes^{1,2}. La artrosis primaria o idiopática no es frecuente en el tobillo³. Las causas secundarias son las más frecuentes: el 70% son postraumáticas (fracturas o lesiones ligamentarias) y el 12%, por enfermedades reumáticas⁴. Tras el fracaso del tratamiento conservador, el tratamiento quirúrgico resulta la única opción para contrarrestar estadios avanzados degenerativos articulares en el tobillo. Históricamente el tratamiento de elección ha sido la artrodesis de tobillo (AT)⁵ que reduce el dolor y mejora la funcionalidad global. Sin embargo, se han publicado alteraciones de la marcha y una función limitada comparada con el tobillo sano contralateral⁶. Las técnicas modernas de AT han demostrado buenos resultados en el mediano plazo^{6,7}, si bien estudios con seguimiento a largo plazo han

descrito un aumento en la prevalencia de artrosis en las articulaciones del mediopié ipsilateral, dolor y deterioro funcional^{1,8,9}.

La artroplastia total de tobillo (ATT) se desarrolló como nueva alternativa quirúrgica¹⁰ y, aunque los resultados iniciales fueron desalentadores, debido a una alta incidencia de aflojamiento aséptico temprano^{11,12}, con las mejoras en la técnica y en los diseños protésicos, se alcanzan supervivencias entre el 70 y el 95% con seguimientos de 2 a 12 años¹³⁻¹⁷. Esta mejoría en los resultados con los implantes desafía a la AT como indicación primaria para el tratamiento de la artrosis sintomática avanzada de tobillo. De todas formas, aún no hay una evidencia que permita indicar uno u otro tratamiento debido a la escasez de publicaciones comparativas con estudios a largo plazo.

El objetivo de este trabajo es comparar los resultados clínico-radiográficos y la tasa de complicaciones de pacientes con diagnóstico de artrosis postraumática de tobillo tratados con ATT y AT.

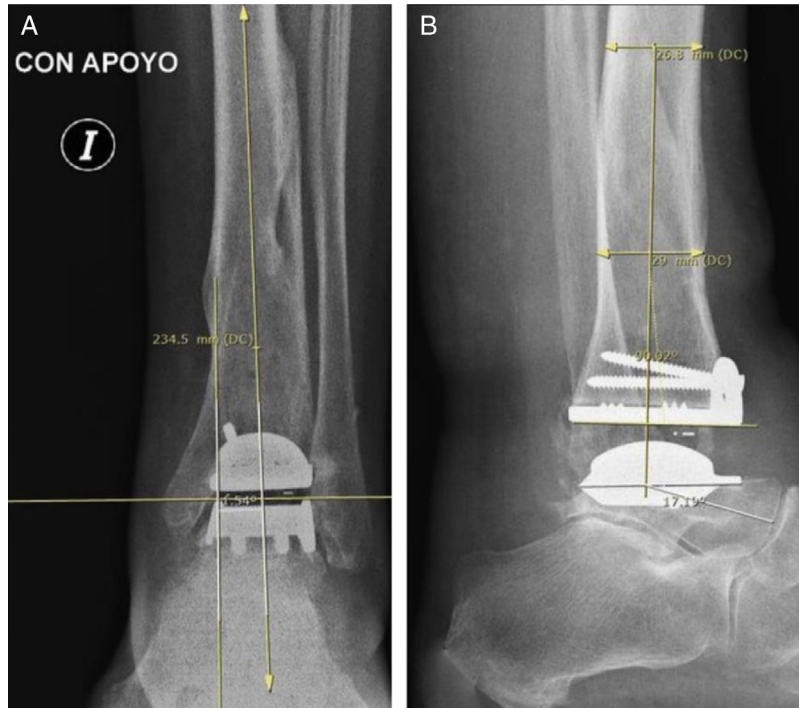


Figura 1 – Paciente del grupo 1: artroplastia total de tobillo (ATT). A) Radiografía de tobillo izquierdo, con carga, de frente. B) De perfil. La medición angular entre el eje longitudinal de la tibia y el componente protésico fue realizada según la técnica de Hintermann.

Material y métodos

Entre enero de 2007 y junio de 2013 se efectuó una búsqueda retrospectiva de nuestra historia clínica electrónica de todos

los pacientes con diagnóstico de artrosis postraumática severa de tobillo tratados con AT o ATT. Se incluyó a pacientes con edad comprendida entre 18 y 75 años que presentaron una limitación funcional grave y que fueron operados en nuestro centro, con un seguimiento mínimo de 2 años. Se excluyó

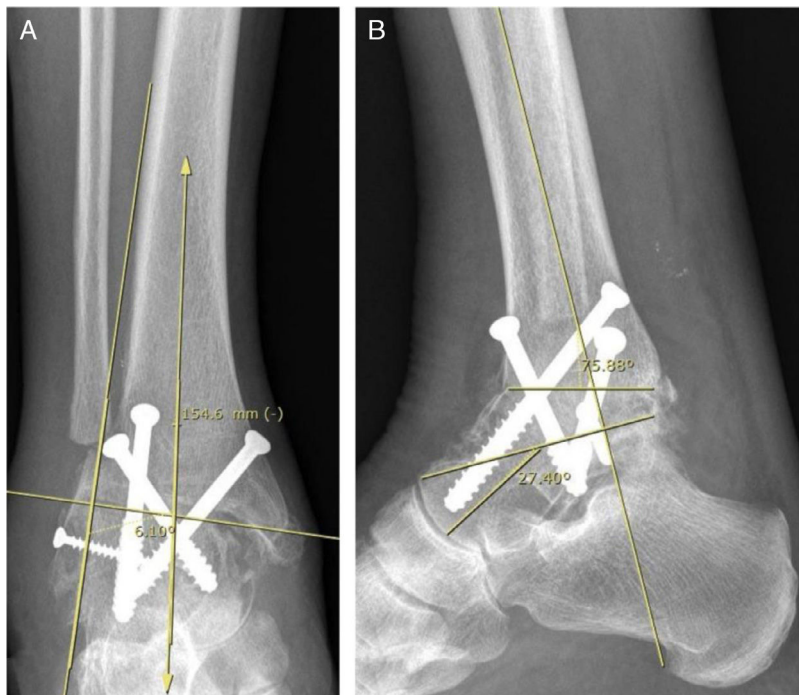


Figura 2 – Paciente del grupo 2: artrodesis de tobillo (AT). A) Radiografía de tobillo derecho, con carga, de frente. B) De perfil.

a los pacientes con demencia, enfermedad reumatológica o autoinmune, enfermedad ortopédica del mediopié e infección local previa. Se clasificó la gravedad de la artrosis a partir de la evaluación radiográfica y la limitación funcional. Clasificamos la serie en 2 grupos, grupo 1 o ATT y grupo 2 o AT. Los pacientes del grupo 1 fueron tratados con un solo modelo de prótesis total de tobillo (Hintegra[®], Newdeal, Lyon, Francia) (fig. 1). Todas las ATT fueron realizadas por el mismo equipo quirúrgico, con la misma técnica mediante un abordaje anterior de tobillo levemente lateral al tendón del músculo tibial anterior y asociando, eventualmente, una osteotomía medial o lateral. Sin embargo, en los pacientes del grupo 2 se incluyeron técnicas de osteosíntesis diferentes (placa bloqueada y tornillos, y solo tornillos) (fig. 2), realizadas por el mismo equipo quirúrgico. Se descartaron los casos tratados con clavo retrógrado calcáneo tibial por artrodesarse en ese procedimiento la articulación subastragalina. Se evaluó a un total de 63 pacientes con un seguimiento medio de 58 meses. El grupo 1 presentó un seguimiento medio de 46 meses (rango: 24-84) y el grupo 2 de 68 (rango: 24-137). Veintiún pacientes fueron incluidos en el grupo 1 y 42 en el grupo 2. La edad promedio fue de 68 años (DE \pm 13) en el grupo 1 y de 50 años (DE \pm 8) en el grupo 2. Se hallaron 12 mujeres en el grupo 1 y 18 en el grupo 2.

Obtuvimos información detallada del examen físico, complicaciones intraoperatorias o postoperatorias. Se evaluaron específicamente las complicaciones mayores, es decir aquella complicación que requirió de un segundo procedimiento quirúrgico para su resolución, y se descartaron aquellas complicaciones menores para el análisis (dehiscencia de herida, infección superficial, hematoma, etc.).

La evaluación radiográfica se realizó mediante las radiografías pre- y postoperatorias de tobillo de frente, perfil, oblicua y de la mortaja articular en carga. Las variables radiográficas evaluadas fueron el aflojamiento y la desalineación (midiendo el grado de varo-valgo¹⁸ y el ángulo entre el eje longitudinal de la tibia y el componente tibial [fig. 1], la línea astrágalo-horizontal, la pendiente tibial y la línea tibio-subastragalina) y la pseudoartrosis.

Se definió como aflojamiento de ATT a la subsidencia mayor a 3 mm, línea de radiolucencia superior a 1 mm entre el implante y el hueso huésped y una variación angular mayor a 3 mm comparada con la radiografía postoperatoria inicial. Se consideró desalineación, tanto para la AT como para la ATT, a la desviación en varo o valgo mayor a 5°, una pendiente anterior mayor a 10° y una pendiente posterior mayor a 0° (fig. 1). Se definió pseudoartrosis de AT a la falta de consolidación en 3 de 4 radiografías (antero-posterior, lateral y 2 oblicuas). Se determinó como infección profunda a la presencia de cultivos bacterianos positivos de la articulación tibio-astragalina en un contexto clínico compatible y con un laboratorio con VSG elevada y proteína C reactiva elevada. De obtener cultivos positivos de material óseo, se consideró al caso como osteomielitis. En caso de que la infección estuviera asociada a un aflojamiento o a una pseudoartrosis, se la consideró como séptica.

Se midieron los cambios artrósicos en la articulación subtalar mediante la clasificación de Kellgren-Lawrence (K/L), en una escala de 5 puntos¹⁹. El resto de las articulaciones adyacentes se valoraron mediante la escala propuesta por Morrey y Wiedeman² en radiografías en bipedestación: grado 0, normal; grado 1, moderado pinzamiento articular y osteofitos; grado 2, deformación severa y anquilosis. Los resultados funcionales fueron evaluados mediante la escala AOFAS pre- y postoperatoriamente, aplicada por 2 médicos diferentes²⁰. La evaluación del dolor se realizó mediante la escala visual análoga (EVA) solo al final del seguimiento.

Se utilizó el test de datos pareados para la comparación pre- y postoperatoria de la corrección varo-valgo en ambos grupos. El test de X² de Pearson se usó para el análisis de complicaciones postoperatorias y la valoración de artrosis en niveles adyacentes en ambos grupos, con un nivel de significación de 0,05. La supervivencia articular fue analizada según el método de Kaplan-Meier, comparando ambos grupos con el test de log rank. Se definió supervivencia al intervalo de tiempo desde el primer procedimiento quirúrgico hasta la primera revisión computada hasta el final del seguimiento. El

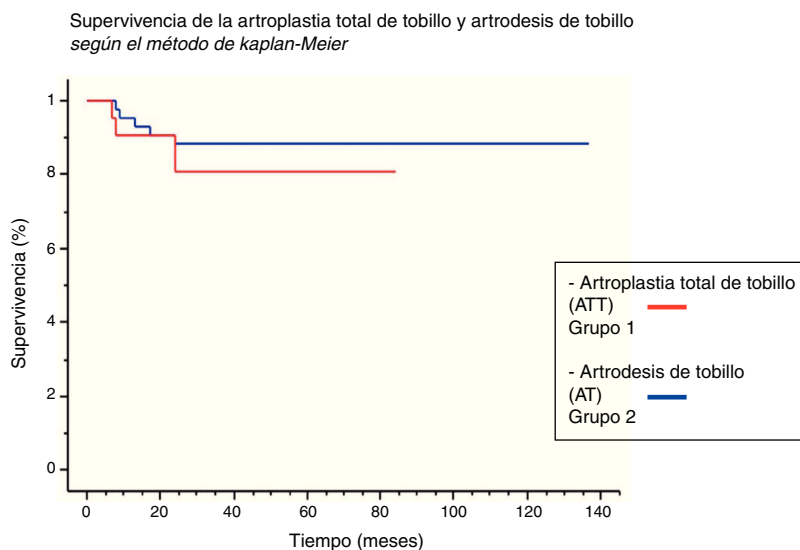


Figura 3 – Supervivencia de ambos procedimientos según el método de Kaplan-Meier.

análisis estadístico se realizó con el programa Stata 13 (Stata View Software versión 5.0.1 Cary, NC, EE. UU.).

Resultados

En el grupo 1, el promedio de deformidad preoperatoria varo-valgo fue de 5,92° (DE±3) y postoperatoria de 2,51° (DE±2), con una corrección significativa (p=0,0053). En el grupo 2, la angulación varo-valgo promedio preoperatoria y postoperatoria fue de 13,59° (DE±11,67) y 5,39° (DE±3,81), respectivamente; con la corrección quirúrgica obtenida también significativa (p=0,0002).

Encontramos un 24% de complicaciones en el grupo 1, en el que se registraron un aflojamiento séptico y 4 asépticos. Las artroplastias precisaron de un segundo procedimiento quirúrgico en un tiempo medio de 16 (rango: 7-24) meses. El aflojamiento séptico fue tratado con una revisión en 2 tiempos y 2 aflojamientos asépticos fueron reintervenidos por infección e inestabilidad.

En cambio, en el grupo 2 se detectaron un 12% de complicaciones, 4 pseudoartrosis asépticas y una séptica. El tiempo medio hasta la reintervención quirúrgica fue de 14 (rango: 8-24) meses. Tres de las 4 pseudoartrosis asépticas sufrieron una infección profunda y precisaron revisiones en 2 tiempos.

En el grupo 1, la supervivencia fue del 81% a los 2 y 5 años (IC 95%: 0,642-0,977) mientras que en el grupo 2 fue de 88% a los 2 y 5 años (IC 95%: 0,783-0,979). No hubo diferencia significativa entre ambos grupos en cuanto a la tasa de reoperaciones, comparando la supervivencia de ambos procedimientos (p=0,44) (fig. 3). Analizando el tiempo al evento y el riesgo de reintervención, hemos observado que las complicaciones en ambos grupos ocurrieron dentro de los 24 meses postoperatorios (fig. 4).

En el grupo 1 encontramos un 12% de artrosis subastragalina y un 3% de artrosis del mediopié. Por su parte, en el grupo 2 un 20% evolucionó con artrosis subastragalina y un 5%

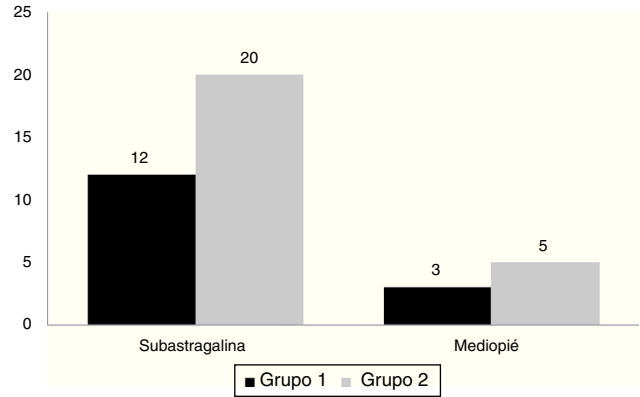


Figura 5 – Porcentaje de artrosis subastragalina y artrosis del mediopié en ambos grupos. Grupo 1: artroplastia total de tobillo y Grupo 2: artrodesis de tobillo.

con artrosis de mediopié (fig. 5), sin observar diferencias entre ambos grupos (p=0,62). Ningún paciente precisó un segundo procedimiento quirúrgico por esta causa.

El valor medio de la escala AOFAS prequirúrgica, en los grupos 1 y 2, fue de 45 y 50 puntos, respectivamente; mientras que el AOFAS postoperatorio medio fue 92 puntos en el grupo 1 y 88 en el grupo 2 (fig. 6). La EVA postoperatoria media fue 2,5 en el grupo 1 y 4 en el grupo 2. Se observaron peores resultados funcionales en los pacientes con revisión en ambos grupos.

Discusión

Se ha considerado a la AT como el tratamiento de referencia de la artrosis postraumática⁵. Sin embargo, con el surgir de las ATT como alternativa terapéutica ha comenzado el debate sobre cuál es la cirugía de elección para esta dolencia, independientemente de la edad y la demanda funcional¹³⁻¹⁷. Los beneficios potenciales de la ATT serían la preservación de la movilidad articular y la prevención del desarrollo de una artrosis en las articulaciones vecinas. Nuestro estudio presenta limitaciones. Primero, su diseño retrospectivo con carencia de aleatorización de la muestra implica un sesgo de selección de

Riesgo de reintervención en función del tiempo posoperatorio de la artroplastia total de tobillo y artrodesis de tobillo

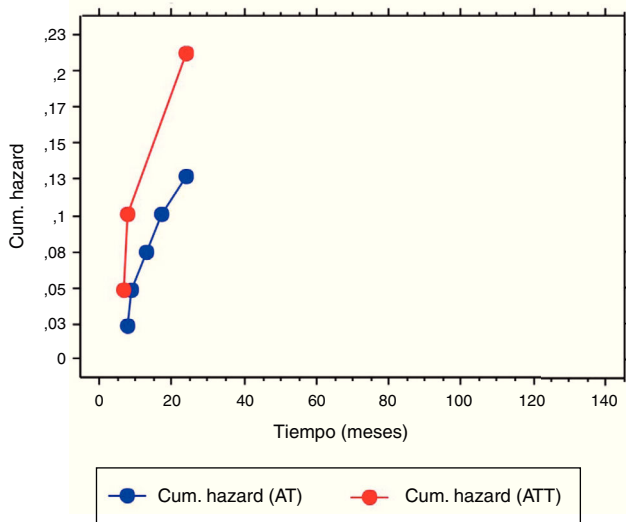


Figura 4 – Riesgo de reintervención en función del tiempo entre el grupo de ATT y AT.

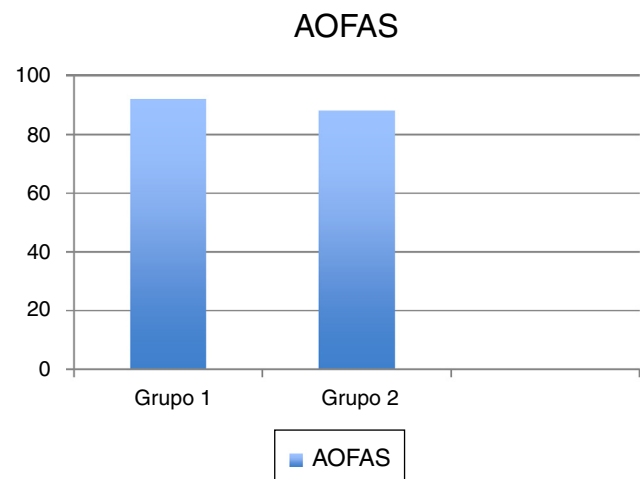


Figura 6 – Valoración AOFAS comparativa en ambos grupos.

los pacientes, lo que hace que nuestros resultados de complicaciones y supervivencia sean de baja estimación. Segundo, hemos estudiado un grupo muy heterogéneo de pacientes, con mayor deformidad preoperatoria en el grupo 2, en los que se ha optado, en aquellos casos con menor deformidad post-traumática, por la ATT. Tercero, hemos analizado una serie con una población pequeña y con un seguimiento mediano, lo que imposibilita extrapolar nuestros resultados a largo plazo.

A pesar de que los pacientes tratados con ATT requirieron mayor número de reintervenciones quirúrgicas, estos presentaron en general menos dolor y mejor función, aunque estos hallazgos no fueron estadísticamente significativos. Saltzman et al.²¹ compararon, en un ensayo multicéntrico, la sustitución total de tobillo con la AT a 4 años de seguimiento y concluyeron que aquellos tratados con un reemplazo total obtuvieron una mejor función y mayor alivio del dolor al final del seguimiento, a pesar de que precisaron más reintervenciones. A diferencia de ello, en una revisión sistemática publicada por Haddad et al.²² no se constataron diferencias significativas con la escala AOFAS y la escala Ankle-Hindfoot, con resultados similares con las 2 técnicas quirúrgicas. En nuestro estudio tampoco encontramos diferencias estadísticamente significativas en la escalas de AOFAS y VAS entre ambos grupos de pacientes.

Asimismo, se apreció una evolución hacia la artrosis subastragalina en un 12 y un 20% para el grupo 1 y 2, respectivamente. Según un metaanálisis²³ la evolución de artrosis subastragalina va desde el 19% preoperatoria hasta el 59%, con una evolución media de 7 años. Es preciso recalcar que, en nuestra muestra, no fue necesario operar a los pacientes que evolucionaron hacia la artrosis de articulaciones vecinas². Con respecto a las reintervenciones, Soo Hoo et al.²⁴ en un estudio comparativo encontraron tasas de reoperación del 9% al año y del 23% a 5 años en el grupo de ATT en comparación con un 5% al año y un 11% a los 5 años en las AT. Si bien en nuestra serie las reoperaciones fueron mayores en las ATT, este dato tampoco fue estadísticamente significativo. Todas las reintervenciones fueron realizadas en los 24 meses postoperatorios y la causa más frecuente fue el aflojamiento del material. Creemos que las revisiones tempranas podrían relacionarse con la curva de aprendizaje necesaria para esta técnica que es, al menos, de 10 pacientes²⁵, aunque otros²⁶ no han establecido relaciones entre las revisiones y la curva de aprendizaje dentro de los 22 meses postoperatorios.

En conclusión, la ATT presentó similares complicaciones y resultados radiológicos, con una ligera menor incidencia de artrosis evolutiva de articulaciones adyacentes que la AT a corto y mediano plazo. Por esta razón, el reemplazo articular podría considerarse una opción quirúrgica viable para la artrosis posttraumática de tobillo. Sin embargo, se precisan estudios comparativos, prospectivos y aleatorizados a largo plazo para definir estimaciones más precisas.

Conflictos de interés

Los autores declaramos no tener conflictos de interés con respecto a este trabajo.

BIBLIOGRAFÍA

1. Coester LM, Saltzman CL, Leupold J, Pontarelli W. Long-term results following ankle arthrodesis for post-traumatic arthritis. *J. Bone Joint Surg (Am)*. 2001;83-A:219-28.
2. Krause FG, Windolf M, Bora B, Penner MJ, Wing KJ, Younger AS. Impact of complications in total ankle replacement and ankle arthrodesis analyzed with a validated outcome measurement. *J Bone Joint Surg (Am)*. 2011;93A:830-9.
3. Cushnaghan J, Dieppe P. Study of 500 patients with limb joint osteoarthritis. I. Analysis by age, sex, and distribution of symptomatic joint sites. *Ann Rheum Dis*. 1991;50:8-13.
4. Saltzman CL, Salamon ML, Blanchard GM, Huff T, Hayes A, Buckwalter JA, et al. Epidemiology of ankle arthritis: Report of a consecutive series of 639 patients from a tertiary orthopaedic center. *Iowa Orthop J*. 2005;25:44-6.
5. Singer S, Klejman S, Pinsker E, Houck J, Daniels T. Ankle arthroplasty and ankle arthrodesis: Gait analysis compared with normal controls. *J Bone Joint Surg (Am)*. 2013;95-A:191-210.
6. Thomas R, Daniels TR, Parker K. Gait analysis and functional outcomes following ankle arthrodesis for isolated ankle arthritis. *J Bone Joint Surg (Am)*. 2006;88-A:526-35.
7. Chen YJ, Huang TJ, Shih HN, Hsu KY, Hsu RW. Ankle arthrodesis with cross screw fixation. Good results in 36/40 cases followed 3-7 years. *Acta Orthop Scand*. 1996;67:473-8.
8. Muir DC, Amendola A, Saltzman CL. Long-term outcome of ankle arthrodesis. *Foot Ankle Clin*. 2002;7:703-8.
9. Fuchs S, Sandmann C, Skwara A, Chylarecki C. Quality of life 20 years after arthrodesis of the ankle. A study of adjacent joints. *J Bone Joint Surg (Br)*. 2003;85B:994-8.
10. Gougoulias N, Maffulli N. History of total ankle replacement. *Clin Podiatr Med Surg*. 2013;30:1-20.
11. Bolton-Maggs BG, Sudlow RA, Freeman MA. Total ankle arthroplasty. A long-term review of the London Hospital experience. *J Bone Joint Surg (Br)*. 1985;67B:785-90.
12. Demottaz JD, Mazur JM, Thomas WH, Sledge CB, Simon SR. Clinical study of total ankle replacement with gait analysis. A preliminary report. *J Bone Joint Surg (Am)*. 1979;61-A:976-88.
13. Gougoulias N, Khanna A, Maffulli N. How successful are current ankle replacements?: A systematic review of the literature. *Clin Orthop Relat Res*. 2010;468:199-208.
14. Anderson T, Montgomery F, Carlsson A. Uncemented STAR total ankle prostheses. Three to eight-year follow-up of fifty-one consecutive ankles. *J Bone Joint Surg (Am)*. 2003;85A:1321-9.
15. Bonnin M, Judet T, Colombier JA, Buscayret F, Graveleau N, Piriou P. Midterm results of the Salto total ankle prosthesis. *Clin Orthop Relat Res*. 2004;424:6-18.
16. Buechel FF, Pappas MJ. Twenty-year evaluation of cementless mobile-bearing total ankle replacements. *Clin Orthop Relat Res*. 2004;424:19-26.
17. Schutte BG, Louwerens JWK. Short-term results of our first 49 Scandinavian total ankle replacements (STAR). *Foot Ankle Int*. 2008;29:124-7.
18. Hintermann B, Valderrabano V, Dereymaeker G, Dick W. The Hintegra ankle: Rationale and short-term results of 122 consecutive ankles. *Clin Orthop Rel Res*. 2004;424:57-68.
19. Holt ES, Hansen ST, Mayo KA, Sangeorzan BJ. Ankle arthrodesis using internal screw fixation. *Clin Orthop Relat Res*. 1991:21-8.
20. Kitaoka HB, Alexander IJ, Adelaar RS, Nunley JA, Myerson MS, Sanders M. Clinical rating systems for the ankle-hindfoot, midfoot, hallux, and lesser toes. *Foot Ankle Int*. 1994;15:349-53.

21. Saltzman CL, Kadoko RG, Suh JS. Treatment of isolated ankle osteoarthritis with arthrodesis or the total ankle replacement: A comparison of early outcomes. *Clin Orthop Surg.* 2010;2:1-7.
22. Haddad SL, Coetzee JC, Estok R, Fahrbach K, Banel D, Nalysnyk L. Intermediate and long-term outcomes of total ankle arthroplasty and ankle arthrodesis. *J Bone Joint Surg.* 2007;89-A:1899-905.
23. Zaidi R, Cro S, Gurusamy K, Siva N, Macgregor A, Henricson A, et al. The outcome of total ankle replacement: A systematic review and meta-analysis. *Bone Joint J.* 2013;95:1500-7.
24. Soo Hoo NF, Zingmond DS, Ko CY. Comparison of reoperation rates following ankle arthrodesis and total ankle arthroplasty. *J Bone Joint Surg (Am).* 2007;89A:2143-9.
25. Henricson A, Skoog A, Carlsson A. The Swedish Ankle Arthroplasty Register: An analysis of 531 arthroplasties between 1993 and 2005. *Acta Orthop.* 2007;78:569-74.
26. Roukis TS. Incidence of revision after primary implantation of the Agility™ total ankle replacement system: A systematic review. *J Foot Ankle Surg.* 2012;51:198-204.