




# Revista latinoamericana de cirugía ortopédica

[www.elsevier.es/rslaot](http://www.elsevier.es/rslaot)



## Original

# Resultados de la satisfacción subjetiva y traslación tibial residual entre 3 técnicas de reconstrucción del ligamento cruzado anterior



Carlos Almeida-Herdoíza\*, Eusebio Sánchez-Pérez, Arturo Reyes-Mares y María Maldonado-Vega

Servicio de Cirugía Articular, Enseñanza e Investigación, Hospital Regional de Alta Especialidad del Bajío, León, México

### INFORMACIÓN DEL ARTÍCULO

#### Historia del artículo:

Recibido el 17 de febrero de 2017

Aceptado el 19 de febrero de 2017

On-line el 23 de marzo de 2017

#### Palabras clave:

Ligamento cruzado anterior

Técnica todo dentro

Técnica transtibial

Aloinjerto

Rodilla

### R E S U M E N

**Objetivo:** Analizar las diferencias o similitudes existentes entre las técnicas de reconstrucción que se utilizan en nuestro servicio: transtibial, anatómico y todo dentro, con respecto al grado de laxitud ligamentaria residual y grado de satisfacción subjetiva.

**Material y métodos:** Efectuamos un estudio observacional retrospectivo de 18 casos intervenidos en nuestro servicio entre los años 2014 y 2015, estudiando variables como son el grado de satisfacción subjetiva percibida por los pacientes y la medición de la traslación tibial en las pruebas de Lachman y cajón anterior con rolímetro.

**Resultados:** En el análisis multivariado encontramos diferencias estadísticamente significativas con respecto al grado de satisfacción subjetiva IKDC y con la magnitud de laxitud residual entre las técnicas transtibial (IKDC 70,52) y la técnica todo dentro (IKDC 89,63) ( $p < 0,05$ ). No vimos diferencias en cuanto a edad, género y lateralidad en el grupo de estudio. **Conclusiones:** La reconstrucción de ligamento cruzado anterior con la técnicas de fijación bicorticales, sumada al uso de aloinjerto en casos seleccionados, proporcionan un excelente grado de satisfacción subjetiva y menor laxitud residual del injerto.

Nivel de evidencia: IV.

© 2017 Federación de Sociedades y Asociaciones Latinoamericanas de Ortopedia y Traumatología. Publicado por Elsevier España, S.L.U. Este es un artículo Open Access bajo la licencia CC BY-NC-ND (<http://creativecommons.org/licenses/by-nc-nd/4.0/>).

### Subjective satisfaction and tibial traslation outcomes comparison between 3 ACL reconstruction techniques

#### A B S T R A C T

**Purpose:** In this study, we aimed to determine if there is any difference between the subjective satisfaction and the residual tibial traslation outcomes, of the three most common

#### Keywords:

Anterior cruciate ligament

All inside technique

\* Autor para correspondencia.

Correo electrónico: [carlosalbertoalmeidah@gmail.com](mailto:carlosalbertoalmeidah@gmail.com) (C. Almeida-Herdoíza).

<http://dx.doi.org/10.1016/j.rslaot.2017.02.007>

2444-9725/© 2017 Federación de Sociedades y Asociaciones Latinoamericanas de Ortopedia y Traumatología. Publicado por Elsevier España, S.L.U. Este es un artículo Open Access bajo la licencia CC BY-NC-ND (<http://creativecommons.org/licenses/by-nc-nd/4.0/>).

Transtibial technique  
Allograft  
Knee

reconstruction techniques; which are conventional trans-tibial technique, anatomic tunnel technique and all inside technique.

**Material and methods:** Observational, retrospective study of eighteen patients who underwent ACL reconstruction between 2014 and 2015. Single-bundle reconstruction with an autologous or allograft was performed in all patients. Femoral tunnel was drilled by the conventional TT technique in 6 patients, Anatomic in 6 patients and all inside in 6. Functional evaluation was performed about 6 months postoperatively. Functional evaluation included the International Knee Documentation Committee Scoring Subjective form (IKDC) and anteroposterior stability was assessed using a arthrometer in lachman test and anterior drawer test.

**Results:** The results of IKDC subjective test and residual ligament laxity, demonstrated statistical difference between Transtibial (IKDC 70.52) vs all inside technique (IKDC 89.63) (P0.05).

**Conclusion:** The all inside preparation technique in the reconstruction of the ACL seems as effective as the conventional techniques in terms of subjective satisfaction and stability in the midterm of follow up.

Level of evidence: IV.

© 2017 Federación de Sociedades y Asociaciones Latinoamericanas de Ortopedia y Traumatología. Published by Elsevier España, S.L.U. This is an open access article under the CC BY-NC-ND license (<http://creativecommons.org/licenses/by-nc-nd/4.0/>).

## Introducción

La lesión del ligamento cruzado anterior (LCA) es una de las patologías más frecuentes que afectan a la rodilla, especialmente en pacientes involucrados en actividades recreativas y en deportes de contacto. Debido a esta situación, la cirugía reconstructiva del LCA, actualmente está considerada como un procedimiento seguro, con resultados favorables y predecibles en la mayoría de los pacientes<sup>1</sup>. La elección del cirujano entre cada una de las técnicas de reconstrucción existentes está fundamentada en la facilidad de la reproducción, los resultados favorables comprobados y reportados en la literatura, una menor tasa de complicaciones, que además permita una fácil cirugía de revisión en caso de ser necesario, y un menor costo tanto en injertos y en implantes, para finalmente lograr la disminución del tiempo quirúrgico<sup>2</sup>.

Después de la cirugía reconstructiva del LCA, el retorno a las actividades cotidianas y deportivas estará determinado por factores técnicos o quirúrgicos, tipo de injerto utilizado, plan de rehabilitación y factores psicológicos<sup>3</sup> pero existe un porcentaje importante de pacientes en los cuales la cirugía no logró el objetivo primordial de restaurar la estabilidad y la cinemática cercana a lo normal de la rodilla<sup>4</sup>; esto está asociado principalmente a errores técnicos por parte del cirujano, así como a la inadecuada evaluación y selección del procedimiento específico para cada paciente<sup>5</sup>.

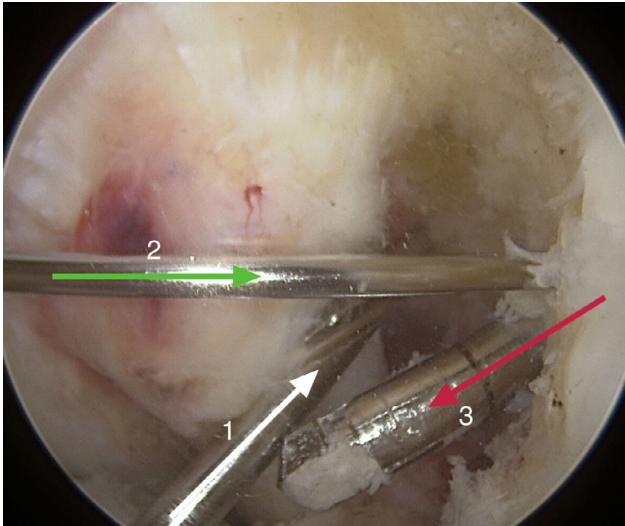
El cirujano ortopédico debe tener un conocimiento detallado y profundo de la anatomía y de la biomecánica del LCA, además de dominar los principios y las técnicas de reconstrucción, considerando como el objetivo principal una reconstrucción lo más cercana al origen y la función del ligamento nativo.

La técnica más frecuentemente utilizada es la del portal transtibial, que efectúa el túnel femoral previo la elaboración del túnel tibial; el inconveniente de esta técnica es elaborar en una posición no anatómica, el túnel femoral, debido a una orientación más vertical y lejana al origen nativo del LCA,

que está localizada más hacia la pared medial del cóndilo femoral lateral que a la región intercondílea<sup>6</sup>. Por su parte, la técnica «anatómica» utiliza el portal medial accesorio para perforar el túnel femoral anatómicamente, al no depender de la posición del túnel tibial; el uso de guías transportales permite crear túneles más cercanos al origen del LCA, dando como resultado, luego de la cirugía, mejor estabilidad rotacional de la rodilla, sin incrementar la complejidad del procedimiento<sup>7</sup>. La evolución y la introducción de guías femorales externas han evolucionado la técnica de reconstrucción habitual, pues permiten colocar los túneles femorales y tibiales en una posición anatómica cercana al origen e inserción del LCA. Además, no requieren la flexión forzada de la rodilla para su colocación y tienen la ventaja de que los túneles no requieren atravesar las corticales externa del fémur y de la tibia<sup>8</sup> (fig. 1). A estas técnicas se suma la posibilidad de los aloinjertos, con la finalidad de disminuir mucho más el tiempo quirúrgico, evitar la morbilidad del sitio donante, especialmente de los isquio-tibiales, que disminuyen la potencia flexora de la rodilla<sup>9</sup>.

Con respecto a la evaluación de los resultados posteriores a la cirugía, se pueden objetivar la estabilidad y la traslación anteroposterior de la rodilla con las maniobras de Lachman y de cajón anterior<sup>10</sup>, y registrar el grado de traslación en milímetros, ya sea con equipos electrónicos, como el KT-1000, o manuales con el rolímetro<sup>11</sup>. Con estos datos, se comparan el lado intervenido y el lado contralateral; se considera una laxitud residual normal entre 0-2 mm, pero cifras mayores a 5 mm se deben tomar una laxitud residual excesiva y una falla en la reconstrucción<sup>12</sup>. Para objetivar el grado de satisfacción del paciente tras la cirugía disponemos de diferentes escalas utilizadas universalmente; la escala de la International Knee Documentation Committee Subjective Knee Form (IKDC) permite valorar las actividades tanto deportivas como de la vida cotidiana, en diferentes tipos de lesiones de rodilla y, en particular, después de la reconstrucción del LCA<sup>13,14</sup>.

El Servicio de Cirugía Articular de nuestro hospital inició sus actividades en el año 2009 y la técnica de elección



**Figura 1 – Visión artroscópica desde el portal lateral de la rodilla izquierda. Se evidencia la posición de las guías para cada una de las técnicas: transtibial (flecha blanca N.º 1), portal medial (flecha verde N.º 2) y guía todo dentro (flecha roja N.º 3).**

para la reconstrucción del LCA fue inicialmente transtibial. A partir del año 2014, iniciamos los procedimientos reconstructivos de LCA con la técnica de túneles todo dentro y fijaciones bicorticales, y uso de aloinjerto, y la técnica de túnel femoral «anatómica», con guía externa y fijación convencional (botón-tornillo). Esto motivó realizar el presente trabajo piloto para conocer las diferencias o bien las similitudes entre los métodos empleados en este periodo de estudio.

**Material y métodos**

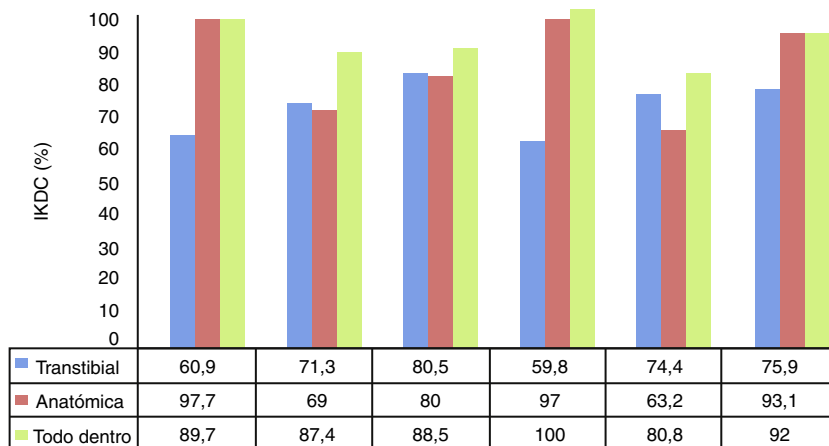
El presente trabajo tiene como base una investigación epidemiológica de tipo observacional retrospectivo, no aleatorizado

con una serie de casos, donde el universo de estudio estuvo constituido por los pacientes registrados en la base de datos electrónica del hospital, intervenidos por lesión del LCA, en el periodo comprendido entre el 1 de enero del 2014 y el 31 de diciembre del 2015, previa autorización del Comité de Investigación y Bioética de la Institución. Los criterios de inclusión fueron pacientes intervenidos con las técnicas transtibial, anatómica, y todo dentro, con un rango de edad comprendidos los 18 y los 70 años, que consultaron a los 6 meses del posoperatorio y en todos los casos que se utilizaron autoinjerto o aloinjerto para reconstrucción en una sola banda. Por su lado, los criterios de exclusión fueron pacientes con evidencia radiográfica de fisas abiertas en el momento de la intervención; pacientes con lesiones del ligamento cruzado posterior o lesiones de esquina postero-lateral o intervenidos por cirugía de revisión. Eliminamos a los pacientes con datos insuficientes registrados en la historia clínica.

Con estas premisas se revisaron de 46 expedientes clínicos, de los cuales recopilamos a 18 pacientes que cumplieron los criterios antes descritos, los cuales fueron divididos en 3 grupos de estudio no aleatorizados de 6 individuos por cada una de las 3 técnicas de reconstrucción realizadas en el periodo de estudio. Se estudió en total a 11 pacientes de sexo masculino (66%) y 7 pacientes de sexo femenino (34%). La edad media fue de 29 (rango 19-49) años y la lateralidad predominante de este grupo fue derecha (12 rodillas). En nuestro grupo de estudio no se evidenció ninguna diferencia estadísticamente significativa entre las 3 técnicas, con respecto a la edad, sexo y lateralidad.

Para el manejo de la información se realizó una base de datos para su posterior análisis estadístico con el programa Statgraphic Centurion para Windows (Statpoint Technologies, Inc., Virginia, EE. UU.). La información se resumió en forma de números y porcentajes. El análisis de las variables se realizó con el método ANOVA y se aplicó la t de Student, con un nivel de confianza del 95% y un valor de p= 0,05, para buscar asociación estadística entre los resultados obtenidos del cuestionario IKDC subjetivo registrado en el expediente electrónico entre cada una de las 3 técnicas y el resultado obtenido de la medición con rolímetro, de la traslación tibial en milímetros

Comparación IKDC subjetivo entre las 3 técnicas



**Figura 2 – Resultado del IKDC para las diferentes técnicas, con un promedio de 70,52 para transtibial, 83,33 para la anatómica y 89,63 para técnica todo dentro (p = 0,0154).**

obtenido de las pruebas de cajón anterior y Lachman, registrada en la consulta de seguimiento. Se analizaron, además, las variables como sexo, lateralidad y tipo de injerto o fijación.

## Resultados

En el análisis multivariado, entre la técnica transtibial y la técnica anatómica, con respecto al grado de satisfacción subjetiva, no se encontró diferencia estadísticamente significativa entre los resultados; el IKDC fue 70,52 para la técnica transtibial y 83,33 en la técnica anatómica ( $p=0,193$ ). Entre la técnica anatómica y la técnica todo dentro tampoco se encontraron diferencias, IKDC = 83,33 e IKDC = 89,63, respectivamente ( $p=0,194$ ).

Al realizar la comparación entre las técnicas transtibial y la técnica todo dentro, se encontró diferencia estadísticamente significativa en los resultados observados con el IKDC, 70,52 y 89,63, respectivamente ( $p=0,0154$ ), a favor de la técnica todo dentro, mostrando un mayor grado de satisfacción en las actividades de la vida cotidiana e iniciales de actividad física (fig. 2).

Al analizar el grado de traslación tibial en milímetros en la maniobra de Lachman y el cajón anterior, entre cada una de las técnicas, encontramos una diferencia significativamente estadística para los valores obtenidos para la técnica todo dentro de 2 mm/2,16 mm ( $p=0,0059$ ) frente a 5,67 mm/5,17 mm de la técnica transtibial. Este resultado, superior con la técnica todo dentro, podría estar asociado con el uso de aloinjerto en comparación con las otras 2 técnicas ( $p=0,012$ ).

## Discusión

La reconstrucción artroscópica con un solo fascículo, bien con auto o aloinjerto, es la técnica de referencia para la cirugía reconstructiva del LCA. A diferencia de la técnica transtibial, las técnicas anatómicas permiten ubicar el injerto de una forma más fisiológica en la inserción femoral. A pesar de esto, Guler et al.<sup>15</sup> demostraron que no existe diferencias en los resultados evaluados con la escala de Lysholm ni con el rango de movilidad entre las 2 técnicas. En la bibliografía, no existe consenso sobre la técnica más adecuada y los resultados presentados son variables; Alentorn-Geli et al.<sup>16</sup> no encontraron diferencias significativas en los resultados obtenidos en las pruebas subjetivas de la técnica transtibial y de la portal medial, similar a lo que hemos observado en nuestra serie, pero, en cambio, Zehir et al.<sup>17</sup> encontraron una mejoría con respecto al tiempo de recuperación y mejor estabilidad rotacional con la técnica anatómica. Chen et al.<sup>18</sup>, en una revisión sistemática de 733 pacientes intervenidos, mostraron que las técnicas a través del portal medial obtuvieron más resultados negativos en la maniobra de Lachman y resultados aceptables con el cuestionario subjetivo del IKDC.

Nuestros resultados son similares a los presentados por Volpi et al.<sup>19</sup> en 40 pacientes, sin encontrar diferencias entre los grupos intervenidos con técnicas todo dentro y anatómicas, con las escalas de Lysholm, el IKDC y la escala análoga visual de dolor.

Con respecto a los resultados observados con la técnica todo dentro, Schurz et al.<sup>20</sup> encontraron excelentes resultados

en cuanto al grado de laxitud residual, a los 24 meses de seguimiento, en comparación con la rodilla contralateral; además, Riboh et al.<sup>21</sup> no vieron una mayor tasa de fallos con esta técnica.

Uno de los factores que podrían estar reflejando los resultados obtenidos en nuestro trabajo son los métodos de fijación, especialmente los de tipo bicortical de doble botón; Porter y Shadbolt<sup>22</sup> señalaron que estas fijaciones híbridas proporcionan mayor fuerza tensil del injerto, más rigidez y menor deslizamiento del mismo dentro del túnel, lo que abre un interesante campo para la investigación y el desarrollo de nuevos sistemas de fijación.

Las limitaciones de este trabajo son, en primer lugar, al ser un estudio piloto presenta un reducido número de pacientes; además, disponen de un corto periodo de seguimiento, considerando que la mayoría de los pacientes intervenidos en nuestro servicio regresan a su unidad de referencia en el primer nivel de atención y se pierden del seguimiento posterior a los 6 meses del posoperatorio. Tampoco dispusimos de información completa ni registrada electrónicamente de las posibles lesiones meniscales asociadas y tratamientos recibidos que podrían generar un sesgo en los resultados de satisfacción subjetiva. Pero con la información preliminar de este trabajo, consideramos que posiblemente las técnicas que utilizan aloinjerto y fijación bicortical con sistema de doble suspensión (todo dentro) conservan un mayor stock óseo, disminuyen la morbilidad del sitio donador y muestran resultados favorables con respecto a satisfacción subjetiva, y menor traslación tibial residual a mediano plazo, en comparación con la técnica transtibial. Pero, la técnica de reconstrucción anatómica es una opción prometedora por presentar resultados superiores a la técnica transtibial y muy similares a los observados en la técnica todo dentro, a pesar de utilizar autoinjerto y fijación monocortical femoral y un tornillo interferencial a nivel tibial. Finalmente, nuestro interés en particular con este trabajo es marcar la pauta para futuros estudios, con una mayor población y de preferencia multicéntricos en nuestra región latinoamericana, para confirmar estos hallazgos.

## Conflicto de intereses

Los autores declaran no tener ningún conflicto de intereses.

## BIBLIOGRAFÍA

1. Vaishya R, Agarwal A, Ingole S, Vijay V. Current trends in anterior cruciate ligament reconstruction: A review. *Cureus*. 2015;7:e378.
2. Prodromos C, Fu FH, Howell SM, Johnson DH, Lawhorn K. Controversies in soft-tissue anterior cruciate ligament reconstruction: Grafts, bundles, tunnels, fixation, and harvest. *J Am Acad Orthop Surg*. 2008;16:376-84.
3. Jang SH, Kim JG, Ha JK, Wang BG, Yang SJ. Functional performance tests as indicators of returning to sports after anterior cruciate ligament reconstruction. *Knee*. 2014;21:95-101.
4. Bohensky MA, deSteiger R, Kondogiannis C, Sundararajan V, Andrianopoulos N, Bucknill A, et al. Adverse outcomes

- associated with elective knee arthroscopy: A population-based cohort study. *Arthroscopy*. 2013;29:716-25.
5. Devgan A, Singh A, Gogna P, Singla R, Magu NK, Mukhopadhyay R. Arthroscopic anatomical double bundle anterior cruciate ligament reconstruction: A prospective longitudinal study. *Indian J Orthop*. 2015;9:136-42.
  6. F Matassi F, Sirleo L, Carulli C, Innocenti M. Anatomical anterior cruciate ligament reconstruction: transtibial versus outside-in technique. SIGASCOT Best Paper Award Finalist 2014. *Joints*. 2015;3:6-14.
  7. Sherman SL, Chalmers PN, Yanke AB, Bush-Joseph CA, Verma NN, Cole BJ, et al. Graft tensioning during knee ligament reconstruction: Principles and practice. *J Am Acad Orthop Surg*. 2012;20:633-45.
  8. Wilson AJ, Yasen SK, Nancoo T, Stannard R, Smith JO, Logan JS. Anatomic all-inside anterior cruciate ligament reconstruction using the translateral technique. *Arthrosc Tech*. 2013;2:e99-104.
  9. Delcroix GJ, Kaimrajh DN, Baria D, Cooper S, Reiner T, Latta L, et al. Histologic, biomechanical, and biological evaluation of fan-folded iliotibial band allografts for anterior cruciate ligament reconstruction. *Arthroscopy*. 2013;29:756-65.
  10. Makhmalbaf H, Moradi A, Ganji S, Omidi-Kashani F. Accuracy of lachman and anterior drawer tests for anterior cruciate ligament injuries. *Arch Bone Jt Surg*. 2013;1:94-7.
  11. Balasch H, Schiller M, Friebel H, Hoffmann F. Evaluation of anterior knee joint instability with the Rolimeter A test in comparison with manual assessment and measuring with the KT-1000 arthrometer. *Knee Surgery*. 1999;7:204-8.
  12. Prodromos CC, Fu FH, Howell SM, Johnson DH, Lawhorn K. Controversies in soft-tissue anterior cruciate ligament reconstruction: Grafts, bundles, tunnels, fixation, and harvest. *J Am Acad Orthop Surg*. 2008;16:376-84.
  13. Van Meer BL, Meuffels DE, Vissers MM, Bierma-Zeinstra SM, Verhaar JA, Terwee CB, et al. Knee Injury and Osteoarthritis Outcome Score or International Knee Documentation Committee Subjective Knee Form: Which questionnaire is most useful to monitor patients with an anterior cruciate ligament rupture in the short term. *Arthroscopy*. 2013;29:701-15.
  14. Collins NJ, Misra D, Felson DT, Crossley KM, Roos EM. Measures of Knee Function: International Knee Documentation Committee (IKDC) Subjective Knee Evaluation Form, Knee Injury and Osteoarthritis Outcome Score (KOOS), Knee Injury and Osteoarthritis Outcome Score Physical Function Short Form (KOOS-PS), Knee Outcome Survey Activities of Daily Living Scale (KOS-ADL), Lysholm Knee Scoring Scale, Oxford Knee Score (OKS), Western Ontario and McMaster Universities Osteoarthritis Index (WOMAC), Activity Rating Scale (ARS), and Tegner Activity Score (TAS). *Arthritis Care Res (Honoken)*. 2011;63 Suppl:208-28.
  15. Guler O, Mahirogullari M, Mutlu S, Cercı MH, Seker A, Cakmak S. Graft position in arthroscopic anterior cruciate ligament reconstruction: Anteromedial versus transtibial technique. *Arch Orthop Trauma Surg*. 2016;136:1571-80.
  16. Alentorn-Geli E, Samitier G, Alvarez P, Steinbacher G, Cugat R. Anteromedial portal versus transtibial drilling techniques in ACL reconstruction: A blinded cross-sectional study at two- to five-year follow-up. *Int Orthop*. 2010;34:747-54.
  17. Zehir S, Sahin E, Songür M, Kalem M. Conventional trans-tibial versus anatomic medial portal technique for femoral tunnel preparation in anterior cruciate ligament reconstruction; comparison of clinical outcomes. *Niger J Clin Pract*. 2016;19:475-9.
  18. Chen Y, Chua KH, Singh A, Tan JH, Chen X, Tan SH, et al. Outcome of single-bundle hamstring anterior cruciate ligament reconstruction using the anteromedial versus the transtibial technique: A systematic review and meta-analysis. *Arthroscopy*. 2015;31:1784-94.
  19. Volpi P, Bait C, Cervellin M, Denti M, Prospero E, Morengi E, et al. No difference at two years between all inside transtibial technique and traditional transtibial technique in anterior cruciate ligament reconstruction. *Muscles Ligaments Tendons J*. 2014;4:95-9.
  20. Schurz M, Tiefenboeck TM, Winnisch M, Syre S, Plachel F, Steiner G, et al. Clinical and functional outcome of all-inside anterior cruciate ligament reconstruction at a minimum of 2 years' follow-up. *Arthroscopy*. 2016;32:332-7.
  21. Riboh JC, Hasselblad V, Godin JA, Mather RC 3rd. Transtibial versus independent drilling techniques for anterior cruciate ligament reconstruction: A systematic review, meta-analysis, and meta-regression. *Am J Sports Med*. 2013;41:2693-702.
  22. Porter M, Shadbolt B. Femoral aperture fixation improves anterior cruciate ligament graft function when added to cortical suspensory fixation: An in vivo computer navigation study. *Orthop J Sports Med*. 2016;4, 2325967116665795.