

CARTA CIENTÍFICA

Metástasis ósea en el pie como presentación clínica de un carcinoma suprarrenal



Bone metastasis located on foot as a clinical presentation of an adrenocortical carcinoma

Los carcinomas suprarrenales son tumores poco frecuentes, con una incidencia de 0,5-2 casos por millón de habitantes/año, y una distribución bimodal en la infancia temprana y entre la cuarta y quinta década de la vida. La mayor parte de los casos, el 40-60%, se presentan con clínica derivada de la hiperproducción hormonal, siendo lo más frecuente el síndrome de Cushing, con o sin virilización. El 30% se presentan con síntomas inespecíficos derivados del crecimiento tumoral (molestias abdominales, náuseas, vómitos, dolor de espalda, etc.), y hasta un 20-30% se diagnostican como incidentalomas suprarrenales¹⁻³.

Presentamos el caso de un varón de 47 años que consultó con el servicio de Traumatología por presentar tumefacción y dolor en el segundo dedo del pie izquierdo, con el antecedente de un traumatismo en dicho pie 2 meses antes (fig. 1A). No refería clínica a ningún otro nivel. Se solicitó una radiografía, en la que se objetivó una lesión lítica en la falange proximal del segundo dedo del pie (fig. 1B). Para completar el estudio se realizó una biopsia, evidenciándose proliferación neoplásica de células epiteliales atípicas, de núcleos redondos hiper cromáticos y citoplasmas claros, con necrosis focal (fig. 1C). Mostró positividad en la inmunohistoquímica para inhibina, vimentina, sinaptofisina y melan A, y negatividad para citokeratina AE1/AE3, CD10, EMA, CEA, cromogranina A, S100, p63 y TTF-1. El Ki67 fue del 50%. Estos hallazgos fueron compatibles con metástasis de un carcinoma de origen suprarrenal.

La tomografía axial computarizada mostró una gran masa suprarrenal derecha heterogénea de 25 × 21 × 16 cm, adenopatías locorregionales patológicas, y lesiones pulmonares sugestivas de metástasis (fig. 1D). En la exploración física se evidenció una masa abdominal palpable y ginecomastia bilateral. La analítica mostró niveles normales de cortisol y aldosterona, y niveles aumentados de estrógenos (17 beta estradiol 85 pg/ml [0-40 pg/ml]) y andrógenos (DHEA-S 6970 ng/ml [800-5600 ng/ml] y androstendiona > 10 ng/ml [0,3-2,9 ng/ml]).

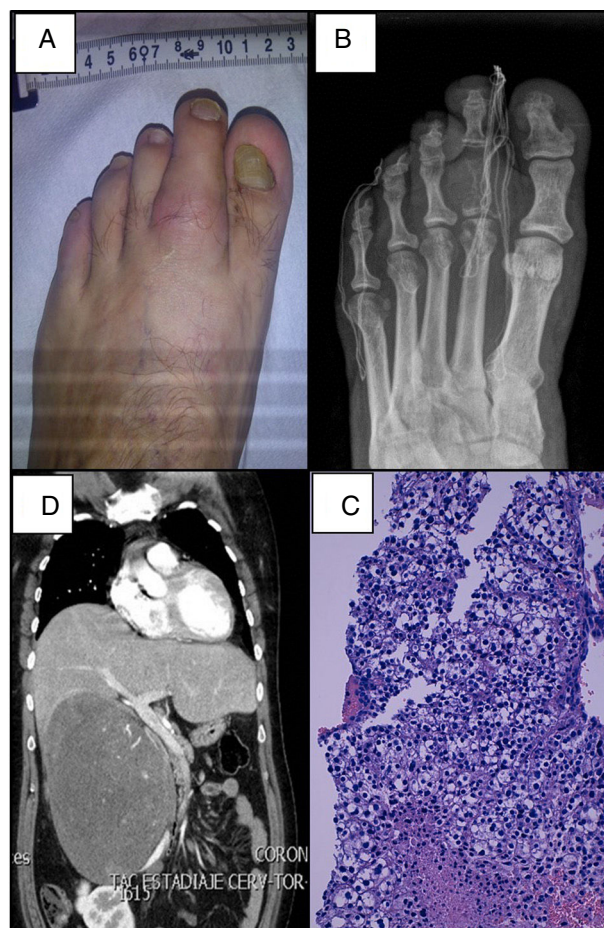


Figura 1 A: tumefacción en el segundo dedo del pie izquierdo. B: lesión ósea lítica en la falange proximal del segundo dedo del pie. C: infiltración ósea por células tumorales, tinción hematoxilina-eosina (x100). D: tomografía axial computarizada que muestra gran masa suprarrenal derecha que produce desplazamiento de estructuras adyacentes.

Recibió tratamiento sintomático local con radioterapia a nivel de la lesión ósea del pie. Debido al estadio avanzado, se inició tratamiento sistémico con mitotano y estreptozotocina, requiriendo hasta una cuarta línea de quimioterapia debido a la progresión de la enfermedad, con aparición

de metástasis hepáticas y progresión de las pulmonares. El paciente falleció 13 meses después del diagnóstico.

En varones, los tumores productores de andrógenos aislados suelen pasar desapercibidos por ausencia de síntomas. Solo el 1-3% de los tumores funcionantes son productores de estrógenos. Estos pueden cursar en varones con ginecomastia, pérdida de la libido y atrofia testicular. El caso descrito es un carcinoma suprarrenal productor de andrógenos y estrógenos, en el que se evidencia ginecomastia en la exploración física, sin ninguna otra clínica derivada de la hiperproducción hormonal⁴.

La extensión tumoral en el momento del diagnóstico constituye el principal factor pronóstico en el carcinoma suprarrenal. Los 2 principales sistemas de estadificación son el publicado en 2004 por la *Union Internationale Contre Cancer* (UICC) y la Organización Mundial de la Salud, y el sistema propuesto por el ENSAT (*European Network for the Study of Adrenal tumor*) en 2008. Este último diferencia la enfermedad metastásica por su mal pronóstico, incluyendo en el estadio IV solo aquellos tumores con metástasis a distancia, y en el estadio III aquellos localmente avanzados. La supervivencia a los 5 años es del 50% en el estadio III y de solo el 13% en el estadio IV. Más allá del estadio tumoral, otros factores pronósticos importantes son el índice mitótico, y el ki67. Asimismo, los avances en la biología molecular han permitido identificar subgrupos moleculares con mejor o peor pronóstico, lo que podría ayudar a desarrollar nuevos marcadores y terapias dirigidas^{5,6}.

Alrededor del 25% de los carcinomas suprarrenales pueden presentarse en un estadio IV, con metástasis en el momento del diagnóstico, fundamentalmente a nivel pulmonar (40-80%) y hepático (40-90%)². Las metástasis óseas son menos frecuentes, con una incidencia que varía según las series entre el 5 y el 20%, siendo las más frecuentes a nivel pélvico o de la columna vertebral^{7,8}. Tras revisar la literatura, no hemos encontrado ningún caso que se haya presentado como una metástasis a nivel de los huesos del pie. La cirugía con la resección completa del tumor es la única opción terapéutica que puede conseguir la curación en los estadios precoces. En los estadios avanzados, el curso habitual es muy agresivo, con una supervivencia media de 12 meses. En esta fase los pilares del tratamiento son el mitotano y la quimioterapia. Sin embargo, la respuesta es escasa y la supervivencia a los 5 años es del 13%^{4,9}. En los últimos años se están estudiando fármacos dirigidos contra las dianas moleculares implicadas en el desarrollo del cáncer (inhibidores de mTOR como el tensiolimus o everolimus, o inhibidores de tirosina cinasas como sunitinib) con resultados hasta ahora poco esperanzadores¹⁰.

Bibliografía

1. Berruti A, Baudin E, Gelderblom H, Haak HR, Porpiglia F, Fassnacht M, et al. Adrenal cancer: ESMO Clinical Practice Guidelines for diagnosis, treatment and follow-up. *Ann Oncol*. 2012;23 Suppl 7:131-8.
2. Else T, Kim AC, Sabolch A, Raymond VM, Kandathil A, Caoili EM, et al. Adrenocortical carcinoma. *Endocr Rev*. 2014;35:282-326.
3. Fassnacht M, Kroiss M, Allolio B. Update in adrenocortical carcinoma. *J Clin Endocrinol Metab*. 2013;98:4551-64.
4. Cámara A. Carcinoma de la corteza suprarrenal. En: *Manual del residente de Endocrinología y Nutrición*. ISBN: 978-84-606-8570-8.
5. Jouinot A, Bertherat J. MANAGEMENT OF ENDOCRINE DISEASE: Adrenocortical carcinoma: Differentiating the good from the poor prognosis tumors. *Eur J Endocrinol*. 2018;178:R215-30.
6. Libé R, Borget I, Ronchi CL, Zaggia B, Kroiss M, Kerkhofs T, et al. Prognostic factors in stage III-IV adrenocortical carcinomas (ACC): An European Network for the Study of Adrenal Tumor (ENSAT) study. *Ann Oncol*. 2015;26:2119-25.
7. Lee D, Yanamadala V, Shankar GM, Shin JH. Metastatic adrenal cortical carcinoma to T12 vertebrae. *J Clin Neurosci*. 2016;27:166-9.
8. Solans R, Vilardell M, Beatriz Vázquez A, Yagüe E. Bone metastases as presentation of adrenocortical carcinoma. *Med Clin (Barc)*. 2001;116:76-7.
9. Fay AP, Elfiky A, Teló GH, McKay RR, Kaymakcalan M, Nguyen PL, et al. Adrenocortical carcinoma: The management of metastatic disease. *Crit Rev Oncol Hematol*. 2014;92:123-32.
10. Varghese J, Habra MA. Update on adrenocortical carcinoma management and future directions. *Curr Opin Endocrinol Diabetes Obes*. 2017;24:208-14.

Virginia Bellido^{a,b,*}, Ihintza Larrañaga^c,
Federico Vazquez^d, Verónica Velasco^{e,f}
y Sonia Gaztambide^{a,b,f}

^a Servicio de Endocrinología y Nutrición, Hospital Universitario Cruces, Baracaldo, Vizcaya, España

^b Biocruces, Baracaldo, Vizcaya, España

^c Sección de Endocrinología y Nutrición, Hospital Mendaro, Mendaro, Guipuzcoa, España

^d Servicio de Endocrinología y Nutrición, Hospital Universitario Germans Trias i Pujol, Badalona, Barcelona, España

^e Servicio de Anatomía Patológica, Hospital Universitario Cruces, Baracaldo, Vizcaya, España

^f Universidad del País Vasco (UPV/EHU), CIBERDEM-CIBERER-Endo-ERN, España

* Autora para correspondencia.

Correo electrónico: virginiabellido@gmail.com (V. Bellido).