

Antonio Pérez Pérez^{a,*},
Emilio Ortega Martínez de Victoria^b,
Francisco Arrieta Blanco^c, Assumpta Caixàs Pedragós^d,
Estefanía Santos Mazo^e, Pablo Fernández-Catalina^f,
Sergio Martínez-Hervas^g, José Antonio López-Medina^h,
Lorena Suárez-Gutiérrezⁱ, Juan Ramón Urgeles Planelles^j,
Sònia Gatell Menchén^k y Francisco Tinahones Madueño^h

^a Servicio de Endocrinología y Nutrición, Hospital de Sant Pau, Barcelona, España

^b Servicio de Endocrinología y Nutrición, Hospital Clinic i Provincial de Barcelona, España

^c Servicio de Endocrinología y Nutrición, Hospital Universitario Ramón y Cajal, Madrid, España

^d Servicio de Endocrinología y Nutrición, Hospital Universitari Parc Taulí, Sabadell, España

^e Servicio de Endocrinología y Nutrición, Hospital Universitario de Burgos, España

^f Servicio de Endocrinología y Nutrición, Hospital Montecelo, Pontevedra, España

^g Servicio de Endocrinología y Nutrición, Hospital Clínico Universitario, Valencia, España

^h Servicio de Endocrinología y Nutrición, Hospital Universitario Virgen de la Victoria, Málaga, España

ⁱ Servicio de Endocrinología y Nutrición, Hospital Universitario Central de Asturias, Oviedo, España

^j Servicio de Endocrinología y Nutrición, Hospital Universitari Son Espases, Palma de Mallorca, España

^k Departamento Médico, Departamento Médico, Amgen, S.A., España

* Autor para correspondencia.

Correo electrónico: aperez@santpau.cat (A. Pérez Pérez).

<https://doi.org/10.1016/j.endinu.2021.07.009>

2530-0164/ © 2021 Publicado por Elsevier España, S.L.U. en nombre de SEEN y SED.

Probable impacto de la COVID-19 sobre las derivaciones a endocrinología infantil: aumento de incidencia de pubertad precoz en un hospital de tercer nivel



Likely impact of COVID-19 on referrals to pediatric endocrinology: Increased incidence of precocious puberty in a third-level hospital

El primer caso de enfermedad por coronavirus 2019 (COVID-19) se detectó en Wuhan (China) en diciembre de 2019, y desde entonces comenzó a extenderse por todo el mundo. Los casos confirmados y las muertes crecieron rápidamente¹, produciendo un impacto emocional en la población, con síntomas de ansiedad, estrés y depresión².

En España, entre el 9 y el 13 de marzo de 2020 se produjo el cierre de colegios. El 14 de marzo se declaró el estado de alarma y el 16 de marzo se estableció el confinamiento de la población. El 5 de abril de 2020 se habían registrado 130.759 casos de COVID-19 en España, 1.200.000 casos confirmados a nivel mundial y más de 68.000 muertes¹. España se convertía en el tercer país del mundo con más personas afectadas por esta pandemia.

Para muchos ciudadanos esta ha sido su primera emergencia social y sanitaria, causada por un agente vírico, lo que ha generado una gran incertidumbre y consecuencias adversas para la salud¹.

Esta situación de pandemia puede haber ocasionado un cambio en el tipo y número de derivaciones a las distintas especialidades, por lo que nos planteamos identificar si existía una disminución o retraso en las derivaciones a la consulta de endocrinología pediátrica de un hospital de tercer nivel, así como en la distribución de las mismas. A esto se sumaba la sensación subjetiva, por parte del personal de endocrinología pediátrica, de un incremento del número de derivaciones por pubertad precoz, por lo que se hacía nece-

sario, como un tercer objetivo, comprobar si la pandemia estaba influyendo en el momento de inicio de la pubertad.

Llevamos a cabo un estudio retrospectivo de casos y controles con muestreo consecutivo no probabilístico de los menores de 14 años derivados por primera vez desde atención primaria y especializada al servicio de endocrinología pediátrica de un hospital de tercer nivel, en el periodo de marzo de 2019 a diciembre de 2019 y de marzo de 2020 a diciembre de 2020, registrados en el software de consultas.

Se llevó a cabo una recogida de datos de todos los diagnósticos primarios y secundarios de la primera visita, así como al mes de la derivación.

Los criterios utilizados para la selección de pacientes fueron:

- Criterios de inclusión: menores de 14 años derivados por primera vez a la consulta de endocrinología pediátrica de nuestro centro durante un periodo de 18 meses.
- Criterios de exclusión: mayores de 14 años, falsas primeras visitas y derivaciones duplicadas del mismo paciente.

El estudio estadístico de comparación de medias independientes se realizó mediante el software R. Previamente se utilizó la prueba inferencial de normalidad mediante el test de Shapiro-Wilk.

En 2019 hubo un total de 598 derivaciones a la consulta de endocrinología pediátrica que cumplían los criterios establecidos (grupo control), mientras que en 2020 hubo un total de 471 derivaciones en el mismo periodo de tiempo.

Las causas más frecuentes de derivación durante el periodo control fueron: talla baja 37,5% (224/598), obesidad 17,4% (104/598) e hipotiroidismo 15,4% (92/598), mientras que en el grupo de casos de 2020 fueron: talla baja 27,8% (131/471), pubertad precoz 18,5% (87/471) e hipotiroidismo 14% (66/471) (fig. 1).

Dado que se trataba de muestras normales, se analizaron las diferencias entre todos los motivos de derivación mediante el test estadístico de la t de Student, obteniéndose significación estadística en talla baja ($p=0,0019$), obesidad

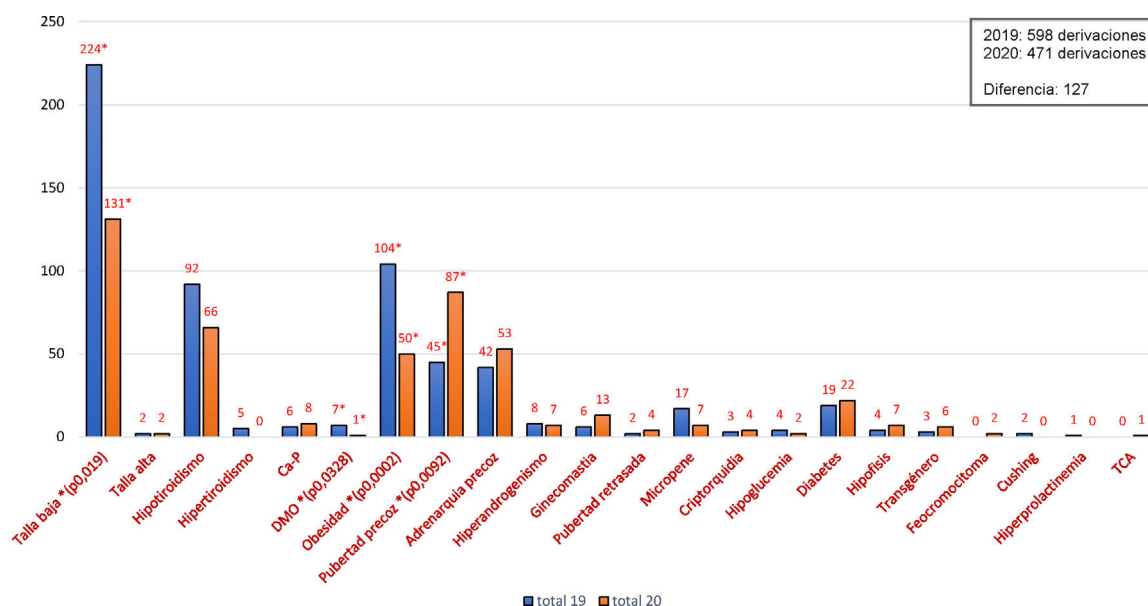


Figura 1 Motivos de consulta en el servicio de endocrinología infantil de un hospital de tercer nivel expresados en porcentaje. Ca-P: metabolismo calcio-fósforo; DMO: densidad mineral ósea; TCA: trastorno de la conducta alimentaria. * $p < 0,05$.

($p = 0,0002$), pubertad precoz ($p = 0,0092$) y alteraciones de la densidad mineral ósea ($p = 0,0328$).

Se observa una distribución homogénea de las derivaciones durante 2019, con una disminución de las mismas durante los meses de vacaciones, mientras que en 2020 hubo un predominio de derivaciones en los últimos 3 meses del año.

El confinamiento, el cierre de colegios y la necesidad de distanciamiento social ha supuesto una disminución del ejercicio, trasgresiones dietéticas y un mayor tiempo en el domicilio y frente a pantallas digitales³. Además, la ansiedad y preocupación económica de los padres, junto con el miedo a enfermar, han podido suponer una situación de estrés en los niños⁴. Estos factores psicológicos y ambientales estimulan el factor insulinoide de crecimiento, la glucosa y la leptina e inhiben la melatonina, lo que puede estimular la hormona liberada por neuronas del hipotálamo (GnRH), que estimula la liberación de gonadotropinas^{5,6}. Además, el aumento de conductas sedentarias se correlaciona con una elevación del índice de masa corporal, que a su vez es inductor de pubertad^{7,8}. En nuestro caso, aunque las derivaciones por obesidad se vieron mermadas, sí que existía una sensación subjetiva de aumento de peso en los pacientes recibidos.

Apoyando esta teoría se encuentra el hallazgo de que en nuestra consulta ha habido un aumento de derivaciones por pubertad precoz, al igual que en los grupos italianos^{9,10}. El grupo de Verzani et al. presenta una muestra de ambos sexos superior a la nuestra ($n = 224$), pero llegan a las mismas conclusiones⁹, mientras que Stagi et al. presentan una muestra inferior a la nuestra ($n = 37$), y solo de sexo femenino¹⁰. Sin embargo, Stagi et al. aportan que las nuevas pubertades precoces presentan una edad más temprana, un pico de lutropina y estradiol mayor, un volumen ovárico y uterino mayor, y un estadio de Tanner más avanzado al diagnóstico que en el grupo control. Además, refieren una evolución más rápida de la pubertad en aquellas que son prematuras,

ya conocidas y diagnosticadas previamente a la pandemia⁹. Por último, reflejan un aumento del índice de masa corporal y un mayor uso de aparatos tecnológicos entre el grupo control, que sustentaría nuestra hipótesis de la influencia de estos hechos durante la pandemia como desencadenante de la pubertad¹⁰. Esto forma parte de una de las limitaciones de nuestro estudio, ya que no hemos podido constatar el aumento del índice de masa corporal en la totalidad de nuestro grupo control por un sesgo de información.

En conclusión, en nuestra muestra ha habido un aumento importante de nuevos casos de pubertad precoz durante el periodo de la pandemia por COVID-19. Además, en nuestra consulta han disminuido en 2020 las derivaciones por talla baja, obesidad y osteoporosis, y la distribución de derivaciones durante 2020 es variable, con un aumento en los últimos meses.

Autoría

Ana B. Ariza Jimenez ha diseñado y redactado el artículo. Francisco J. Aguilar Gomez Cardenas ha ayudado a la recogida de datos. Carmen de la Camara Moraño ha supervisado el artículo. Todos los autores han visto este manuscrito, toman total responsabilidad del mismo y aprueban su publicación.

Conflicto de intereses

Los autores declaran no tener ningún conflicto de intereses.

Bibliografía

1. Odriozola-González P, Planchuelo-Gómez Á, Iurtia MJ, de Luis-García R. Psychological effects of the COVID-19 outbreak and lockdown among students and workers of

- a Spanish university. *Psychiatry Res.* 2020;290:113108, <http://dx.doi.org/10.1016/j.psychres.2020.113108>.
2. Wang C, Pan R, Wan X, Tan Y, Xu L, Ho CS, et al. Immediate psychological responses and associated factors during the initial stage of the 2019 coronavirus disease (COVID-19) epidemic among the general population in China. *Int J Environ Res Public Health.* 2020;17:1729, <http://dx.doi.org/10.3390/ijerph17051729>.
 3. Gallè F, Sabella EA, Ferracuti S, de Giglio O, Caggiano G, Protano C, et al. Sedentary behaviors and physical activity of Italian undergraduate students during lockdown at the time of CoViD-19 pandemic. *Int J Environ Res Public Health.* 2020;17:6171, <http://dx.doi.org/10.3390/ijerph17176171>.
 4. Xie X, Xue Q, Zhou Y, Zhu K, Liu Q, Zhang J, et al. Mental Health Status Among Children in Home Confinement During the Coronavirus Disease 2019 Outbreak in Hubei Province, China. *JAMA Pediatr.* 2020;174:898-900.
 5. Hadinia SH, Carneiro PRO, Fitzsimmons CJ, Bédécarrats GY, Zuidhof MJ. Post-photostimulation energy intake accelerated pubertal development in broiler breeder pullets. *Poult Sci.* 2020;99:2215-29.
 6. Zhang L, Zhang D, Sun Y. Adverse childhood experiences and early pubertal timing among girls: A meta-analysis. *Int J Environ Res Public Health.* 2019;16:2887, <http://dx.doi.org/10.3390/ijerph16162887>.
 7. Gavela-Pérez T, Garcés C, Navarro-Sánchez P, López Villanueva L, Soriano-Guillén L. Earlier menarcheal age in Spanish girls is related with an increase in body mass index between pre-pubertal school age and adolescence. *Pediatr Obes.* 2015;10:410-5.
 8. Brix N, Ernst A, Lauridsen LLB, Parner ET, Arah OA, Olsen J, et al. Childhood overweight and obesity and timing of puberty in boys and girls: Cohort and sibling-matched analyses. *Int J Epidemiol.* 2020;49:834-44.
 9. Verzani M, Bizzarri C, Chioma L, Bottaro G, Pedicelli S, Cappa M. Impact of COVID-19 pandemic lockdown on early onset of puberty: Experience of an Italian tertiary center. *Ital J Pediatr.* 2021;47:52.
 10. Stagi S, de Masi S, Bencini E, Losi S, Paci S, Parpagnoli M, et al. Increased incidence of precocious and accelerated puberty in females during and after the Italian lockdown for the coronavirus 2019 (COVID-19) pandemic. *Ital J Pediatr.* 2020;46:165, <http://dx.doi.org/10.1186/s13052-020-00931-3>.

Ana Belén Ariza Jimenez*,
Francisco Javier Aguilar Gomez-Cardenas
y Carmen de la Camara Moraño

*Sección de Endocrinología Infantil, Unidad de Gestión
Clínica de Pediatría, Hospital Universitario Reina Sofía,
Córdoba, España*

*Autor para correspondencia.
Correo electrónico: micodemas@hotmail.com
(A.B. Ariza Jimenez).

<https://doi.org/10.1016/j.endinu.2021.09.004>
2530-0164/ © 2021 Publicado por Elsevier España, S.L.U. en
nombre de SEEN y SED.

Symptomatic salivary gland choristoma of the pituitary gland



Coristoma de glándula salival sintomático de la hipófisis

Dear Editor,

Choristoma or heteropia is a congenital anomaly consisting of a heterotopic remnant of cells or microscopically normal tissues, i.e., a growth of normal tissue in an abnormal location. This heterotopic remnants can contain different types of cells or tissues in different tissues or organs of the body. Heterotopic remnants are usually of little importance, but can be confused clinically with neoplasms.

Pituitary choristoma is rare. Heterotopic remnants in the pituitary gland have been reported in both anterior and posterior pituitary.¹ Foci of ganglionic cells have been found in the neurohypophysis.² On the other hand, focal squamous epithelia in the anterior pituitary is a common finding but it is rather metaplastic from parenchymal cells than ectopic tissue.³ Lastly, small foci of ectopic salivary gland tissue have been demonstrated in the posterior lobe of pituitary glands.⁴

Intrasellar symptomatic salivary gland is very rare although it could be considered in the differential diagnosis of intrasellar masses.⁵ We report a new case of symptomatic pituitary salivary gland choristoma and discuss the

most relevant aspects of this pathology in relation to the prevalence, clinical diagnosis and therapeutic outcomes.

A 71-year-old man underwent surgery for a sellar-suprasellar lesion after consulting for severe headache for 7 days and binocular diplopia of several hours of evolution. Visual campimetry was consistent with chronic bilateral glaucoma and less likely with incongruous right homonymous hemianopia. Bitemporal hemianopia was ruled out. The fundus was normal. Preoperative hormonal evaluation showed the presence of hypopituitarism (gonadotropins, GH, TSH and ACTH deficiency). PRL was normal (5.8 ng/ml). Pituitary MRI showed a large expansive mass (26 mm × 28 mm × 17 mm) in sellar region suggestive of macroadenoma with extension mainly to the right cavernous sinus and to the left suprasellar region with significant compression of the optic tract and hypothalamic structures (Fig. 1A and B). The postoperative period was favorable with an improvement in headache and previous diplopia. No cerebrospinal fluid fistula or diabetes insipidus was developed. The patient was discharged on replacement hormonal treatment with hydrocortisone, levothyroxine and testosterone. The histopathological study was compatible with sellar choristoma of salivary gland (Fig. 1B-D).

Salivary gland ectopy has been documented in multiple organs and body tissues. The intrasellar location of the salivary glands generally occurs asymptomatic, having been reported in up to 3.4% in autopsy studies.⁴ In exceptional cases, these ectopic embryonic remnants can present symptomatically. To date, fewer than 15 cases have been described.⁵