

CARTA AL EDITOR

Enfermedad relacionada con IgG4 en la glándula tiroidea: un reto diagnóstico



IgG4-related disease in the thyroid gland: A diagnostic challenge

Sr. Editor:

La enfermedad tiroidea en el contexto de enfermedad relacionada con IgG4 (ER-IgG4) puede ser indistinguible de la enfermedad tiroidea maligna si no se buscan hallazgos específicos. Sin embargo, diferenciarlas es de suma importancia, dado que el tratamiento de elección de ambas entidades es radicalmente distinto.

La ER-IgG4 es una enfermedad fibroinflamatoria inmunomediada que se caracteriza por organomegalia o lesiones nodulares/hiperplásicas en diferentes órganos del cuerpo, con infiltración tisular por células plasmáticas positivas para IgG4 y concentraciones séricas de IgG4 elevadas^{1,2}. Es una entidad poco prevalente, con 6 casos por 100.000 habitantes en Japón, el país con más casos notificados³. Afecta mayoritariamente a varones, con incidencia máxima entre la quinta y la séptima décadas de la vida². La ER-IgG4 generalmente responde al tratamiento con corticoides o inmunosupresores¹. Sin embargo, en algunos casos puede simular otros trastornos inflamatorios, infecciones o incluso neoplasias^{2,4}, por lo que es importante distinguirla de otras entidades para evitar tratamientos agresivos innecesarios¹.

Presentamos un caso clínico en el que el diagnóstico diferencial entre enfermedad tiroidea maligna y ER-IgG4 fue difícil, incluso tras el análisis anatomopatológico. Se trata de un varón de 59 años con antecedentes de hipotiroidismo primario en tratamiento con levotiroxina 100 µg/24 h, que acudió a urgencias por disfagia y disnea en decúbito asociadas a una masa cervical anterior no dolorosa de un mes de evolución. El paciente no había tenido fiebre ni otra clínica sistémica. A la exploración física destacaba bocio grado IV de consistencia pétreo y predominio derecho. Se realizó una radiografía de tórax, que evidenciaba una masa cervical con componente endotorácico que parecía comprometer la vía aérea. Por este motivo fue valorado por otorrinolaringología, que decidió completar el estudio de forma programada mediante ecografía, donde se apreciaba bocio gigante (LTD de 216 cc [5,6 × 6,2 × 12 cm] y LTI de 110 cc [4,2 × 4,6 × 11 cm]). En el mismo acto se realizó biopsia con aguja gruesa ecoguiada. Sin tener resultados aún, el paciente fue derivado a la consulta de endocrinología,

donde se solicitó una analítica con perfil tiroideo en la que destacaba TSH 6,91 mUI/l, Ac anti TPO > 1.300 UI/ml y Ac anti Tg > 3.000 UI/ml, por lo que se aumentó levotiroxina a 125 mcg/24 h.

Al día siguiente de la última consulta el paciente volvió a acudir a urgencias por empeoramiento clínico, con disnea de reposo, evidenciándose en la TC cervical urgente compresión de la vía aérea al nivel de la hipofaringe, debido al gran bocio ya descrito por ecografía, que se extendía desde la hipofaringe hasta el plano de la articulación esternoclavicular (fig. 1 a). El paciente precisó intubación orotraqueal (para lo cual fue necesaria la exéresis del istmo tiroideo) e ingresó en la UCI.

A pesar de una evolución inicial tórpida, se produjo mejoría tras corticoterapia empírica intensiva. Ya en planta se intentó avanzar en el diagnóstico:

- Por un lado, la BAG previa al ingreso fue informada como infiltrado linfoide difuso de bajo grado citológico del parénquima tiroideo, dando como posibilidad diagnóstica más probable un proceso linfoproliferativo que afectaba de manera difusa al tiroides.
- Por otro lado, una PET-TC realizada durante el ingreso evidenciaba engrosamiento de la glándula tiroidea con captación de baja intensidad, sin poder diferenciar actividad inflamatoria de lesión neoplásica de bajo grado.

Se valoró la posibilidad de realizar tiroidectomía total, pero se pospuso ante la sorprendente mejoría clínica del paciente con la corticoterapia empírica. Finalmente, el análisis anatomopatológico de la pieza de istmectomía reveló infiltrado linfoide difuso B y T de la glándula tiroidea sugestivo de tiroiditis linfocitaria.

Dada la marcada mejoría clínica, y a pesar de no tener un diagnóstico definitivo, tras 1,5 meses de ingreso el paciente recibió el alta hospitalaria con corticoterapia oral, pendiente de la posible tiroidectomía. Un mes después del alta, en la TC de control se objetivó una importante reducción del tamaño de la masa (LTD de 23 cc [2,8 × 2,1 × 7,5 cm] y LTI de 21 cc [2,9 × 1,7 × 6,6 cm]) (fig. 1 b), y una analítica reveló IgG4 sérica elevada (307 mg/dl), que suponía más del 40% de la IgG total. Por este motivo se solicitó a anatomía patológica una revisión inmunohistológica de la pieza de istmectomía, que evidenció > 60 células IgG4+/campo de alta potencia.

Este hallazgo permitió confirmar el diagnóstico de *tiroiditis de Riedel en el contexto de ER-IgG4*, pues se cumplían los criterios diagnósticos para la ER-IgG4 publicados en 2011 y revisados en 2020⁵:

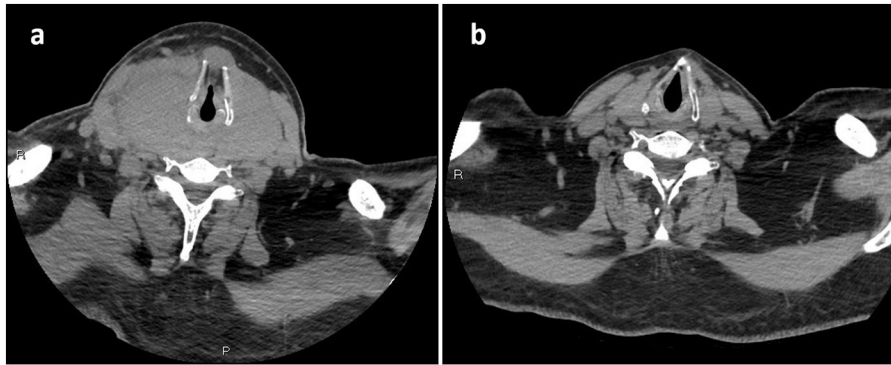


Figura 1 Tomografía computarizada cervical con contraste intravenoso, proyección axial al nivel del cricoides: a) en el momento del ingreso; b) 3 meses después.

- 1) Características clínico-radiológicas: uno o más órganos con hinchazón difusa o localizada o una masa o nódulo (la afectación de un ganglio linfático, sin otro órgano afecto, no se incluye como criterio).
- 2) Diagnóstico serológico: niveles séricos de IgG4 > 135 mg/dL.
- 3) Diagnóstico patológico: positividad para 2 de los siguientes criterios:
 - Infiltración densa de linfocitos y células plasmáticas con fibrosis.
 - Más de 10 células plasmáticas IgG4+ /campo de alta potencia y proporción de células IgG4+ /IgG+ > 40%.
 - Fibrosis tisular típica, particularmente fibrosis estoriforme o flebitis obliterante.

El diagnóstico definitivo requiere que se cumplan los 3 criterios. Si solo se cumplen el primero y el tercero será «probable», mientras que si se cumplen el primero y el segundo será «posible»^{2,5}. Posteriormente se han establecido criterios para ER-IgG4 específicos para varios órganos¹. No existen aún criterios bien establecidos para la enfermedad tiroidea relacionada con IgG4, aunque recientemente se han propuesto unos criterios que añaden las características morfológicas del tiroides por ecografía³.

En cualquier caso, el examen inmunohistológico es clave para el diagnóstico definitivo, y debe realizarse siempre que sea posible^{2,4}. En nuestro caso permitió descartar enfermedad tiroidea maligna, por lo que se desestimó la tiroidectomía. Dado que el agente biológico más utilizado en ER-IgG4 es rituximab⁴, con buena respuesta en hasta el 97% de los casos², se inició esta terapia en nuestro paciente, con normalización posterior de IgG4 sérica y buen resultado clínico.

Como conclusión queremos destacar la importancia de tener siempre presente la ER-IgG4 en el diagnóstico diferencial de una masa tiroidea, pues el diagnóstico precoz permite evitar tratamientos invasivos innecesarios.

Agradecimientos

Nuestro agradecimiento a todos los profesionales que han colaborado para que este estudio haya sido posible.

Bibliografía

1. Umehara H, Okazaki K, Nakamura T, Satoh-Nakamura T, Nakajima A, Kawano M, et al. Current approach to the diagnosis of IgG4-related disease - Combination of comprehensive diagnostic and organ-specific criteria. *Mod Rheumatol*. 2017;27(3):381–91.
2. Maritati F, Peyronel F, Vaglio A. IgG4-related disease: A clinical perspective. *Rheumatology (Oxford)*. 2020;59 Suppl 3:iii123–31.
3. Takeshima K, Li Y, Kakudo K, Hirokawa M, Nishihara E, Shimatsu A, et al. Proposal of diagnostic criteria for IgG4-related thyroid disease. *Endocr J*. 2021;68:1–6.
4. Lanzillotta M, Mancuso G, Della-Torre E. Advances in the diagnosis and management of IgG4 related disease. *BMJ*. 2020;369:m1067.
5. Umehara H, Okazaki K, Kawa S, Takahashi H, Goto H, Matsui S, et al. The 2020 revised comprehensive diagnostic (RCD) criteria for IgG4-RD. *Mod Rheumatol*. 2021;31:529–33.

Virginia Soria Utrilla^{a,*}, Francisco José Sánchez Torralvo^a, Antonio Adarve Castro^b e Iván Pérez de Pedro^c

^a Servicio de Endocrinología y Nutrición, Hospital Regional Universitario de Málaga, Málaga, España

^b Servicio de Radiodiagnóstico, Hospital Clínico Universitario Virgen de la Victoria, Málaga, España

^c Servicio de Medicina Interna, Hospital Regional Universitario de Málaga, Málaga, España

* Autor para correspondencia.

Correo electrónico: virginiasoriau@gmail.com (V. Soria Utrilla).

<https://doi.org/10.1016/j.endinu.2022.03.001>
2530-0164/ © 2022 SEEN y SED. Publicado por Elsevier España, S.L.U. Todos los derechos reservados.