

Imagen en medicina

Tumores multinodulares y vacuolizantes cerebrales; una nueva entidad

Multinodular and vacuolating neuronal tumor; a new entity

Sonia Osorio Aira*, María Margarita Rodríguez Velasco y Marta Sánchez Ronco

Servicio de Radiodiagnóstico, Hospital Clínico Universitario de Valladolid, Valladolid, España

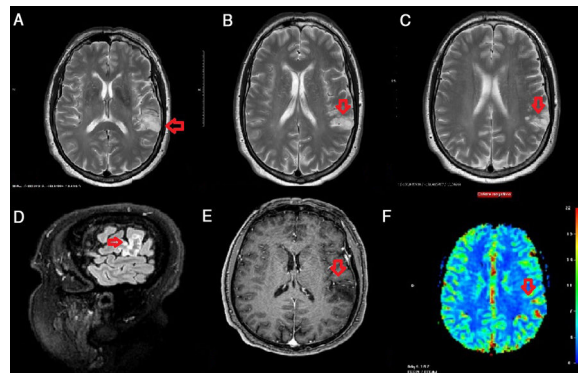


Figura 1.

Presentamos el caso clínico de un paciente varón de 59 años que debutó con un primer episodio de crisis tónico-clónica generalizada, con mala respuesta al tratamiento, solicitándose para su filiación una RM cerebral.

En la RM cerebral realizada llamaba la atención la existencia de una lesión compuesta por múltiples imágenes micronodulares en región parietotemporal izquierda, predominantemente hiperintensas en secuencia T2 (fig 1A, 1B y 1C) y T2 FLAIR, (fig. 1D) que no mostraban realce tras la administración de contraste (fig. 1E) y sin evidencia de alteraciones en los mapas paramétricos de perfusión (fig. 1F). No se encontraron otros hallazgos patológicos en la RM, signos de displasia cortical ni alteraciones significativas en ambas regiones temporales.

El aspecto semiológico de la lesión previamente descrita es compatible con tumor vacuolizante cerebral como primera posibilidad diagnóstica, nueva entidad incluida por primera vez en la reciente clasificación de tumores cerebrales de la Organización Mundial de la Salud del año 2016¹, de carácter controvertido, ya que no está realmente claro si corresponde a una verdadera neoplasia o a una displasia hamartomatoso/malformativa^{2,3}. La mayoría cursan de forma asintomática, pero, en otros casos son causa de epilepsia farmacorresistente.

Bibliografía

1. Louis DN, Perry A, Reifenberger G, von Deimling A, Figarella-Branger D, Cavenee WK, et al. The 2016 World Health Organization Classification of Tumors of the Central Nervous System: a summary. *Acta Neuropathol* 2016;**131**:803–20.
2. Gonzalez-Quarante LH, Ruiz-Juretschke F, Sola Vendrell E, Gil de Sagredo Del Corral OL, Agarwal V, Garcia-Leal R. Multinodular and vacuolating neuronal tumor of the cerebrum. A rare entity New case and review of the literature. *Neurocirugía (Astur)* 2018;**29**:44–55, <http://dx.doi.org/10.1016/j.neucir.2017.08.003>.
3. Nunes RH, Hsu CC, da Rocha AJ, do Amaral LFF, Godoy LFS, Watkins TW, et al. Multinodular and vacuolating neuronal tumor of the cerebrum: a new “leave me alone” lesion with a characteristic imaging pattern. *AJNR Am J Neuroradiol* 2017;**38**:1899–904.

* Autor para correspondencia.

Correo electrónico: soniaosorio004@gmail.com (S. Osorio Aira).