



## ORIGINAL

## Endometriosis: causa infrecuente de masa inguinal

## Endometriosis: Uncommon cause of inguinal mass

Sara Escoda Menéndez<sup>a,\*</sup>, Pedro García González<sup>a</sup>, Ana Rosa Meana Morís<sup>b</sup>  
y Armando Menéndez Suárez<sup>c</sup>

<sup>a</sup> Radiología, Clínica el Molinón, Gijón, Asturias, España

<sup>b</sup> Radiología, Hospital Universitario de Cabueñes, Gijón, Asturias, España

<sup>c</sup> Médico general consulta privada



Presentamos el caso de una mujer de 29 años sin antecedentes personales de interés, que acude a nuestra clínica de Radiodiagnóstico por un bultoma palpable en la región inguinal derecha de 2 meses de evolución. La paciente refiere lento crecimiento del mismo y que le resulta doloroso a la palpación y especialmente durante las menstruaciones.

Realizamos una ecografía inguinal (fig. 1), donde se observa una lesión sólida de 3 cm con pequeñas áreas quísticas en su interior, de morfología ovalada y bordes bien definidos, que parece localizada en el interior del conducto inguinal, sin afectar a los orificios inguinales y que no se modifica con las maniobras de Valsalva.

Con el fin de caracterizar mejor la lesión y ante la sospecha de que se trate de un implante endometriósico por la clínica descrita por la paciente, se decide completar el estudio con una RM pélvica<sup>1</sup> (fig. 1). Esta técnica demuestra que la tumoración se encuentra adherida a la porción inguinal del ligamento redondo y que presenta baja señal, tanto en secuencias ponderadas en T1 como en T2, con pequeñas zonas quísticas milimétricas espontáneamente hiperintensas en T1, que sugiere presencia de restos hemáticos, lo que podría ser compatible con el diagnóstico de sospecha de endometriosis inguinal<sup>1,2</sup>, hecho confirmado posteriormente en el estudio anatomopatológico, tras la realización de una biopsia ecoguiada de la lesión con aguja 18G.

La endometriosis es una entidad frecuente, con una prevalencia cercana al 10% en las mujeres en edad fértil<sup>2,3</sup>, y una de las principales causas de dolor pélvico e infertilidad. Consiste en la presencia de tejido endometrial hormonodependiente fuera del útero<sup>2</sup>, siendo el ovario su localización típica, aunque no es infrecuente encontrar lesiones endometriósicas en otras estructuras pelvianas o incluso en órganos extrapélvicos como el pulmón.

El conducto inguinal es una de las localizaciones poco habituales de esta enfermedad<sup>1,3-5</sup> y cuando este está afectado se acompaña,

en la práctica totalidad de los casos publicados, de enfermedad endometriósica pélvica o intraperitoneal concomitante, que utiliza el ligamento redondo como vía para introducirse en el canal. Se ha descrito, además, que la endometriosis inguinal afecta predominantemente al lado derecho<sup>1,3-5</sup> y que en el 40% de los casos se asocia a la presencia de hernia.

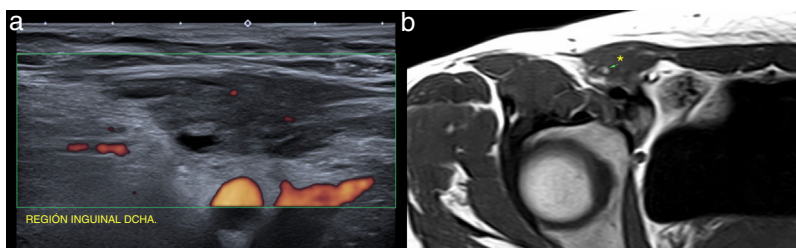
La clínica típica consiste, como en nuestra paciente, en un bulto que cambia de tamaño y que produce dolor dependiendo de las fases del ciclo menstrual. Sin embargo, la enfermedad puede también manifestarse en forma de dolor pélvico crónico o incluso cursar asintomática, lo que dificultaría su diagnóstico. Por ello, ante la presencia de un bultoma inguinal en mujeres en edad fértil, produzca clínica o no, debemos considerar la endometriosis como posible diagnóstico<sup>1,4,5</sup>, dado que es una entidad que puede imitar otras enfermedades quirúrgicas como la hernia, que es la causa más frecuente de tumoración inguinal, junto a las adenopatías.

La prueba de imagen de elección es la ecografía, ya que nos permite diagnosticar con facilidad la presencia de hernias o adenopatías inguinales, siendo habitual la realización de una tomografía computarizada o RM para completar el estudio cuando se visualice una enfermedad diferente. En el caso de sospecha de endometriosis inguinal, es importante realizar una RM pélvica complementaria, para detectar posibles lesiones endometriósicas en otra localización.

El tratamiento de la endometriosis inguinal es quirúrgico y consiste en la exéresis total de la lesión, habiendo sido publicado algún caso de recidiva en la cicatriz. Como ya hemos comentado, es importante la realización de seguimiento ginecológico, ya que en la gran mayoría de los casos existirá enfermedad endometriósica en otra localización, que requerirá tratamiento médico consistente en analgésicos y terapia hormonal o en los casos graves, quirúrgico.

\* Autor para correspondencia.

Correo electrónico: saraescoda88@gmail.com (S. Escoda Menéndez).



**Figura 1.** a) Imagen de ecografía en la que se visualiza una lesión inguinal derecha de morfología fusiforme y bordes bien definidos, de aspecto sólido con pequeñas áreas quísticas en su interior y con escasa vascularización en el estudio Doppler color. b) Imagen de RM potenciada en T1 en la que se confirma la presencia de un nódulo sólido (asterisco) en el interior del conducto inguinal, que presenta pequeñas zonas espontáneamente hiperintensas (flecha), que sugieren presencia de restos hemáticos, compatible con un implante endometriósico.

### Anexo. Material adicional

Se puede consultar material adicional a este artículo en su versión electrónica disponible en [doi: 10.1016/j.appr.2020.100045](https://doi.org/10.1016/j.appr.2020.100045).

### Bibliografía

- 1 Gaeta M, Minutoli F, Mileto A, Racchiusa S, Donato R, Bottari A, et al. Nuck canal endometriosis: MR imaging findings and clinical features. *Abdom Imaging* 2010;35(6):737–41, <http://dx.doi.org/10.1007/s00261-010-9607-7>.
- 2 Siegelman ES, Oliver ER. MR imaging of endometriosis: Ten imaging pearls. *Radiographics* 2012;32(6):1675–91, doi:10.1148/rg.326125518.
- 3 Arakawa T, Hirata T, Koga K, Neriishi K, Fukuda S, Ma S, et al. Clinical aspects and management of inguinal endometriosis: A case series of 20 patients. *J Obstet Gynaecol Res* 2019;45(10):2029–36, doi:10.1111/jog.14059.
- 4 Wolfhagen N, Simons NE, de Jong KH, van Kesteren PJM, Simons MP. Inguinal endometriosis, a rare entity of which surgeons should be aware: clinical aspects and long-term follow-up of nine cases. *Hernia* 2018;22(5):881–6, <http://dx.doi.org/10.1007/s10029-018-1797-x>.
- 5 Mourra N, Cortez A, Bennis M, Guettier C, Zaatari G, Duvillard P, et al. The groin: An unusual location of endometriosis - A multi-institutional clinicopathological study. *J Clin Pathol* 2015;68(7):579–81, <http://dx.doi.org/10.1136/jclinpath-2014-202812>.