

Ventilación no invasiva y foramen oval: una causa de hipoxemia paradójica



Non-Invasive Ventilation and Foramen Ovale: A Cause of Paradoxical Hypoxemia

Estimado Editor:

El foramen oval permeable es una entidad frecuente que afecta a un 25-30% de la población¹. Sin embargo, suele pasar desapercibido por las mínimas consecuencias hemodinámicas que produce en la mayoría de los casos. La falta de síntomas se explica porque las presiones en la aurícula izquierda, habitualmente, superan a las de la derecha. No obstante, en algunas situaciones estas presiones se invierten, y es en esos casos cuando se puede detectar un shunt derecha-izquierda y volverse una entidad con implicaciones hemodinámicas.

Se presenta el caso de una mujer de 64 años, fumadora con un índice paquetes año de 60, hipertensa, obesa mórbida y trastorno restrictivo, con oxigenoterapia crónica domiciliar a 2lpm, insuficiencia cardiaca NYHA I/IV con fracción de eyección ventricular izquierda conservada. Acudió a urgencias por episodio de disnea súbita junto con deterioro del nivel de conciencia y desaturación de 78% en domicilio. Se realizó una TC de tórax que descartó la presencia de tromboembolismo pulmonar, objetivándose signos de insuficiencia cardiaca congestiva y edema pulmonar, con presencia de derrame pleural derecho y derrame pericárdico. En la ecocardiografía realizada de urgencias destacaba un aplanamiento del septo interventricular sugestivo de elevación de presiones derechas, una dilatación de cavidades derechas, con una presión arterial pulmonar sistólica estimada de al menos 50 mmHg y derrame pericárdico ligero-moderado, sin signos de compromiso hemodinámico. Ante persistencia de disminución del sensorio y demostración de acidosis respiratoria grave (pH 7,18; pCO₂ 66 mmHg, pO₂ 68 mmHg, HCO₃ 21 mmol), se inició ventilación mecánica no invasiva (VMNI) y se cursó ingreso hospitalario.

Tras 10 días ingresada con uso de VMNI nocturna se consigue mejoría de la hipercapnia, pero persiste con hipoxemia refractaria (precisa FiO₂ 60% para mantener SatO₂ >90%). Sospechando un shunt derecha-izquierda por foramen oval permeable, se solicitó una ecocardiografía urgente con suero salino agitado que confirmó la sospecha: había paso precoz de moderada cantidad de burbujas hacia cavidades izquierdas. A su vez, persistían signos ecocardiográficos sugestivos de hipertensión pulmonar significativa, con una presión arterial pulmonar sistólica estimada de 80 mmHg. Tras estos resultados se añadió sildenafil (20 mg/8 h) y se retiró la VMNI con mejoría clara de la saturación, pudiendo ser dada de alta 3 días después del inicio del fármaco, que se mantuvo al alta. No se consideró en este caso intervención quirúrgica del foramen oval dada la mejoría clínica tras retirada de la VMNI y el inicio del sildenafil, en una paciente con bastante comorbilidad.

El foramen oval es una alteración cardiológica que ocurre tras un cierre incompleto del foramen que perdura en la edad adulta. No se considera un verdadero defecto del septo auricular, porque no hay ninguna alteración estructural, sino que persiste un espacio entre el septum primum y el septum secundum. Generalmente permanece asintomático, pero puede manifestarse cuando se desarrolla un shunt derecha-izquierda debido a una elevación en las presiones de las cavidades derechas del corazón. Este cambio en el gradiente de presiones puede ocurrir por distintas situaciones: por

elevación de la presión en la arteria pulmonar (como en la hipertensión pulmonar en nuestro caso) o por aumento de la presión de llenado en las cavidades derechas^{2,3}, como en el derrame pericárdico, o por aplicación de PEEP, ambos presentes en esta paciente. El mecanismo mediante el cual la PEEP mejora la oxigenación es por el reclutamiento de unidades respiratorias que no eran viables para la ventilación⁴. Esto se consigue a expensas de producir cambios hemodinámicos a nivel cardiaco. Al incrementar el número de unidades pulmonares que participan en la ventilación, se aumenta el volumen pulmonar pasando de capacidad residual funcional a capacidad pulmonar total⁵. Este incremento de volumen dentro del tórax, que es una cavidad con un volumen prácticamente estático, causa un aumento de las presiones intratorácicas, aumentando la presión en la aurícula derecha, que es una cavidad con mucha compliancia. Por otra parte, la PEEP también produce un ascenso de la presión vascular transmural, al comprimirse los vasos intraalveolares por el aumento de volumen pulmonar y esto ocasiona elevación de la resistencia vascular pulmonar. Por todos estos mecanismos, la poscarga derecha se ve incrementada, aumentando a su vez la presión del ventrículo y, consecuentemente de la aurícula derecha.

Como conclusión, en un paciente con hipoxemia refractaria debería considerarse la posibilidad de un foramen oval permeable, siendo una situación no tan despreciable, sobre todo si existen factores que pueden favorecer el cambio de gradiente de presiones derecha-izquierda^{6,7,8}. También sería importante recalcar la importancia de monitorizar los gases arteriales en pacientes tratados con VMNI, que requieran altas presiones, para detectar un empeoramiento de la hipoxemia, que podría deberse a un foramen oval permeable⁹.

Anexo. Material adicional

Se puede consultar material adicional a este artículo en su versión electrónica disponible en [doi:10.1016/j.opresp.2020.08.002](https://doi.org/10.1016/j.opresp.2020.08.002).

Bibliografía

- Granati GT, Teresa G. Worsening hypoxemia in the face of increasing PEEP. *Am J Case Rep.* 2016;17:454–8, <https://doi.org/10.12659/ajcr.898521>.
- Yang C, Sharma A. Hypoxemia from patent foramen ovale in a 65-year-old woman with carcinoid heart disease. *CMAJ.* 2018;190(31):E933–6, <http://dx.doi.org/10.1503/cmaj.180243>.
- Simonneau G, Montani D, Celermajer DS, Denton CP, Gatzoulis MA, Krowka M. Haemodynamic definitions and updated clinical classification of pulmonary hypertension. *Eur Respir J.* 2019;53:1801913, <https://doi.org/10.1183/13993003.01913-2018>.
- Luecke T, Pelosi P. Clinical review: Positive end-expiratory pressure and cardiac output. *Crit Care.* 2005;9(6):607–21, <https://doi.org/10.1186/cc3877>.
- Vashisht R, Dugar S, Alappan N, Moghekar A. A woman with refractory hypoxemia. *Chest.* 2019. 2019;156(2):e33–5, <https://doi.org/10.1016/j.chest.2019.03.044>.
- Sánchez Mata N, Ruano Calvo J, Celemín Larroque I, Maguregui Ituñoa J, Martín Durán R. Foramen oval permeable como causa de hipoxia severa en el postoperatorio inmediato de trasplante cardíaco. *Revista Española de Cardiología.* 2001;54(4):522–4, [https://doi.org/10.1016/s0300-8932\(01\)76343-9](https://doi.org/10.1016/s0300-8932(01)76343-9).
- Silver MT, Lieberman EH, Thibault GE. Refractory hypoxemia in inferior myocardial infarction from right-to-left shunting through a patent foramen ovale: a case report and review of the literature. *Clin Cardiol.* 1994;17(11):627–30, <http://dx.doi.org/10.1002/clc.4960171113>.
- Bapat A, Recto MR, Bhat G. Transcatheter closure of a patent foramen ovale in an adult with hypoxemia after cardiac transplantation. *Tex Heart Inst J.* 2004;31(2):175–7.
- de Picciotto C, Duménil C, Auzel O, Giraud V, Bonay M. Paradoxical worsening of hypoxemia in a patient treated by noninvasive positive pressure ventilation for obesity hypoventilation syndrome with concomitant obstructive sleep apnea: a case report. *J Med Case Rep.* 2017;11:234.

Alba Mulet* y Jaime Signes-Costa

Servicio de Neumología, Hospital Clínico Universitario, Valencia, España

* Autor para correspondencia.

Correo electrónico: mulet.alba@gmail.com (A. Mulet).

<https://doi.org/10.1016/j.opresp.2020.08.002>
2659-6636/

© 2020 Sociedad Española de Neumología y Cirugía Torácica (SEPAR). Publicado por Elsevier España, S.L.U. Este es un artículo Open Access bajo la licencia CC BY-NC-ND (<http://creativecommons.org/licenses/by-nc-nd/4.0/>).

Síndrome torácico agudo, una enfermedad progresiva no reconocida



Acute Chest Syndrome: An Unrecognized Progressive Condition

Dear Editor:

The authors describe a case of an acute chest syndrome (ACS) in whom fast recognition of the diagnosis and fast referral to the Intensive Care Unit (ICU) with early institution of exchange transfusion (ExT) were fundamental to avoid the need for invasive mechanical ventilation (IMV) and clinical worsening.

A 26-year-old black man with sickle cell disease (SCD, homozygous) on regular treatment with hydroxyurea presented to the emergency department with a worsening 5-day pleuritic chest pain of sudden onset and nonproductive cough. The physical examination was normal. Laboratory tests revealed hemoglobin (Hb) 10.4 g/dL (his basal), normal platelet count ($307 \times 10^9/L$), leukocytosis ($16.26 \times 10^9/L$) and C-reactive protein (CRP) 1.8 mg/dL. Chest radiography (CxR) showed no consolidation (Fig. 1A). He was treated with intravenous (IV) hydration, paracetamol, diclofenac, tramadol and morphine 20 mg with no control of pain. With the diagnosis of vaso-occlusive crisis, he was admitted in Internal Medicine ward. He maintained IV hydration, IV opioids and antibiotic therapy (AB) was started with amoxicillin/clavulanic acid 1.2 g *tid*. Within 72 h the patient showed a progressive clinical worsening with fever ($38.5^\circ C$), uncontrolled chest pain with perfusion of morphine, purulent sputum, dyspnea, type I respiratory failure (FiO_2 40% by venturi mask, $PaO_2/FiO_2 = 217$ mmHg), CRP 29.1 mg/dL, decrease in Hb (7.5 g/dL, HbS 74%) with hemolysis (LDH 2299 U/L, total bilirubin 5.51 mg/dL, direct bilirubin 2.04 mg/dL), thrombocytopenia ($118 \times 10^9/L$) and new bilateral pulmonary infiltration on CxR (Fig. 1B). With the diagnosis of ACS he was transferred to the ICU where he underwent two ExT with removal of 450 cc of blood from internal jugular vein catheter and blood replacement after with good clinical tolerance. Within 24 h HbS reduced to 58.9% (Hb 8.8 g/dL) with improvement of chest pain and respiratory failure (FiO_2 40% by venturi mask, $PaO_2/FiO_2 = 300$ mmHg). The FiO_2 was progressively reduced, IV hydration and pain control were maintained and AB was switched to piperacilin/tazobactam 4.5 g q6 h and azithromycin 500 mg once daily. Blood cultures and urine antigen tests were negative. *Haemophilus influenzae* was isolated from sputum culture.

The clinical, laboratory (Hb 9.4 g/dL, HbS 54.9%, LDH 866 U/L, total bilirubin 0.98 mg/dL, direct bilirubin 0.58 mg/dL, platelets $303 \times 10^9/L$, CRP 4.57) and radiological courses were favorable (Fig. 1C). He was discharged after completing the AB.

SCD is a genetic disorder affecting Hb caused by a single mutation in the gene encoding the β -globin chain which forms HbS. The homozygous form is the most common form.¹ HbS is less soluble than normal Hb. On desoxygenation it polymerizes within the cell inducing a sickle shape of red blood cells (RBC). Their shorter lifespan promotes hemolysis within the vessels and they occlude small and sometimes larger vessels causing vaso-occlusive events responsible for acute episodes of severe pain, stroke, avascular necrosis, kidney, hepato-biliary and pulmonary complications.¹

ACS is a distinctive complication and the leading cause of death of SCD.² ACS is characterized by new pulmonary infiltrate in CxR consistent with alveolar consolidation plus either cough, fever, hypoxia, chest pain or dyspnea.

Our patient met the criteria for the diagnosis but with late radiologic findings. In fact, most patients are admitted with vaso-occlusive crises with no radiographic and clinical symptoms and develop ACS after a few days.^{2,3} A single physical examination or radiograph may not be adequate for early diagnosis. Therefore it should be strongly suspected when pulmonary symptoms and signs occur even with normal CxR findings specially in an isolated episode of vaso-occlusive crisis.

The different causes of ACS may coexist progressing to a common final pathway of reduced ventilation with hypoxia and increased sickling. One of them is pulmonary infection caused most frequently by *Chlamydia*, *Mycoplasma* and viral infections.² On the other hand, severe vaso-occlusive crisis of multiple bones can cause fat embolism with pulmonary vascular obstruction and pulmonary infarction. When it affects the thorax may cause regional alveolar hypoventilation.^{4,5}

ACS can rapidly progress to severe respiratory failure within 24 h and severe hypoxia is a predictor of poor outcome.⁶ Radiographic evidence of extensive lobar involvement and platelet count inferior to $200\,000/mm^3$ at diagnosis were found to be as well independent predictors of respiratory failure.³ Although no hemodynamic impairment was reported in the patient, the occurrence of shock

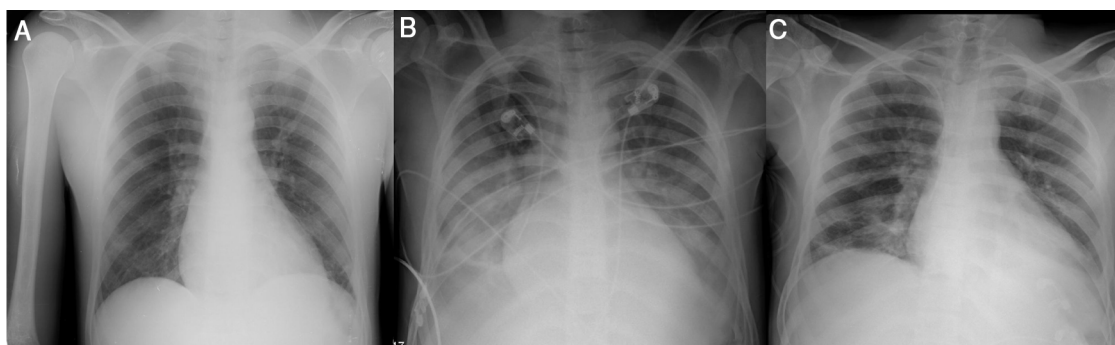


Fig. 1. Evolution of radiological course. CxR in emergency department admission (A), on ICU admission (B) and at discharge (C).