

2. Guan W, Ni Z, Hu Y, Liang W, Ou C, He J. Clinical characteristics of coronavirus disease 2019 in China. *N Engl J Med*. 2020. <http://dx.doi.org/10.1056/NEJMoa2002032>.
3. Cinesi Gómez C, Peñuelas Rodríguez Ó, Luján Torné M, Egea Santaolalla C, Masa Jiménez JF, García Fernández J, et al. Recomendaciones de consenso respecto al soporte respiratorio no invasivo en el paciente adulto con insuficiencia respiratoria aguda secundaria a infección por SARS-CoV-2. *Arch Bronconeumol*. 2020;56 Suppl 2:11–8. <http://dx.doi.org/10.1016/j.arbres.2020.03.005>.

Candela Caballero-Eraso^{a,b,*}, Sarah Heili^{b,c,d} y Olga Mediano^{b,e,f}

^a *Unidad de Gestión Clínica de Enfermedades Respiratorias, Instituto de Biomedicina de Sevilla (IBiS), Hospital Universitario Virgen del Rocío, Sevilla, España*

^b *Centro de Investigación Biomédica en Red de Enfermedades Respiratorias (CIBERES), Madrid, España*

^c *Unidad de Cuidados Intermedios Respiratorios, Servicio de Neumología, IIS-Fundación Jiménez Díaz Quirón Salud, UAM, Madrid, España*

^d *Réseau Européen de Ventilation Artificielle (REVA)*

^e *Unidad de Sueño y Ventilación, Servicio de Neumología, Hospital Universitario de Guadalajara, Guadalajara, España*

^f *Departamento de Medicina, Universidad de Alcalá, Alcalá de Henares, Madrid, España*

* Autor para correspondencia.

Correo electrónico: ccaballero-ibis@us.es (C. Caballero-Eraso).

<https://doi.org/10.1016/j.opresp.2020.10.002>
2659-6636/

© 2020 Sociedad Española de Neumología y Cirugía Torácica (SEPAR). Publicado por Elsevier España, S.L.U. Este es un artículo Open Access bajo la licencia CC BY-NC-ND (<http://creativecommons.org/licenses/by-nc-nd/4.0/>).

En época de pandemia, no todo es covid-19



During the pandemic, it's not all about Covid-19

Sr. editor:

Desde el diagnóstico de los primeros casos de infección de covid-19¹ en nuestro país, durante varias semanas se suspendieron las visitas médicas presenciales y las exploraciones complementarias, lo que generó retraso o infradiagnóstico de otras enfermedades respiratorias. La tuberculosis (TB) es una enfermedad infecciosa muy prevalente de la que, según estimaciones de la Organización Mundial de la Salud, 10 millones de personas enfermaron en 2017². España es uno de los países de Europa occidental con mayor número de casos³.

Presentamos 2 casos derivados desde atención primaria, con clínica de infección respiratoria, cuya historia clínica se detalla a continuación.

El primer caso es el de una mujer de 33 años, natural de Granada, secretaria, que presentaba tos seca diaria sin predominio horario en forma de accesos desde hacía más de 6 meses. Había sido recientemente catalogada de probable asma bronquial por vía telemática, ya que no se había podido visitar presencialmente debido a la epidemia. Por presentar incremento de la tos durante el último mes, asociada a expectoración densa, fiebre hasta 38,5°C, astenia y pérdida ponderal de 3 kg, se realizó una radiografía de tórax que mostraba un aumento de densidad apical izquierdo con retracción del mediastino y del bronquio ipsilateral, lo que sugería cambios crónicos por TB. Se decidió ingreso hospitalario con medidas de aislamiento respiratorio. Una tomografía computarizada (TC) de tórax evidenció cavernas en lóbulos superiores (fig. 1). Se recogieron esputos seriados, con tinción de Ziehl-Nielsen positiva para bacilos ácido-alcohol resistentes. La serología de VIH fue negativa. Inició tratamiento con 4 fármacos (rifampicina + isoniazida + etambutol + pirazinamida), que se modificó posteriormente tras el resultado de resistencia a isoniazida en el antibiograma del cultivo⁴.

El segundo caso es el de una mujer de 18 años, natural de Barcelona, estudiante y sin antecedentes patológicos ni epidemiológicos de interés. Presentó clínica de 3 semanas de evolución consistente en tos con escasa expectoración, fiebre intermitente sin predominio horario y dolor pleurítico derecho. No había podido ser visitada presencialmente en atención primaria por la epidemia covid-19, y solo se le había recomendado por vía telemática tratamiento con paracetamol. Sin embargo, presentó progresivo empeoramiento del dolor pleurítico, por lo que volvió a consultar con su centro de

salud, desde donde decidieron remitirla a urgencias del hospital. En la radiografía de tórax a su llegada, se objetivó una consolidación con cavitación en el lóbulo inferior derecho, por lo que se decidió ingreso. La tomografía computarizada torácica evidenció la presencia de 2 cavernas, la mayor de 35x25mm con consolidación

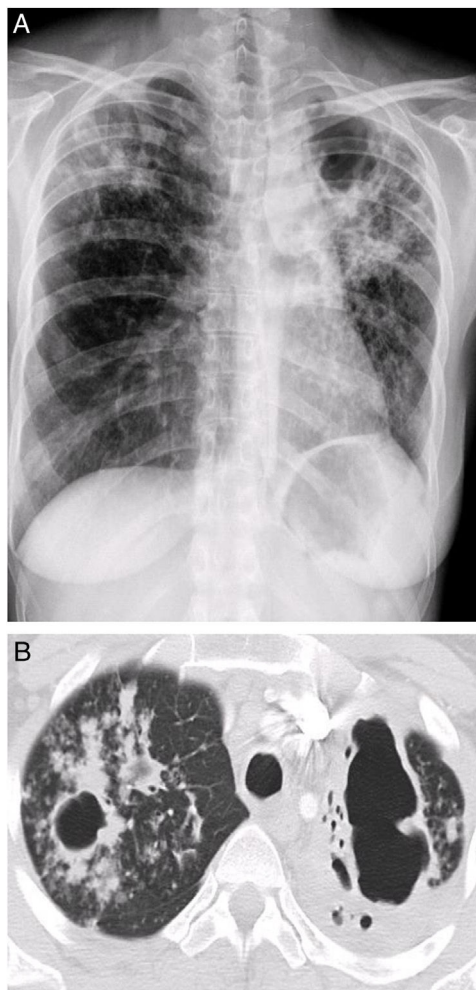


Figura 1. Caso 1. Radiografía de Tórax postero-anterior y TC de Tórax: aumento de densidad en lóbulo superior izquierdo con retracción que sugiere cronicidad. Cavernas biapicales con destrucción del parénquima.

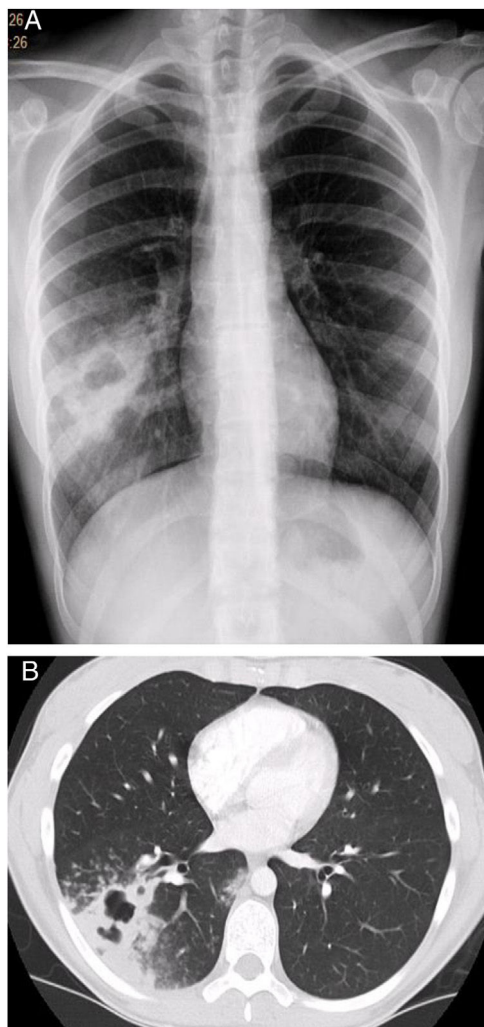


Figura 2. Caso 2. Radiografía de Tórax postero-anterior y TC de Tórax: condensación cavitada en lóbulo inferior derecho. Caverna con consolidación adyacente.

adyacente (fig. 2), por lo que se orientó inicialmente como probable absceso pulmonar. Se pautó tratamiento con amoxicilina-ácido clavulánico, con inicial mejoría clínica y reducción de los reactantes de fase aguda. Para completar el estudio se efectuó determinación de inmunoglobulinas, que resultó normal, serología de VIH y hepatitis víricas, que fueron negativas, y determinación de interferón gamma para TB, que fue positivo. El primer cultivo de esputo al ingreso resultó negativo para aerobios y micobacterias. En el segundo cultivo se detectó PCR de *Micobacterium tuberculosis* y el cultivo líquido de micobacterias resultó positivo para este microorganismo, por lo que se inició tratamiento con 4 fármacos.

Según el estudio de contactos, su abuela, que vive en su domicilio, fue diagnosticada de infección tuberculosa latente mediante Mantoux positivo, sin clínica respiratoria y con radiografía normal, con lo que se inició profilaxis secundaria con isoniazida y rifampicina.

Los cambios introducidos en el sistema sanitario en el ámbito hospitalario y de atención primaria para combatir la epidemia de covid-19 pueden suponer una barrera para los pacientes con síntomas por TB que buscan atención médica, lo que condiciona un evitable retraso en el diagnóstico. Por este motivo, en quienes presenten síntomas respiratorios prolongados es importante llevar a cabo un estudio radiológico y profundizar en el estudio etiológico antes de catalogarlos como con covid o con otra infección vírica. Además, el tiempo prolongado de aislamiento domiciliario incrementa el riesgo de transmisión entre los convivientes⁵.

Los casos expuestos ponen en evidencia que la epidemia puede dificultar el diagnóstico adecuado de TB. Las instalaciones de tratamiento regulares están cerradas, no se pueden realizar pruebas con la misma rapidez que antes para evitar contagios y, en general, el personal es insuficiente para atender a los pacientes. Además, la demora en recibir los resultados de resistencia a fármacos generan una amenaza para la salud pública⁶. Por último, el estudio de contactos de las pacientes mencionadas se debió hacer en atención primaria y no en el circuito hospitalario habitual, para que fueran derivados al hospital solo los que requerían alguna intervención terapéutica.

Los casos descritos revelan que la TB es una enfermedad que tener en cuenta en pacientes con síntomas respiratorios prolongados. Es contagiosa, frecuentemente infradiagnosticada, con resistencia comunitaria y que no distingue etnias ni estrato social. Debido a las implicaciones en salud pública, las autoridades sanitarias con competencias deberían establecer opciones viables para diagnosticar y tratar a los pacientes con enfermedades como la TB, mientras luchan contra la epidemia de covid-19. No deberían volver a producirse casos de demora en el diagnóstico ni tratamiento en caso de rebrote de la epidemia⁷. Estos desafíos ponen de manifiesto la necesidad de que todos los sectores de la sociedad colaboren para alcanzar los objetivos de la estrategia para poner fin a la tuberculosis de la Organización Mundial de la Salud para 2035⁸.

Bibliografía

1. Phelan AL, Katz R, Gostin LO. The novel coronavirus originating in Wuhan, China: Challenges for global health governance. *JAMA*. 2020;323:709–10. <http://dx.doi.org/10.1001/jama.2020.1097>.
2. World Health Organization. Global tuberculosis report 2018. http://www.who.int/tb/publications/global_report/en/.
3. Oficina Regional de la OMS para Europa. Centro Europeo para la Prevención y el Control de Enfermedades. Vigilancia y seguimiento de la tuberculosis en Europa 2019-2017 datos. Copenhagen: Oficina Regional de la OMS para Europa; 2019. DOI: 10.2900/512553; TQ-AO-19-001-EN-C.
4. Caminero JA, García-García JM, Caylà JA, García Pérez FJ, Palacios JJ, Ruiz Manzano J. Actualización de la normativa SEPAR. «Diagnóstico y tratamiento de la tuberculosis con resistencia a fármacos». *Arch Bronconeumol*. 2020;56:514–21. <http://dx.doi.org/10.1016/j.arbres.2020.03.021>.
5. Pang Y, Liu Y, Du J, Gao J, Li L. Impact of COVID-19 on tuberculosis control in China. *Union*. 2020. <http://dx.doi.org/10.5588/ijtld.20.0127>.
6. Caminero JA, Cayla JA, García-García JM, García-Pérez FJ, Palacios Gutiérrez JJ, Ruiz J, et al. Diagnóstico y tratamiento de la tuberculosis con resistencia a fármacos. *Arch Bronconeumol*. 2017;53:501–9. <http://dx.doi.org/10.1016/j.arbres.2017.02.006>.
7. Manyazewal T, Woldeamanuel Y, Blumberg HM, Fekadu A, Marconi V. The fight to end tuberculosis must not be forgotten in the COVID-19 outbreak. *Nat Med*. 2020;26:811–2. <http://dx.doi.org/10.1038/s41591-020-0917-1>.
8. Uplekar M, Weil D, Lonnroth K, Aramillo E, Lienhardt C, Dias HM, Jaramillo E, Lienhardt C, Dias HM, et al. WHO's new end TB strategy. *Lancet*. 2015;385:1799–801. doi 10.1016/S0140-6736(15)60570-0.

Abigail Macías Paredes^{a,*}, Ana Méndez^b, Óscar del Río^b y David de la Rosa Carrillo^c

^a Servicio de Neumología, Hospital Comarcal Sant Jaume de Calella, Barcelona, España

^b Servicio de Medicina Interna, Hospital Comarcal Sant Jaume de Calella, Barcelona, España

^c Servicio de Neumología, Hospital de la Santa Creu i Sant Pau, Barcelona, España

* Autor para correspondencia.

Correo electrónico: draabigailmacias@gmail.com (A. Macías Paredes).

<https://doi.org/10.1016/j.opresp.2020.10.004>
2659-6636/

© 2020 Sociedad Española de Neumología y Cirugía Torácica (SEPAR). Publicado por Elsevier España, S.L.U. Este es un artículo Open Access bajo la licencia CC BY-NC-ND (<http://creativecommons.org/licenses/by-nc-nd/4.0/>).