

Carta científica

Presentación radiológica infrecuente del adenocarcinoma de pulmón: a propósito de un caso clínico



Uncommon Radiological Presentation of Lung Adenocarcinoma: About a Clinical Case

Estimado Editor:

Se reporta el caso de un varón de 79 años de edad, exfumador desde hace más de 20 años. El paciente era conductor de profesión y no presentaba exposición a neumotóxicos. Como antecedentes

personales destacan hipertensión arterial, neoplasia prostática en 2010 (libre de enfermedad en la actualidad) y nódulo pulmonar de 15 mm en el lóbulo inferior derecho estable radiológicamente, indicativo de hamartoma.

Ingresó por un cuadro de 3 meses de evolución de esputos hemoptoicos, asociado a síndrome constitucional con pérdida de 3 kg de peso y disnea de moderados esfuerzos. El paciente refería haber convivido con un familiar enfermo de tuberculosis en la infancia.

Se solicitó una radiografía de tórax que mostró un patrón micronodular de distribución difusa en ambos hemitórax y de localización tanto perilinfática como centrolobular (fig. 1 A); en el

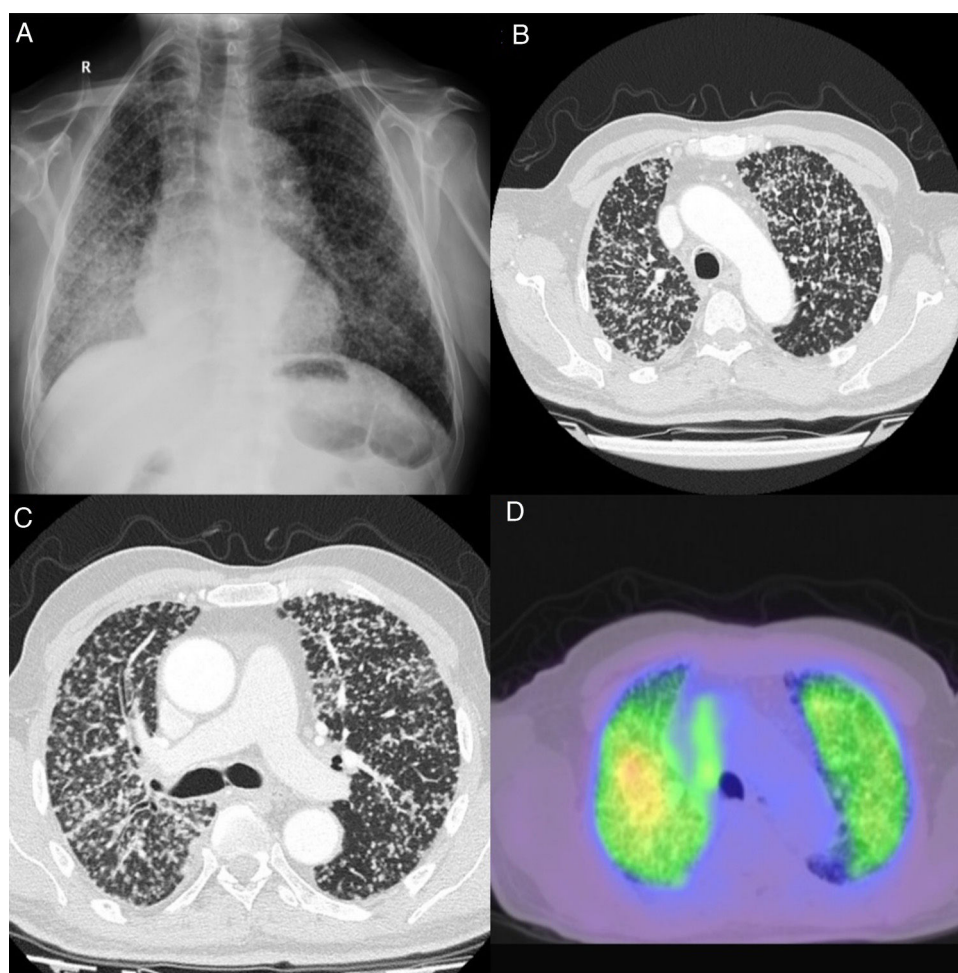


Figura 1. A. Patrón micronodular (miliar) en radiografía de tórax PA, de distribución difusa en ambos hemitórax y de localización tanto perilinfática como centrolobular, que resultó inespecífico. Estos hallazgos pueden corresponder a enfermedad infecciosa (TBC, fúngica), inflamatoria (sarcoidosis, neumoconiosis, etc.) o proceso maligno. B y C. Distintos cortes de TC de tórax: patrón micronodular pulmonar difuso bilateral con distribución aleatoria. D. PET-TAC de tórax: incremento difuso del metabolismo, indicativo de metástasis.

análisis sanguíneo solo destacó una LDH elevada; las serologías para VIH y virus hepatotropos fueron negativas.

Se procedió a ampliar el estudio con una tomografía computarizada (TC) de tórax, en la que se apreciaron numerosos micronódulos de distribución aleatoria por la totalidad del parénquima pulmonar, asociados a una atelectasia con consolidación alveolar en el lóbulo inferior derecho, así como adenopatías mediastínicas en los diferentes compartimentos en el límite alto de la normalidad (fig. 1 B y C). Se completó el estudio con una broncoscopia para la obtención de lavado broncoalveolar y biopsias transbronquiales. Además, se solicitó una tomografía por emisión de positrones-TC.

Se remitieron múltiples muestras respiratorias al laboratorio de Microbiología tanto de esputo como de lavado broncoalveolar, con resultados negativos tanto en cultivos como mediante PCR para micobacterias y otros microorganismos.

En la tomografía por emisión de positrones-TC se evidenció un aumento del metabolismo tanto a nivel del patrón micronodular pulmonar como de las adenopatías de localización supraclavicular derecha, paratraqueales derechas, subcarinales e hiliares (fig. 1 D).

Finalmente, tras obtener el resultado del estudio anatomopatológico de las biopsias transbronquiales, se alcanzó el diagnóstico de linfangitis carcinomatosa por adenocarcinoma pulmonar estadio IV con EGFR positivo, por lo que se derivó al servicio de Oncología para iniciar tratamiento con un inhibidor de EGFR (erlotinib). A los 5 días del inicio, presentó un empeoramiento respiratorio que provocó el fallecimiento.

El patrón radiológico micronodular pulmonar bilateral plantea un amplio abanico de posibilidades diagnósticas que incluyen enfermedades inflamatorias, infecciosas, neoplásicas, autoinmunes e intersticiales, entre otras¹. Es importante realizar una buena anamnesis y exploración física que orienten hacia el diagnóstico correcto, ya que la actitud terapéutica será diferente según la etiología.

La aparición radiológica de múltiples micronódulos pulmonares bilaterales, definidos por un tamaño entre 1 y 5 mm², es muy infrecuente como forma de presentación de un adenocarcinoma de pulmón, suponiendo menos del 1% de los casos documentados³.

El diagnóstico diferencial de este patrón radiológico es muy amplio, siendo necesario descartar un origen infeccioso como la tuberculosis miliar, las infecciones fúngicas y los gérmenes oportunistas en pacientes inmunodeprimidos. Otras posibilidades serían la sarcoidosis, la granulomatosis de Wegener y las neumoconiosis, así como las metástasis de origen abdominal o tiroideo².

Es vital obtener muestras respiratorias adecuadas para estudios microbiológicos; no obstante, el diagnóstico definitivo debe estar basado en el estudio histológico.

La distribución de los micronódulos en la TC de alta resolución puede ayudar a orientar el diagnóstico, de tal manera que: la disposición perilinfática es más frecuente en la sarcoidosis; la distribución aleatoria es característica de la silicosis, la tuberculosis, las metástasis y la histiocitosis; la localización centrolobulillar es típica de la neumonitis por hipersensibilidad y la bronquiolititis; y el predominio peribroncovascular orienta a enfermedades linfoproliferativas, leucemias o el sarcoma de Kaposi².

Consideramos especialmente relevante nuestro caso por ser una forma atípica de presentación del adenocarcinoma de pulmón⁴. Este surge típicamente del epitelio glandular bronquial, y es el subtipo histológico diagnosticado con más frecuencia en nuestro entorno. Radiológicamente, se presenta como afectación en vidrio deslustrado o nódulo sólido⁵, siendo el patrón micronodular una forma infrecuente de presentación³.

Un estudio llevado a cabo por Al-Brahim et al.⁶ muestra que el adenocarcinoma es el tumor que con más frecuencia se presenta con metástasis múltiples. La localización más habitual del tumor primario es el pulmón, seguido del intestino grueso.

Las mutaciones EGFR en el adenocarcinoma de pulmón se presentan con una incidencia variable que oscila entre un 47% en población asiática y un 15% en población europea⁷. Los tratamientos dirigidos contra estas mutaciones concretas, como los inhibidores de tirosina cinasa, han demostrado ser la mejor alternativa terapéutica. Erlotinib, gefitinib y afatinib son ejemplos de algunos inhibidores de tirosina cinasa utilizados en el adenocarcinoma de pulmón, y han demostrado en varios ensayos clínicos internacionales fase III mejores tasas de respuesta, supervivencia sin progresión de enfermedad y mejor supervivencia general cuando se compararon con regímenes de quimioterapia estándar en primera línea en adenocarcinoma pulmonar positivo para mutación de EGFR⁸⁻¹⁰.

Como conclusión, a pesar de que se trate de una presentación excepcional, nuestro caso ilustra la necesidad de introducir el adenocarcinoma de pulmón en el diagnóstico diferencial del patrón micronodular pulmonar.

Anexo. Material adicional

Se puede consultar material adicional a este artículo en su versión electrónica disponible en doi:10.1016/j.opresp.2021.100129.

Bibliografía

1. Khan D, Danjuma M, Saddique MU, Murshed KA, Yassin MA. Adenocarcinoma of the lung mimicking military tuberculosis. *Case Rep Oncol.* 2020;13:139–44.
2. Sánchez-Simón-Talero R, Tornero A, Capdevilla D, Callejas J, Cruz J, Maldonado G, et al. DTM Grupo científico. Patrón pulmonar intersticial. En: Rodríguez Gracia JL, editor. *Medicina Interna.* Madrid: Marbán; 2015. p. 2202–19.
3. Horn L, Lovly CM. Neoplasias de pulmón. En: Jameson JL, Fauci AS, Kasper DL, Hauser SL, Longo DL, Loscalzo J, editores. *Harrison. Principios de Medicina Interna.* 20.ª ed. New York, NY: McGraw-Hill Education; 2018 [consultado 18 Abr 2021]. Disponible en: accessmedicine.mhmedical.com/content.aspx?aid=1161977996.
4. Mejía-Lozano P, Pérez-Ortiz E, Puchas Manchón C. Micronodular X-ray pattern as a manifestation of a lung adenocarcinoma. *Arch Bronconeumol.* 2010;46:395–6.
5. Park CM, Goo JM, Lee HJ, Chun EJ, Im JG. Nodular ground-glass opacity at thin-section CT: Histologic correlation and evaluation of change at follow-up. *Radiographics.* 2007;27:391–408.
6. Al-Brahim N, Ross C, Carter B, Chorneyko K. The value of postmortem examination in cases of metastasis of unknown origin—20-year retrospective data from a tertiary care center. *Ann Diagn Pathol.* 2005;9:77–80.
7. Midha A, Dearden S, McCormack R. EGFR mutation incidence in non-small-cell lung cancer of adenocarcinoma histology: A systematic review and global map by ethnicity (mutMapII). *Am J Cancer Res.* 2015;5:2892–911.
8. Rosell R, Carcereny E, Gervais R, Vergnenegre A, Massutí B, Felip E, et al. Erlotinib versus standard chemotherapy as first-line treatment for European patients with advanced EGFR mutation-positive non-small-cell lung cancer (EURTAC): A multicentre, open-label, randomised phase 3 trial. *Lancet Oncol.* 2012;13:239–46.
9. Mitsudomi T, Morita S, Yatabe Y, Negoro S, Okamoto I, Tsurutani J, et al. Gefitinib versus cisplatin plus docetaxel in patients with non-small-cell lung cancer harbouring mutations of the epidermal growth factor receptor (WJTOG3405): An open label, randomised phase 3 trial. *Lancet Oncol.* 2010;11:121–8.
10. Sequist LV, Yang JCH, Yamamoto N, O'Byrne K, Hirsh V, Mok T, et al. Phase III study of afatinib or cisplatin plus pemetrexed in patients with metastatic lung adenocarcinoma with EGFR mutations. *J Clin Oncol.* 2013;31:3327–34.

Beatriz Raboso Moreno^{a,*}, Pablo Marguenda Contreras^b
y Cristina Matesanz López^a

^a Servicio de Neumología, Hospital Universitario de Getafe, Getafe, Madrid, España

^b Servicio de Medicina Interna, Hospital Universitario de Getafe, Getafe, Madrid, España

* Autor para correspondencia.

Correo electrónico: beatriz.raboso@salud.madrid.org
(B. Raboso Moreno).