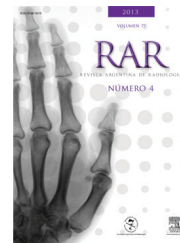


RAR



ONCOLOGÍA / ACTUALIZACIÓN EN RADIOLOGÍA

## Actualización de la estadificación del cáncer de próstata

J. Vallejos<sup>a,\*</sup>, A. Villaronga<sup>b</sup>, C. Álvarez<sup>a</sup>, C. Mariluis<sup>a</sup>, L. Paganini<sup>a</sup>,  
C. González<sup>a</sup>, S. De Luca<sup>a</sup> y A. Dieguez<sup>a</sup>

<sup>a</sup>Capítulo de Oncoimágenes, Sociedad Argentina de Radiología, Ciudad Autónoma de Buenos Aires, Buenos Aires, Argentina

<sup>b</sup>Sección Cirugía Urológica, Instituto Alexander Fleming, Ciudad Autónoma de Buenos Aires, Buenos Aires, Argentina

**Resumen** En nuestro país el cáncer de próstata es la neoplasia más frecuente en hombres de edad avanzada. Por ello, resulta indispensable una adecuada estadificación al momento de establecer la estrategia terapéutica. En este artículo se presenta la 7.ª edición del sistema TNM de estadificación para el cáncer de próstata, vigente desde el 1.º de enero de 2010. El mismo ha tenido modificaciones mayores con respecto a la 6.ª edición.

© 2012 Sociedad Argentina de Radiología. Publicado por Elsevier España, S.L. Todos los derechos reservados.

### Staging of prostate cancer: An update

**Abstract** In our country prostate cancer is the most common malignancy in older men. An accurate staging is very important to establish treatment strategies. This article presents the 7th edition TNM staging system for prostate cancer, effective January 1, 2010. This has undergone major changes over the 6th edition.

© 2012 Sociedad Argentina de Radiología. Published by Elsevier España, S.L. All rights reserved.

El carcinoma de próstata es una neoplasia que se presenta predominantemente en hombres de edad avanzada. En nuestro país es el cáncer más frecuente del sexo masculino y el tercero (luego del de mama y colon), si se toman en cuenta ambos sexos<sup>1</sup>.

La mayoría de los cánceres de próstata son adenocarcinomas con un patrón de crecimiento lento y buena respuesta al

tratamiento<sup>2</sup> (pudiendo, incluso, remitir en forma completa cuando el compromiso es localizado). Por ello, muchos pacientes tienen una supervivencia prolongada, aun después de la diseminación del tumor primario hasta sitios distantes como el hueso<sup>3</sup>. No obstante, también hay que tener en cuenta que existen algunos tumores prostáticos agresivos, con una evolución y extensión sistémica rápida<sup>2</sup>.

\*Autor para correspondencia.

Correo electrónico: javiervallejos@diagnosticomaipu.com.ar (J. Vallejos).







