

## ► Imagen clínica

# Conjuntivitis de papilas gigantes

*Giant papillae conjunctivitis*

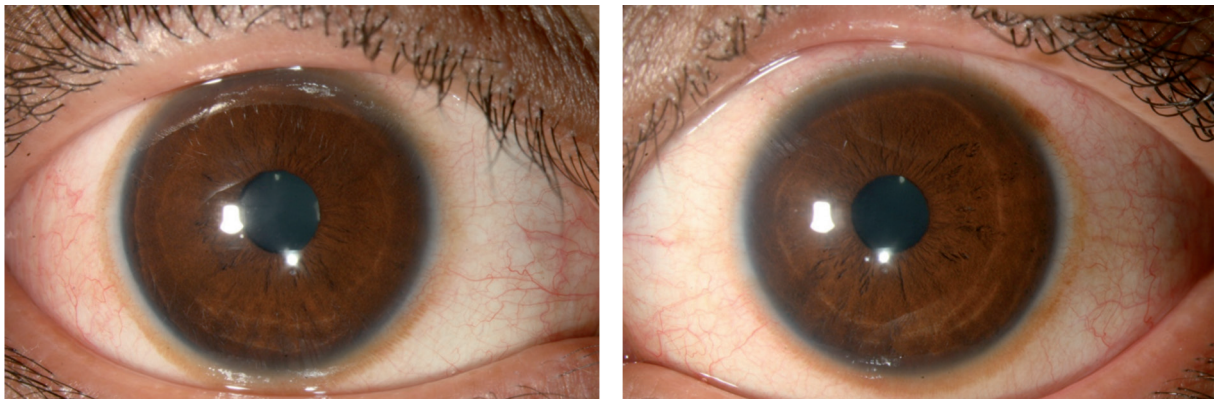
Mauricio Turati-Acosta

Asociación para Evitar la Ceguera en México.

## ► Caso clínico

Paciente femenino de 17 años de edad con alergia ocular que ha desarrollado la acumulación de pigmento alrededor de la córnea y papilas gigantes en la conjuntiva tarsal del párpado superior.

► **Figura 1.** Pigmento en conjuntiva alrededor de la córnea.



► **Figura 2.** Papilas gigantes.

