



► Imágenes clínicas en Oftalmología

Catarata congénita polar anterior con membrana pupilar persistente

Anterior polar congenital cataract with persistent pupillary membrane

Salomón Fermon

Centro Oftalmológico Interlomas, México D.F., México



Se trata de paciente femenino de 25 años de edad, que acude a revisión en donde se encuentra una catarata polar anterior, con una membrana pupilar persistente que genera sinequia posterior, la cual no interfiere con su capacidad visual. El resto de la exploración oftalmológica se encontró sin alteraciones (**Figura 1**).

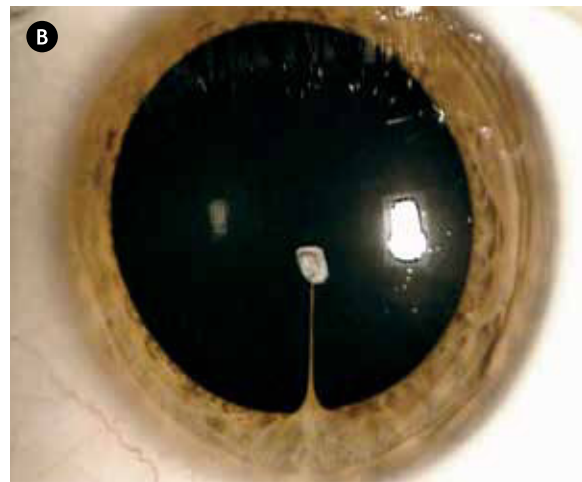
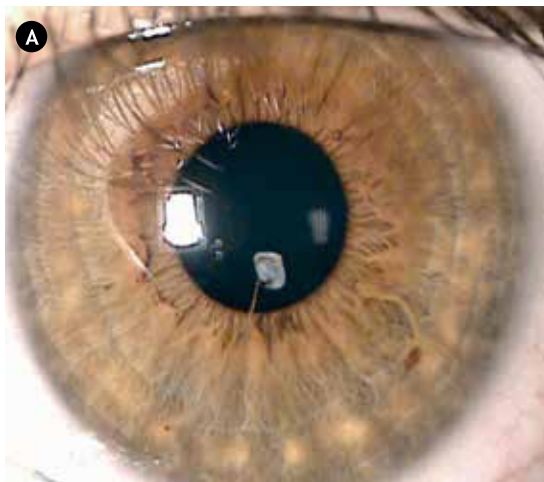
► Conflicto de intereses

El autor declara no tener ningún conflicto de intereses.

► Financiamiento

El autor no recibió patrocinio para llevar a cabo este artículo.

► **Figura 1. A) y B)** Imagen clínica de catarata polar anterior con membrana pupilar persistente, que genera sinequia posterior.



Correspondencia: Centro Oftalmológico Interlomas. Av. de la palma N° 8-503, Interlomas. Teléfonos: 3605 1323, 3605-1419.