



○ CASO CLÍNICO

Endocarditis infecciosa por *Streptococcus bovis* y pólipos colónicos

Infectious endocarditis from Streptococcus bovis and colonic polyps

Diego Angulo-Molina, Alberto Farca-Belsaguy, Guillermo Gloss-Abdala, Diego Lozoya-González, Juan Carlos Salceda-Otero, Mario Peláez-Luna, Fausto Romero.

Resumen

Existe una relación clara entre la presencia de pólipos colónicos y endocarditis por *Streptococcus bovis* (*S. bovis*), sin poder identificar con claridad los mecanismos fisiopatológicos. El *S. bovis* es parte de la flora normal del tracto gastrointestinal y es responsable de 10% a 15% de las causas de endocarditis. El objetivo de este trabajo es reportar el caso de un paciente con endocarditis bacteriana por *S. bovis*, y su asociación con adenomas colónicos, así como resaltar la importancia de realizar una colonoscopia con el fin de evitar la progresión a carcinoma.

Palabras claves: *Streptococcus bovis*, endocarditis, pólipos, cáncer de colon, México.

Abstract

It has been a long time since the first report of the relationship between gastrointestinal disease and Streptococcus bovis (S. bovis) endocarditis, however pathophysiologic mechanisms of this relationship is not clearly identified. The S. bovis is a commensal of the human digestive tract and is responsible for 10 to 15% of the causes of endocarditis. The objective of this study is to report the case of a bacterial endocarditis from S. bovis, its association with colonic adenomas and the importance of perform a colonoscopy to prevent progression to carcinoma.

Keywords: *Streptococcus bovis*, endocarditis, polyps, colon cancer, Mexico.

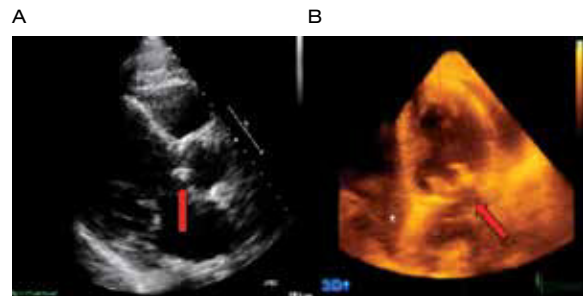
Introducción

Existe una relación clara entre la presencia de pólipos colónicos y endocarditis por *Streptococcus bovis* (*S. bovis*), sin poder identificar con claridad los mecanismos fisiopatológicos. El *S. bovis* es parte de la flora normal del tracto gastrointestinal y es responsable de 10% a 15% de las causas de endocarditis. El objetivo de este trabajo es reportar el caso de un paciente con endocarditis bacteriana por *S. bovis*, y su asociación con adenomas colónicos, así como resaltar la importancia de realizar una colonoscopia con el fin de evitar la progresión a carcinoma.

Presentación del caso

Masculino de 72 años de edad, que acude por astenia, adinamia, fiebre y disnea de medianos esfuerzos. Al interrogatorio refiere cambios en el hábito intestinal de seis meses de evolución con predominio de estreñimiento, distensión abdominal y pérdida de peso de aproximadamente 4 Kg en los últimos tres meses. Se realizó una colo-TAC reportando un pólipo de 15 mm, el cual no fue extirpado dos meses previos al padecimiento actual. Como antecedentes de importancia presentó cardiopatía isquémica, por lo que se le realizó angioplastia y actualmente con tratamiento a base de clopidogrel. A la exploración física se encontró febril (38.5°C), taquicárdico, con soplo sistólico en el foco mitral, así como estertores gruesos en ambas bases. Se realizó un ecocardiograma transtorácico observando vegetaciones en la válvula mitral y en la

○ **Figura 1.** Ecocardiograma: **A)** Imagen 2D en eje paraesternal que muestra vegetación (flecha), en aparato valvular aórtico. **B)** Reconstrucción 3D de la válvula aórtica observándose la vegetación (flecha).

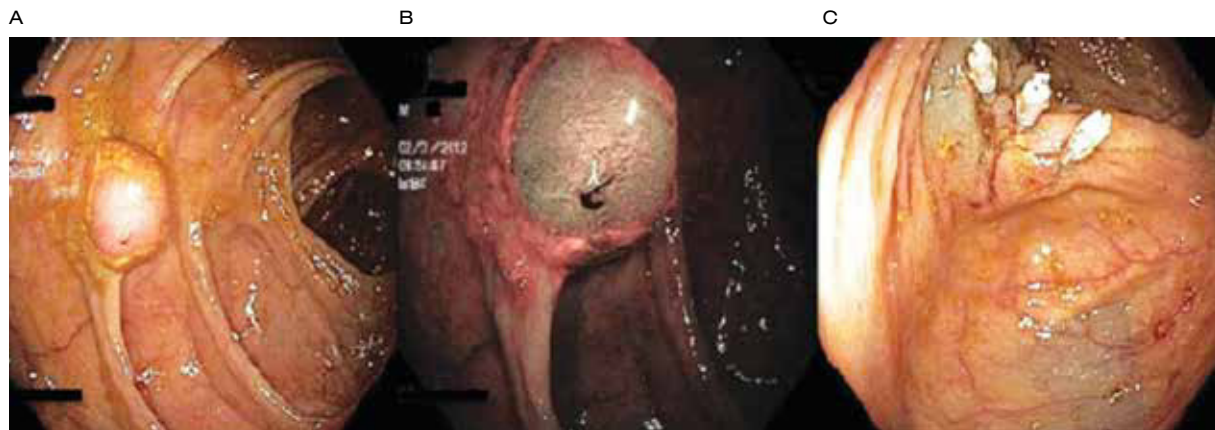

válvula aórtica (**Figura 1**). Se iniciaron antibióticos y fue necesaria la realización de doble cambio valvular evolucionando satisfactoriamente. Los resultados de los hemocultivos fueron positivos para *S. Bovis*. Dos meses posteriores a la intervención quirúrgica se realizó colonoscopia, observando múltiples pólipos en todo el trayecto del colon (**Figura 2**), los cuales fueron extirpados, con asa de polipectomía el más grande y con pinza de biopsia los pequeños, confirmando por histología adenomas tubulares.

Discusión

La asociación entre infección por *S. bovis* y carcinoma de colon está bien establecida desde hace más

○ **Figura 2.** Colonoscopia: **A)** Pólipo séstil localizado en colon ascendente de aproximadamente 1 x 1.5 cm. **B)** Aplicación de NBI sugestivo de pólipo adenomatoso. **C)** Imagen postpolipectomía con asa, aplicación de hemoclips profilácticos.





de 50 años, donde McCoy y Mason lo reportaron.¹ No se ha podido encontrar una explicación clara a esta relación. Se han sugerido varias hipótesis como la de Klein y colaboradores en 1979, donde propone la producción de carcinogénicos por el *S. bovis*,² estudios más recientes han demostrado que antígenos de la pared celular del *S. bovis* pueden inducir la producción de citoquinas, con lo que se favorece la formación de criptas colónicas aberrantes en modelos animales.³ Estas citoquinas a su vez promueven vasodilatación y aumentan la permeabilidad vascular, lo que puede facilitar la diseminación hematogena del microorganismo.⁴

La endocarditis por *S. bovis* generalmente ocurre en mayores de 60 años, y suele tener un curso subagudo, la válvula más comúnmente afectada es la aórtica. La incidencia de la relación de patología colónica con *S. bovis* es variable en diferentes estudios, pero va desde el 6% al 67%.⁴ En un estudio realizado por Ballet y colaboradores, donde incluyeron 53 pacientes con bacteremia por *S. bovis* y a los que se les realizó colonoscopia, se encontró que 27 (51%) tenían neoplasia colónica.⁵ En otro estudio realizado por Fernández-Ruiz y colaboradores, reporta que el hallazgo endoscópico más frecuente de los pacientes que tienen o tuvieron recientemente una endocarditis secundaria a *S. bovis* fue la presencia de uno o más pólipos adenomatosos (35.6%), de los cuales la mayoría fueron clasificados histológicamente como tubulares (59.5%), vellosos (21.6%) y tubulovellosos (8.1%).⁶ Por lo tanto, a todos los pacientes en los que se haga el diagnóstico de infección por *S. bovis* se aconseja investigar patología en el colon. Si no es posible realizar la colonoscopia en el periodo agudo, se debe realizar en

un futuro cercano. En caso de una colonoscopia negativa se recomienda repetir el estudio cuatro a seis meses después. Estos pacientes se deben considerar como de alto riesgo y deben realizarse colonoscopias periódicas, ya que se han reportado tumores colónicos años después al episodio de endocarditis.⁷ Por otro lado, existen estudios donde reportan una asociación entre la infección por *S. bovis* y neoplasia extra-colónicas tales como carcinoma esofágico, carcinoma gástrico, linfoma gástrico entre otros, con una incidencia mucho menor.⁸

Conflicto de intereses

Los autores declaran no tener ningún conflicto de intereses.

Financiamiento

Los autores no recibieron ningún patrocinio para llevar a cabo este artículo.

Referencias

1. McCoy WC, Mason JM. Enterococcal endocarditis associated with carcinoma of the sigmoid: report of a case. *J Med Assoc Stat Alab* 1951;21:162-166.
2. Klein RS, Recco RA, Catalano MT, et al. Association of *Streptococcus bovis* with carcinoma of the colon. *N Engl J Med* 1977;297:800-802.
3. Ellmerich S, Schoeller M, Duranton B, et al. Promotion of intestinal carcinogenesis by *Streptococcus bovis*. *Carcinogenesis* 2000;21:753e6.
4. Gupta A, Madani R, Mukhtar H. *Streptococcus bovis* endocarditis; a silent sign for colonic tumour. *Colorectal Dis* 2010;12:164-171.
5. Ballet M, Gevigney G, Gare JP, et al. Infective endocarditis due to *Streptococcus bovis*. A report of 53 cases. *Eur Heart J* 1995;16:1975-1980.
6. Fernández-Ruiz M, Villar-Silva J, Llenas-García J, et al. *Streptococcus bovis* bacteraemia revisited: Clinical and microbiological correlates in a contemporary series of 59 patients. *Journal of Infection* 2010;61:307-313.
7. Robbins N, Klein RS. Carcinoma of the colon 2 years after endocarditis due to *Streptococcus bovis*. *Am J Gastroenterol* 1983;78:162-163.
8. Corredoira J, Alonson MP, Coira A, et al. Association between *Streptococcus infantarius* (formerly *S. bovis* II/1) bacteremia and noncolonic cancer. *J Clin Microbiol* 2008;46:1570.

