

ÍNDICE TOBILLO/BRAZO. LA INTRODUCCIÓN DE UN NUEVO VALOR: LA ARTERIA PERONEA

Andrés Cuenca Seda¹, Luis Martínez Camuña², Carmen Vázquez Bautista³, Eloisa Calvo Sánchez⁴.

1. Diplomado en Podología. Colaborador Clínico del Área Clínica de Podología de la Universidad de Sevilla.
2. Doctor en Podología por la Universidad de Sevilla. Director del Departamento de Podología de la Universidad de Sevilla. Profesor Titular de la Universidad de Sevilla.
3. Diplomada en Podología. Apoyo a la docencia e investigación del Área Clínica de Podología de la Universidad de Sevilla.
4. Diplomada en Podología. Becaria del Área Clínica de Podología de la Universidad de Sevilla.

CORRESPONDENCIA
C/Luz Arriero nº 2
41011 Sevilla
acuencapodologo@yahoo.es

RESUMEN

Una de las pruebas más simple, objetiva, no invasiva y de fácil valoración para la evaluación de enfermedades vasculares en el pie del diabético es el Índice tobillo / brazo (ITB) o Índice de Yao.

Alrededor de un 30 % de pacientes diabéticos presentan calcificaciones en la arteria pedía y tibial posterior que podemos comprobar si el índice obtenido está por encima de 1,1 o la presión en el tobillo es mayor a la del brazo en 30-35 mmHg¹⁵. Por lo tanto en estas circunstancias no podemos saber cual es el flujo real de sangre que está llegando al pie. Sin embargo, existe otra arteria que vasculariza al pie, la arteria peronea, que parece ser menos susceptible a la calcificación y nos puede dar un valor más real del flujo sanguíneo a la hora de hacer el ITB^{1,3}.

En el presente trabajo vamos a mostrar cómo se realiza esta variante de tan importante técnica no invasiva de valoración vascular del miembro inferior, que nos va a ayudar a determinar el estado circulatorio de ese miembro y por tanto a dirigir sobre él actuaciones preventivas y/o terapéuticas que eviten o cuanto menos prolonguen la instauración de la tan temida isquemia crónica.

PALABRAS CLAVE

Índice tobillo / brazo (ITB). Arteria peronea.

ABSTRACT

One of the most important parameters for the assessment of vascular disease in the diabetic foot is the ankle / brachial index (ABI) or Index of Yao.

About 30% of diabetic patients had calcifications in the pedis artery and posterior tibial artery that we can verify whether the rate obtained is above 1.1 or the pressure at the ankle is higher than the arm in 30-35 mmHg. Therefore in these circumstances we can not know what the actual flow of blood that is coming to the foot. But there is another artery vascularized the foot, the peroneal artery, which appears to be less susceptible to calcification and we can give a real value when blood flow to the ABI.

In this paper we show how to perform this important variant of non-invasive technique of lower limb vascular assessment, which will help us determine the circulation of that member state and therefore on him to direct preventive actions and / or treatment to prevent or at least prolong the establishment of the dreaded chronic ischemia.

KEY WORDS

Ankle/brachial index (ABI). Peroneal artery.

INTRODUCCIÓN

Una de las pruebas que realizamos cuando nos llega un paciente diabético es la del Índice tobillo / brazo (ITB). Es una prueba no invasiva, fácil de realizar y que nos determina cómo se encuentra la aportación sanguínea hacia el pie o en qué condiciones están las arterias que lo irrigan.

La medición de presión arterial en el pie la solemos hacer sobre la arteria pedia y tibial posterior y realizamos el cociente con las obtenidas en los miembros superiores.

Con este trabajo queremos complementar la toma de presiones en el pie añadiendo una nueva arteria sobre la que tomarla. Esta arteria es la arteria peronea.

RECUERDO ANATÓMICO

La arteria poplítea se divide en dos ramas terminales principales, la arteria tibial anterior y el tronco tibia peroneo. De este tronco salen dos arterias que son la arteria tibial posterior y la arteria peronea.

La arteria tibial anterior tiene una serie de ramas colaterales que se anastomosan, en su recorrido final, con la arteria peronea en sus ramas terminales (peronea anterior y posterior). La arteria tibial anterior en su rama terminal cambia su nombre por el de arteria pedia; la arteria pedia en sus ramas colaterales también se anastomosa con la arteria peronea anterior.

La arteria tibial posterior es la rama interna del tronco tibia-peroneo. Se divide en varias ramas terminales y tres colaterales donde también existe anastomosis con la arteria peronea.

La arteria peronea es la rama de bifurcación externa del tronco tibia peroneo. Dando ramas como la arteria nutricia del peroné o varias arterias musculares (para los músculos soleo, tibial posterior, flexor del primer dedo y los dos peroneos laterales). Desciende oblicuamente en sentido distal y externo, sigue su recorrido posterior al músculo tibial posterior, continua por el intersticio que se encuentra entre el músculo tibial posterior y el músculo flexor largo del primer dedo. La arteria continúa su trayectoria cubierta posteriormente por fibras del músculo flexor del primer dedo y algunas fibras del músculo tibial posterior. En la zona más distal de la pierna, la arteria peronea,

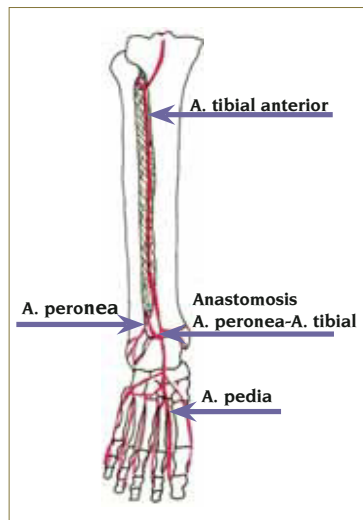


Figura 1.

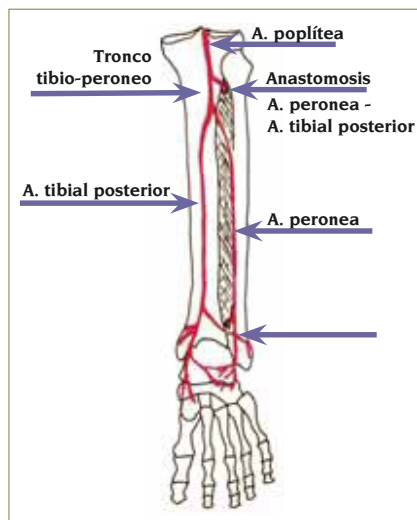


Figura 2.

acompaña a la membrana interósea de la pierna hasta su extremo distal desde donde salen ramas terminales: peronea anterior que se hace antero externa al cruzar la membrana interósea y peronea posterior (Figuras 1 y 2).

EJEMPLO CLÍNICO

Paciente de sexo masculino de 52 años, con Diabetes tipo 2 de 18 años de evolución, HTA, arteriopatía y neuropatía diabética y antecedentes de lesiones ulcerosas y amputaciones parciales distales en ambos pies que acude de urgencia al servicio de Pie de Riesgo del Área Clínica de Podología de la Universidad de Sevilla con lesión ulcerosa de gran extensión en estadio III (escala de Wagner), localizada en la zona de talón del pie izquierdo. Recibe diálisis 3 veces en semana. En el momento de consulta se encontraba en tratamiento sistémico para la infección y con fecha de ingreso para amputación del miembro afectado.

Este paciente nos puede servir de ejemplo de cómo realizar la toma de presiones en la arteria peronea, que nos sirve de alternativa, cuando tenemos problemas de toma de pulsos en las arterias tibial posterior o pedia. Parece ser que en algunos casos gracias a la toma de presiones en la arteria peronea podemos realizar un ITB que se acerque todo lo posible a la situación real de perfusión en el pie porque, a veces, las medidas en las otras arterias no dan resultados claros¹. Fotos (1, 2, 3 y 4)

METODOLOGÍA

Para la obtención del ITB necesitamos:

- Doppler con una sonda de 8 a 10 MHz de frecuencia.
- Gel.
- Esfigmomanómetro.

Las arterias que exploraremos serán:

- Arteria peronea.
- Arteria tibial posterior.
- Arteria pedia.

Modo de obtención:

- Colocaremos al paciente en decúbito supino y lo mantendremos en reposo entre 5 y 10 minutos.
- Situaremos el esfigmomanómetro por encima del punto donde la arteria peronea se hace antero externa.
- Aplicaremos gel en los lugares donde vamos a tomar la tensión arterial sistólica (TAs), arteria peronea (Foto 1), tibial posterior (Foto 2) y pedia (Foto 3); situaremos la sonda sobre el gel, la sonda debe de orientarse en sentido inverso a la circulación sanguínea y con un ángulo entre los 45° - 60°.
- Una vez tengamos el sonido del latido arterial, inflaremos el esfigmomanómetro hasta dejar de oírlo. Iremos abriendo poco a poco la válvula de esfigmomanómetro hasta oír nuevamente el latido, y apuntaremos el valor que marca el manómetro en ese momento. Repetiremos los pasos en las demás arterias, a estudiar, de ambos pies.
- Continuaremos tomando las presiones en am-

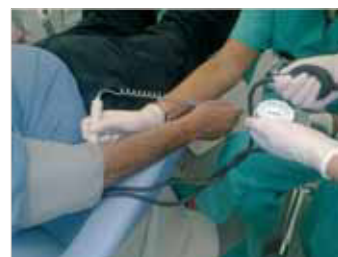
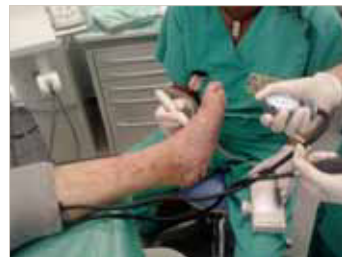
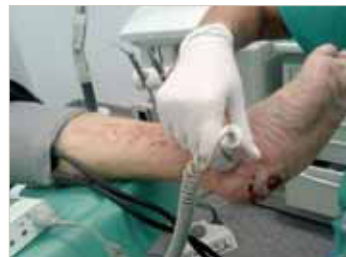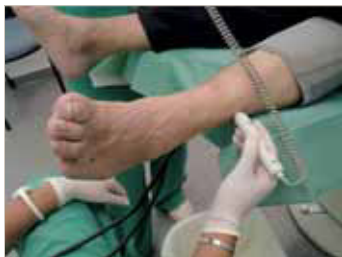Foto 1.

Foto 2.

Foto 3.

Foto 4.

bos miembros superiores, colocando el esfigmomanómetro a nivel humeral y tomando la presión en la arteria radial. Cuidado con pacientes que estén en diálisis, ya que no debemos tomar la presión en el brazo donde se encuentra la fístula por la que se realiza la diálisis.

- Por último realizaremos el cociente entre la presión más alta de las obtenidas en las arterias de los pies y la presión más alta de las obtenidas en las arterias de los brazos.

Los resultados que obtengamos son el Índice Tobillo Brazo (ITB).

RESULTADOS

Hay autores que consideran como normales los índices que están entre 0,9 y 1,3, que los valores por encima de 1,3 nos informan de calcificación en menor o mayor grado dependiendo de lo que aumente el índice, y que los valores por debajo de 0,9 nos están advirtiendo que existe una disminución de riego sanguíneo de menor o mayor gravedad dependiendo de lo que disminuya el índice. (Tabla 1)

ITB > 1,3	Calcificación arterial segura
ITB > 1,1	Calcificación arterial probable
ITB = 0,9 – 1,1	Normalidad
ITB < 0,9	Enfermedad vascular significativa
ITB < 0,5	Enfermedad vascular severa

Tomar como normales valores entre 0,9 y 1,3, quizás sea algo arriesgado ya que podríamos estar cayendo en “falsas normalidades”.

Estas falsas normalidades pueden ser debidas a que se alcance un grado de calcificación tal que haga que no sea lo suficiente comprimible una arteria como para darnos un valor real de perfusión. Por lo tanto sería consecuente bajar el rango de normalidad entre 0,9 y 1,1¹⁵.

DISCUSIÓN

Para obtener resultados fiables algunos autores recomiendan que si no es viable la toma de tensiones en las arterias tibial posterior y pedia se tome como referencia la arteria peronea que puede estar en mejores condiciones que las anteriores¹⁰.

En pacientes diabéticos que no presenten daños tisulares en sus pies, las arterias tibial posterior y pedia parece ser que son más susceptibles a padecer calcificaciones que la arteria peronea, por lo tanto ésta será la arteria que tomaremos como referencia para la obtención del ITB^{1,3}.

En pacientes diabéticos donde encontramos daños, desde úlceras a amputaciones, la toma de presiones sobre la arteria peronea es una buena opción ya que es la única que a veces podemos tener viable.

Las otras opciones que existen, como son la fotopletimografía o las presiones digitales, tienen limitaciones. Pueden existir lesiones oclusivas de las arterias digitales, arteritis de pequeños vasos y en algunos casos lesiones tróficas o úlceras digitales que hagan imposible la realización de estas pruebas.

CONCLUSIONES

Por tanto, el complementar la toma de tensiones para realizar el ITB con los datos que obtenemos de la arteria peronea, nos puede ayudar a determinar el estado de perfusión sanguínea de los pies del paciente diabético en el que tenemos problemas para determinar qué TAs tiene en las arterias que hasta ahora solemos utilizar. Con la información que nos da la arteria peronea podremos dirigir las actuaciones, ya sean preventivas y/o terapéuticas, que deberemos realizar sobre el pie de un paciente diabético.

BIBLIOGRAFÍA

1. Chahin C, et al. Lower-Extremity Atherosclerotic Arterial Disease: Imaging. 2010. Disponible en: www.medscape.com/article/423649.imaging
2. Field D. Anatomía y movimiento humano: estructura y funcionamiento. Barcelona. Ed. Paidotribo; 2000
3. Fontcuberta J. Manual práctico de exploración eco-doppler del sistema arterial y venoso de las extremidades inferiores. Disponible en: www.cdvni.org/default.asp?page=0
4. Guindo J. Métodos diagnósticos de la enfermedad arterial periférica. Importancia del índice tobillo-brazo como técnica de criba. Rev Esp Cardiol 2009; 9: 11-17. Disponible en: www.Revescardiol.org
5. Herranz de la Morena L. Índice tobillo brazo para la evaluación de la enfermedad arterial periférica. AV Diabetol 2005; vol 21 N° 3: 224-226
6. Jiménez-Castellano J. Lecciones Anatómicas. Sevilla. Universidad de Sevilla, Secretariado de Publicaciones; 1991
7. Latorre Vilallonga J. Diagnóstico y tratamiento del paciente con claudicación intermitente vascular. JANO 2005; vol LXIX N° 1575: 33-38. Disponible en: www.jano.es/ficheros/sumarios/1/69/1575/33/1v69n1575a13078880pdf001.pdf
8. Levin M. E, et al. The Diabetic Foot. Elsevier; 2008
9. Uladó Vidal M. Índice Tobillo-brazo. Pie diabético digital 2010; N° 8: 11-14. Disponible en: www.revistapiediabetico.com
10. Pérez-Fernández I, et al. Utilidad de los estudios no invasivos en la enfermedad arterial obstructiva periférica en Atención Primaria. SEMERGEN 2009; 35 (6): 273-277. Disponible en: www.doyma.es/revistas/ctf_servlet?_f=7064&ip=66.249.71.152&articuloId=13139670
11. Serra N, Miró L. Seguimiento clínico y por diagnóstico no invasivo del paciente arterial. Anales de Cirugía Cardíaca y Vasculosa 2001; 7 (4): 253-270. Disponible en: www.nexusediciones.com/pdf/cv2001_4/ac-7-4-002.Pdf
12. Serrano Hernando FJ, Martín Conejero A. Enfermedad arterial periférica: aspectos fisiopatológicos, clínicos y terapéuticos. Rev Esp Cardiol 2007; 60: 969-982. Disponible en: www.elsevier.es/cardio/ctf_servlet?_f=40&ident=13109651
13. Susuki K. How To Diagnose Peripler Arterial Disease 2007. Disponible en: www.podiatrytoday.com/article/6952
14. Vila-Coll R, et al. Guía básica para el estudio no invasivo de la isquemia crónica de miembros inferiores. ANGIOLOGÍA 2009; 61 (Supl 1): S75-S92. Disponible en: www.cdvni.org/pdf/guiaisquemiacronicaMMII.pdf
15. www.piediabetico.net/articulos-cientificos.html