

# MODIFICACIÓN DE LA TÉCNICA DE SUTURA EN EL PROCEDIMIENTO WINOGRAD

Alejandro Pérez SanMartín<sup>1</sup>, Antonio Sabido Septién<sup>2</sup>, Joaquín Mir Gil<sup>3</sup>.

1. Licenciado en Podología. Profesor del Máster Cirugía Podológica Universidad de Sevilla.

2. Diplomado en Podología, Unidad Pie Diabético Hospital Blanca Paloma.

3. Diplomado en Podología. Profesor del Máster Cirugía Podológica Universidad de Sevilla.

## CORRESPONDENCIA

Alejandro Pérez SanMartín  
alepesam@hotmail.com

## RESUMEN

En este artículo se presenta una nueva modificación de la técnica de sutura en el procedimiento de Winograd. Desde la descripción de este procedimiento se han presentado múltiples posibilidades para aproximar los bordes de la incisión, pero muchos de ellos presentaban algunas desventajas.

A través de nuestra modificación hemos conseguido reunir todas las ventajas de las técnicas de sutura ya descritas, y de esta manera, obtener unos resultados más satisfactorios.

## PALABRAS CLAVE

Onicocriptosis, Winograd, sutura.

## ABSTRACT

In this article the authors are presenting a new modification of the suture technique of Winograd's procedure. Since the procedures description, multiple possibilities have been presented in order to approximate the borders of the incision, nevertheless many of them have presented themselves with disadvantages.

Throughout our modification we have been able to join up all the advantages of the suture techniques previously described, thus enabling us to obtain a greater amount of satisfactory.

## KEY WORDS

Onychocryptosis, Winograd, suture.

## INTRODUCCIÓN

La descripción de la técnica original fue publicada en "The Journal of the National Association of Chiropractors and Pedic Items" por Alvin M. Winograd en 1929 con el título "A Modification in the Technic of Operation for Ingrown Toe-Nail"<sup>1</sup>. Sin embargo la técnica ha sido modificada significativamente desde que Winograd la describió, y la que actualmente se realiza se parece muy poco a la versión original. En este artículo Winograd describe la realización de una pequeña incisión dorsal sobre piel y partes blandas que comienza proximal al eponiquio y a la matriz ungueal; y que se prolonga hacia distal en línea con el corte que se le realizará a la lámina ungueal. Con la ayuda de unas tijeras pequeñas se corta la lámina ungueal y a continuación se retira la porción de lámina implicada. Y para finalizar se realiza un curetaje del lecho y de la matriz ungueal, se pinta con mercurocromo y se venda<sup>1</sup>.

La primera modificación la introduce Emil Hauser<sup>2</sup> en 1939 y consiste en una sutura simple de la

incisión proximal. En 1945 C.J. Heifetz<sup>3</sup> describe la utilización de un bisturí en lugar de una cucharilla para la eliminación de la matriz. La descripción de la resección en cuña de la piel y partes blandas la realiza por primera vez Philip Lewin<sup>4</sup> en el año 1947. A partir de este momento empieza a aparecer descrita la técnica de Winograd en las publicaciones científicas como la avulsión parcial de la lámina ungueal (Figura 1), resección en cuña de la piel y partes blandas (Figura 2), matricectomía con bisturí (Figura 3) y cierre primario con sutura (Figura 4).

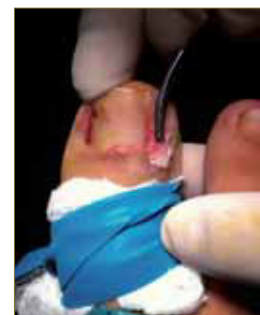

Figura 1. Avulsión parcial de la lámina ungueal.

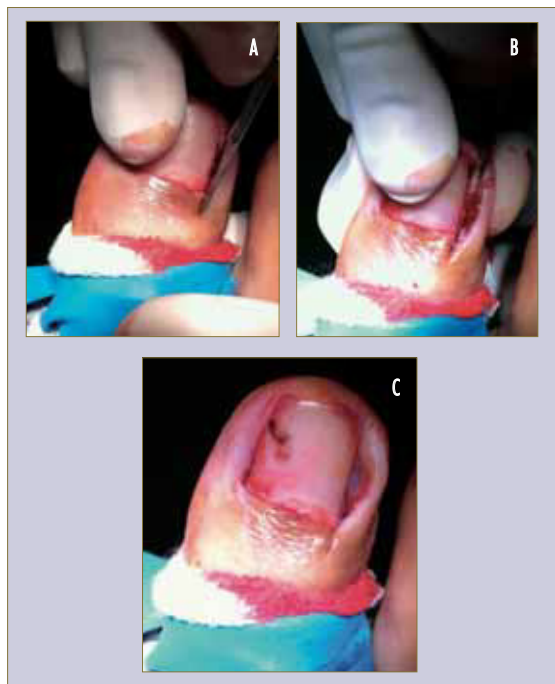

Figura 2. Resección en cuña de piel y partes blandas.

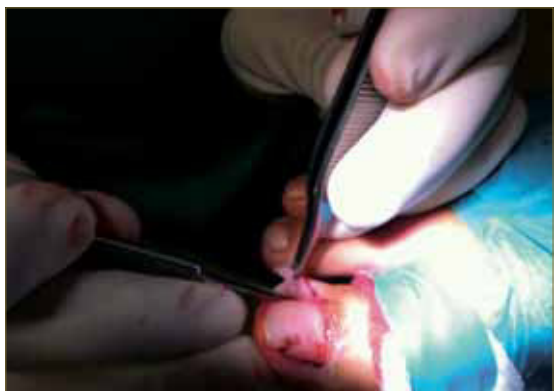

Figura 3. Matricectomía parcial con bisturí.

En 1964 Mendelsohn<sup>5</sup> presenta su modificación de la técnica de sutura para el cierre primario del procedimiento de Winograd modificado (figura 5).

Otras modificaciones que se han ido añadiendo a la técnica de sutura son la realización de puntos simples atravesando la lámina ungueal<sup>1</sup> o la colocación de puntos de aproximación<sup>6-8</sup>.

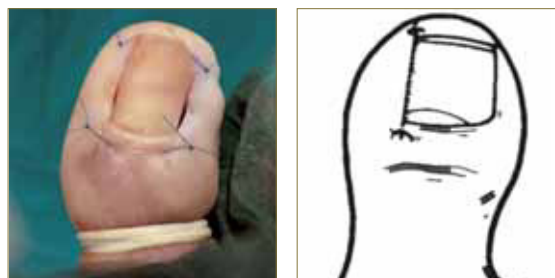


Figura 4. Cierre primario con puntos sueltos.

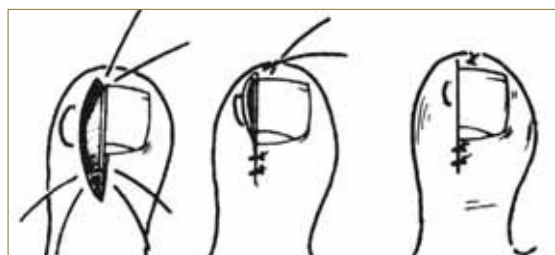


Figura 5. Modificación de Mendelsohn de la técnica de sutura.

La modificación de la técnica de sutura que proponemos nos va a permitir una aproximación y coaptación perfecta de los bordes de la incisión, sin la necesidad de colocar puntos de aproximación, respetando la lámina y el lecho ungueales, permitiendo el drenaje característico de este tipo de procedimientos y con tan sólo dos puntos o vías de entrada externas (Figura 6).

## DESCRIPCIÓN DEL PROCEDIMIENTO

La técnica de realización de la modificación del punto de Mendelsohn comienza una vez realizada la extracción en cuña del rodete ungueal hipertrofiado y la avulsión parcial de la matriz ungueal. En un primer tiempo, tras comprobar la correcta coaptación de los bordes de la incisión (figura 6 A) se introduce la aguja a unos 2 mm plantar y distalmente del hiponiquio (figura 6 B) y se dirige por debajo del lecho ungueal. La extracción de la aguja se realiza a nivel del tercio proximal de la lámina ungueal (figura 6 C). En un segundo tiempo, introducimos la aguja en el espesor del rodete ungueal. Para que la aproximación de ambos bordes de la incisión sea adecuada, es importante introducir la aguja a la misma altura y un milímetro más proximal al punto por el cual extrajimos la aguja anteriormente (figura 6 D).

A continuación dirigimos la aguja hacia distal hasta aproximadamente unos 2mm del borde distal de la incisión. La particularidad de esta modificación reside en que el punto se da en el espesor del tejido celular subcutáneo sin que la aguja atraviese externamente la piel del rodete ungueal. Debido a que este tejido es muy friable es importante que el punto se de en profundidad para que nos permita ejercer la tracción necesaria para una correcta coaptación de la herida (figura 6 D).

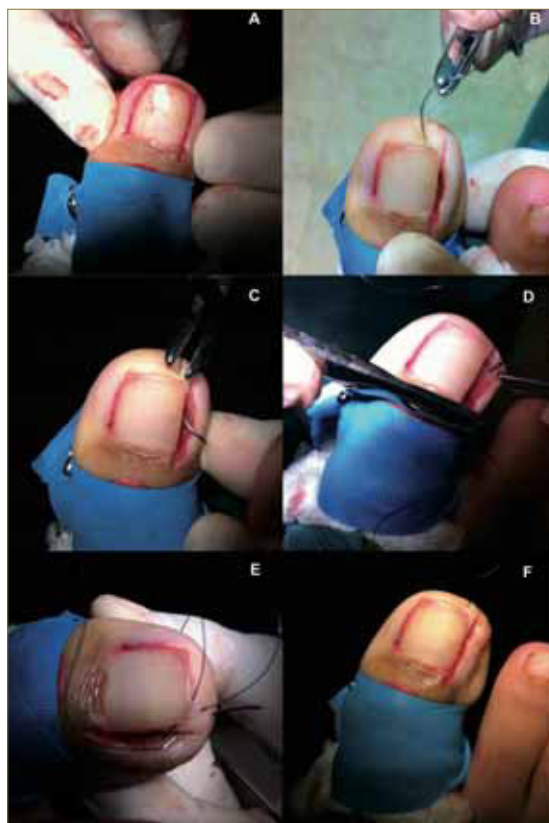


Figura 6. Modificación del punto de Mendelsohn.

En un tercer tiempo se introduce la aguja por debajo del hiponiquio y se extrae a unos 2-4mm del lugar donde comenzamos a dar el punto (figura 6 E). Traccionando del hilo debemos observar cómo se consigue una perfecta aproximación de los bordes de la incisión (figura 6 F). Es fundamental no provocar un excesivo acabalgamiento del rodete sobre la lámina ungueal a nivel distal puesto que podría desencadenar la recurrencia de la onicocriptosis.

## CONCLUSIONES

Esta modificación de la técnica de sutura nos va permitir una perfecta aproximación del rodete ungueal sin la necesidad de rebasar externamente la epidermis del mismo. En esta particularidad de la técnica radica su principal ventaja puesto que esta-

mos limitando las vías de entrada externas, reduciendo al mínimo la posibilidad de una posible infección postoperatoria.

Esta modificación de la técnica de sutura de Mendelsohn a pesar de haber sido inicialmente descrita para ser utilizada en el procedimiento de Winograd puede ser igualmente utilizada en otros procedimientos ungueales incisionales como la técnica de Frost<sup>6</sup>.

A pesar de no emplear cáusticos para la realización de la matricectomía parcial, como consecuencia de este tipo de procedimientos ungueales incisionales se suele generar un ligero drenaje que a veces no se elimina correctamente con la colocación de puntos de aproximación. La realización de esta modificación va a permitir que todo el exudado que se pudiera generar drene perfectamente evitando así la maceración de la herida quirúrgica, esto es especialmente importante en niños y en personas jóvenes que suelen tener tendencia a una gran exudación.

## BIBLIOGRAFÍA

1. Winograd AM. A modification in the technic of operation for ingrown toe-nail. 1929. J Am Podiatr Med Assoc. 2007 Jul-Aug;97(4):274-277.
2. Hauser E. Diseases of the foot. Philadelphia: WB Saunders; 1939.
3. Heifetz CJ. Operative management of ingrown toenail. J Missouri Med Assoc. 1945 Apr;42:213-216.
4. Lewin P. The Foot and Ankle. Philadelphia: Lea & Febiger; 1947.
5. Mendelsohn S. A modification of suture technique in inverted nail surgery complicated by hypertrophied unguis. Mich Podiatr. 1964;(1):6-7.
6. Frost L. Surgical correction of ingrown nails. J Foot Surg. 1976;(15):37-38.
7. Lepird R. Skin closures adaptable to onychoplasty. J Foot Surg. 1966;(5):42-43.
8. Siegle RJ, Swanson NA. Nail surgery: a review. J Dermatol Surg Oncol. 1982 Aug;8(8):659-666.