

# APLICACIÓN DE AGUJAS INTRADÉRMICAS EN VERRUGAS PLANTARES REBELDES

Raquel Cintado Reyes<sup>1</sup>, Dr. Salomón Benhamú Benhamú<sup>2</sup>, Pedro Marco Aznar<sup>3</sup>, M<sup>a</sup> Dolores Jiménez Cristino<sup>1</sup>, Rosario Jiménez Caro<sup>1</sup>, Carmen Esteban Pérez<sup>1</sup>.

1. Diplomada en Podología
2. Profesor Departamento de Podología. Universidad de Sevilla
3. Licenciado en Medicina y Cirugía. Especialista en Acupuntura

## CORRESPONDENCIA

Raquel Cintado Reyes  
C/ Monjas Victoria Bloque 1, 1º D.  
Jerez de la Frontera (Cádiz), 11403  
raquelcintado@gmail.com

## RESUMEN

En este artículo describimos los principios y la metodología de aplicación de las agujas intradérmicas (acupuntura) como tratamiento de las verrugas plantares. Esta técnica está indicada en lesiones de larga evolución, rebeldes a los tratamientos y, muy especialmente, en verrugas en mosaico.

Su fundamento se basa en la Medicina China y consiste en la aplicación de un estímulo energético que pretende conseguir el equilibrio de la materia – energía, considerando a la verruga plantar con un desequilibrio que hay que restaurar.

Mostramos la evolución de tres casos clínicos seleccionados de una serie de pacientes tratados en consulta mediante esta técnica. El objetivo de este trabajo es el de dar a la conocer dicha terapia, sentando sus bases para, en un futuro próximo, aportar los resultados de una línea de investigación abierta en esta materia.

## PALABRAS CLAVE

Verruga plantar, papiloma, aguja intradérmica, acupuntura, cronicidad.

## ABSTRACT

This article describes the principles and methodology of intradermal needling (acupuncture) to treat plantar warts. This technique is indicated in lesions of long evolution, rebellious to treatment and, especially, in mosaic warts.

Its foundation is based on Chinese Medicine and involves the application of an energy boost is trying to achieve the balance of matter - energy, considering the wart with an imbalance to be restored.

We show the evolution of three cases selected from a series of patients treated in consultation with this technique. The aim of this paper is to give to know that therapy, laying its foundation for, in the near future, provide the results of a line of research in this area.

## KEY WORDS

Plantar wart, papiloma, intradermal needle, acupuncture, chronicity.

## INTRODUCCIÓN

Las verrugas plantares son hiperplasias epiteliales causadas por el virus del papiloma humano (VPH), del género del papilomavirus.

Suelen tratarse, por lo general, de un proceso benigno autolimitado, donde el 65% de las verrugas des-

aparecen espontáneamente en el plazo de 2 años. Sin embargo, hay casos que no evolucionan de esta forma y ahí es dónde comienza nuestra acción terapéutica, con los diferentes recursos de los que disponemos en consulta.

El VPH es un virus ADN con afinidad por las células del epitelio escamoso; están descritos más de 50 serotipos.

Estas lesiones suelen tener un periodo de incubación promedio de 1 - 6 meses, dependiendo de la edad y del estado inmunitario del paciente.

Su mecanismo de transmisión puede ser por contacto directo (persona a persona) o indirecto (piscinas, duchas, gimnasios...) a través de zonas donde la piel está macerada o erosionada (planta de los pies).

Epidemiológicamente, se tratan de infecciones frecuentes, siendo la tasa anual del 11,45% de la población. El 65% se produce en edades comprendidas entre los 5 y 20 años, presentando su pico más alto entorno a los 13-14 años. Se calcula que el 10% de los adolescentes las padece.

No existe inmunidad adquirida, las reinfecciones son posibles. La desaparición espontánea es del 20% el primer año, del 40% el segundo y del 64-70% el tercero. En adultos se asocia en muchos casos a depresión inmunológica. Un 50% de trasplantados desarrollan una verruga en los 5 años posteriores al trasplante.

El lugar de aparición es variable: el 72% salen en zonas de presión, un 19% en zonas de media carga y un 9% en zona de no apoyo. Existe una mayor incidencia en deportistas (relacionadas con zonas húmedas en las que el paciente va descalzo) y en casos de hiperhidrosis.

Este tipo de lesiones presentan una clínica característica dada por la morfología de la verruga. Suelen presentar un tejido hiperqueratósico en la superficie (debemos proceder a realizar una diagnóstico diferencial con el heloma), así como un punteado negruzco, de fácil sangrado frente a la deslaminación que se corresponde con la anastomosis arteriovenosa provocada por el VPH (Fig. 1).

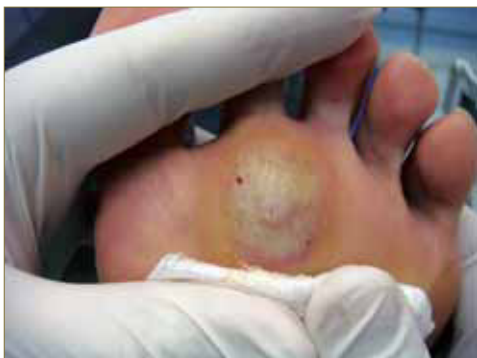

Figura 1: Papilas características de la verruga plantar.

Cuando este proceso afecta a la piel, se denomina verruga, mientras que recibe el nombre de papiloma cuando la zona afecta se corresponde con las mucosas.

## CLASIFICACIÓN DE LAS VERRUGAS PLANTARES

### a. Según su serotipo:

TIPO	SEROTIPO
V. VULGARES	1, 2, 4, 7
V. PLANTARES	1, 2 (en mosaico)
V. PLANAS	3
CONDILOMAS	6, 11
EPIDERMODISPLASIA	5

### b. Según la localización:

- Periungueales (indoloras).
- Subungueales (indoloras): son de tipo proliferativo, creciendo hacia el exterior. Desde la periferia se pueden invadir debajo de la uña.
- Interdigitales: de aspecto macerado, hay escasa ventilación, pudiendo ser dolorosas o indoloras según el roce.
- Plantares (dolorosas): En zonas de carga o no.

### c. Según su morfología:

- Endofticas. Son lesiones de superficie rugosa poco sobreelevadas que crecen en profundidad. Suelen localizarse en zonas de carga. Se cubren de hiperqueratosis que una vez deslaminadas dejan entrever un collarite córneo que rodea la lesión donde se interrumpen los dermatoglifos. Al seguir deslaminando pueden aparecer punteados hemorrágicos (papilas).
- Exofticas. Suelen ser múltiples y superficiales.

### d. Verrugas en Mosaico.

Se trata de verrugas proliferativas, emergiendo más hacia la superficie, no son tan profundas como las plantares (Fig. 2). Suele existir una lesión más grande considerable como la principal. La transmisión inicial es infiltrante por VPH; en un segundo estadio se produce por vía linfática o por autoinoculación (a través de lavado, roces, presiones). En individuos inmunodeprimidos la posibilidad de desarrollar estas verrugas es más alta. Suelen presentar resistencia a varios tratamientos, por lo que suelen ser recidivantes.

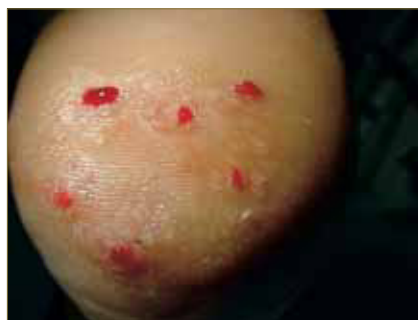

Figura 2: Verruga plantar en mosaico que abarca casi la totalidad de la cara plantar del talón.

## FUNDAMENTO DE LA ACUPUNTURA

Se define acupuntura como "técnica terapéutica consistente en clavar agujas en puntos determinados del cuerpo humano" (Real Academia de la Lengua Española).

Según el tratado fundamental de la medicina china, el Nei Ching, del cual obtenemos los conocimientos más antiguos de la acupuntura, el hombre sano es aquel capaz de vivir en armonía con las leyes de la naturaleza, conjugando las fuerzas del entorno con las del propio individuo, existiendo así un estado de salud, en cambio, cuando dicho equilibrio se rompe, aparece la enfermedad.

La aparición de la enfermedad puede estar causada por diferentes factores o bien por una combinación de varios de ellos. Estos factores son conocidos como noxas dentro de la medicina china y se clasifican en tres grupos:

- Causas externas, debidas a las alteraciones del clima.

- Causas internas, de tipo emocional, siendo el corazón el órgano más sensible.
- Causas mixtas, malas condiciones de vida, dieta, trabajo.

La acupuntura está basada en la dimensión energética o energía primaria, llamada CHI por la medicina china. Esta energía se identifica en todos los objetos observables con dos tendencias, denominadas YIN y YANG (Fig. 3), y que se caracterizan por ser:

- Antagonistas, condicionadas y enfrentadas mutuamente.
- Relativas, entendiendo la relatividad como la alternancia que existe entre ellas.
- Complementarias entre sí, de tal forma que debido a la unión que existe entre ambas, no pueden existir de forma aislada, una encaja en la otra.

El YIN significa pasividad y representa lo negativo. Se asocia al color azul, a la noche, a la oscuridad, a la frialdad, al invierno, a lo sólido, a lo limitado, al miembro inferior y a los pies.

El YANG significa actividad y representa lo positivo. Se asocia al color rojo, al día, a la claridad, a lo cálido, al verano, a lo sutil, a lo ilimitado, al miembro superior y a la mano.



Figura 3: Símbolo que representa las características del YIN y el YANG.

## JUSTIFICACIÓN DE SU APLICACIÓN EN LA VERRUGA PLANTAR

En una verruga plantar existe un exceso de materia, de queratina, lo que observamos en forma de hiperqueratosis. Este fenómeno, según la medicina china, representa un desequilibrio materia-energía.

La acupuntura es una técnica energética que, mediante un estímulo (introducción de la aguja), provoca una respuesta: el flujo de la energía. Pretende buscar el equilibrio materia - energía para lograr el equilibrio sano del hombre.

## PROTOCOLO DE APLICACIÓN

### MATERIALES NECESARIOS

Para realizar esta técnica necesitamos:

- Aguja estéril de acupuntura (Zen Long) 0,16 x 6,5 mm (Fig. 4).
- Aplicador. En su interior existe un imán que permite que una vez introducida la aguja en el mismo ésta no se caiga, facilitando así su aplicación. Además, en el extremo más distal del aplicador encontramos una pequeña rueda

que, mediante su giro, determina la profundidad de la aguja que va a penetrar la epidermis.



Figura 4: Aplicador y agujas de acupuntura utilizadas en esta técnica.

### TÉCNICA DE APLICACIÓN

La preparación del paciente, previo a la aplicación, consiste en desinfectar la zona de punción con un antiséptico.

La colocación de las agujas deberá ser perilesional, a 2-3 mm de los bordes de la lesión, con una angulación de 45° respecto a la piel (Fig. 5 y 6).

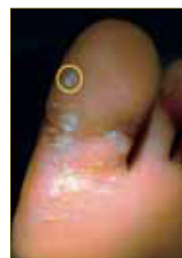

Figura 5: Las agujas deben ser dispuestas en la periferia de la lesión.

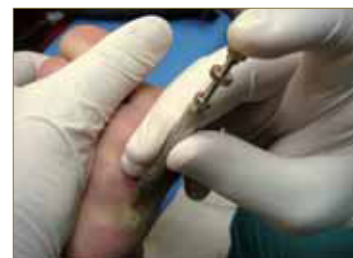

Figura 6: Angulo de incidencia del aplicador de 45° sobre zona de punción.

El número de agujas variará en función del tamaño de la lesión, manteniendo siempre un mínimo de 4 agujas y hasta un máximo de 8. En caso de que coloquemos 4 agujas las aplicaremos con forma de cruz latina (+) o de aspas (x), alternándola entre una sesión y otra (Fig. 7 y 8).

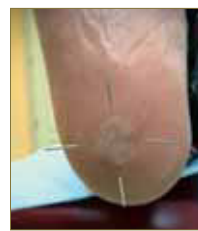

Figura 7: Disposición de las agujas en cruz latina.

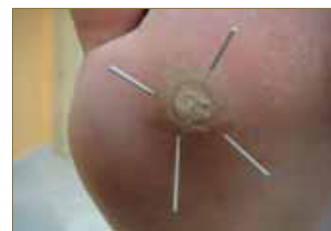

Figura 8: Disposición de las agujas en forma de aspas.

Es recomendable que, cuando coloquemos las agujas, presionemos el pulsor del aplicador de forma rápida y precisa, para evitar que la aplicación resulte dolorosa para el paciente (Fig. 9).

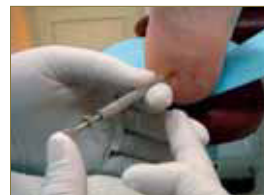

Figura 9: Manipulación del aplicador. Evitar presionar el pulsor con mucha fuerza, ya que la punción puede resultar dolorosa para el paciente.

La retirada de las agujas la realizaremos pasados 20 minutos desde su aplicación. Al igual que en su colocación, ésta debe ser lo más rápida y precisa posible para evitar en la medida de lo posi-

ble que resulte dolorosa para el paciente. En caso de que al retirar las agujas se produzca el sangrado de la lesión de forma puntual, no debemos alarmarnos, puesto que esto sólo representa que hemos alcanzado la dermis (Fig. 9).

## NÚMERO DE SESIONES

El número de sesiones varía entre 5 y 7, dependiendo del paciente, puesto que vendrá determinado por la evolución de la verruga plantar.

Las cinco primeras son semanales. La sexta sesión se realiza a los 15 días de la anterior y la séptima se aplica al mes de la sexta. Al mes realizaremos una revisión para apreciar los cambios visibles más tardíos del tratamiento. De esta forma se comprende un ciclo completo de acupuntura.

En caso de que la lesión no haya desaparecido por completo, y transcurrido este tiempo, podremos comenzar un nuevo ciclo de acupuntura.

## REACTIVACIÓN ENERGÉTICA

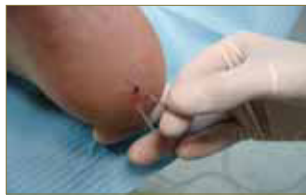

Figura 10: Reactivación energética mediante el giro de la aguja.

Cada sesión tiene una duración de 20 minutos, y a la mitad de ésta realizaremos lo que se conoce como Reactivación Energética. Este proceso consiste en girar las

agujas en sentido horario, de manera leve, mientras las introducimos a un plano más profundo. De este modo pretendemos generar una respuesta en la zona, favoreciendo que se reactive el flujo energético (Fig. 10).

## FENÓMENO DE REACCIÓN

Es posible que a las 24 - 48 horas de la primera aplicación de las agujas, se produzca una agudización de la sintomatología de la verruga plantar. El paciente podrá referir dolor, pudiendo ocasionar rubor e inflamación de forma local.

Hay que tener en cuenta que este fenómeno pasa desapercibido en algunos pacientes.

## VENTAJAS E INCONVENIENTES DE LA ACUPUNTURA COMO TÉCNICA TERAPÉUTICA DE LAS VERRUGAS PLANTARES

Sus principales ventajas son:

- Se trata de una técnica de fácil aplicación.
- Tiene pocas contraindicaciones.
- Puede combinarse con otros tratamientos, teniendo en cuenta siempre que debemos finalizar el ciclo de acupuntura que hayamos iniciado (Fig. 11 y 12).

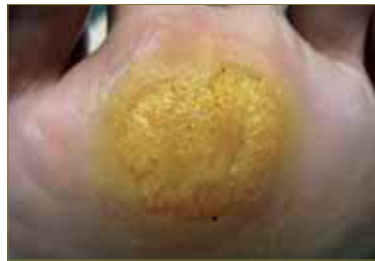

Figura 11: Verruga plantar tratada con ácido nítrico.

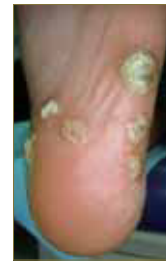

Figura 12: Aspecto de las lesiones tras la aplicación de formol oficial al 40% (fórmula magistral).

- Es una alternativa de tratamiento para estas lesiones, dentro de la escala de terapias de las que disponemos en consulta.

La aplicación de esta técnica puede implicar algún inconveniente como:

- Dolor debido a la punción.
- "Terapia Invasiva", entendiéndolo que es invasiva de forma relativa, ya que en condiciones normales no solemos atravesar la dermis.
- Duración de la sesión (unos 20 minutos cada una).
- El resultado se aprecia a largo plazo, ya que el período de tratamiento completo es de unos 3 meses.

## INDICACIONES

- Verrugas plantares cronicadas, rebeldes, de larga evolución (Fig. 13).
- Lesiones en mosaico, ya que en muchas ocasiones no suelen tener una óptima evolución terapéutica, además de que las agujas permiten abarcar la totalidad de extensión de la lesión (Fig. 14 y 15).

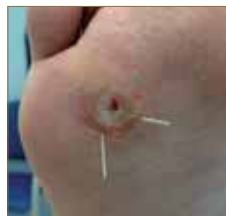

Figura 13: Verruga plantar de evolución tórpida.

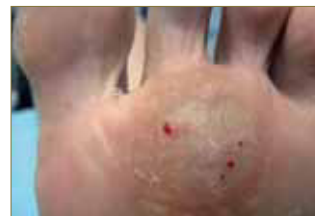

Figura 14: Lesión en mosaico de larga evolución.

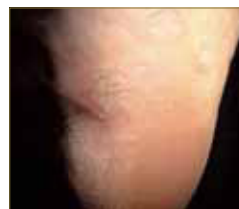

Figura 15: Numerosas verrugas plantares cronicadas.

- En casos donde otros tratamientos, que habitualmente usamos en consulta y que suelen dar buenos resultados, hayan fracasado

## CONTRAINDICACIONES

- Infecciones dérmicas (dermomicosis o infecciones bacterianas).



- Linfedema.
- Varices.
- Embarazadas (durante el trimestre).

## PRECAUCIONES A TENER EN CUENTA

- No deslaminar la lesión entre sesión y sesión, puesto que según la medicina china, nos encontramos con un desequilibrio materia - energía y este fenómeno, tal y como expone la teoría del YIN - YANG, debe resolverse por sí solo, mediante la colocación de las agujas. En cambio, antes de iniciar un ciclo de acupuntura sí que podemos realizar el deslaminado de la lesión.
- En niños menores de 8 años, ya que según sus principios, hasta esa edad no alcanzan la madurez energética.
- Debemos esperar 3 ó 4 semanas después de la última sesión para iniciar otro tratamiento u otro ciclo de acupuntura, ya que hasta entonces no se apreciarán los cambios visibles y finales del tratamiento.

## ILUSTRACIÓN DE LA TÉCNICA EN CASOS CLÍNICOS

### CASO 1

Se trata de un hombre de 32 años de edad que presenta una verruga plantar en la 2ª AMF del pie derecho de dos años de evolución. Como tratamientos previos de la lesión, le fue aplicado ácido monocloracético, ácido nítrico y cantaridina. Ante el fracaso de la terapia mediante caústicos tópicos, decidimos iniciar la acupuntura.

Se trata de una lesión de mediano tamaño, bien localizada y delimitada, por lo que decidimos colocar 4 agujas en forma de cruz latina. Remitió en la sexta sesión (Fig. 16 – 18).

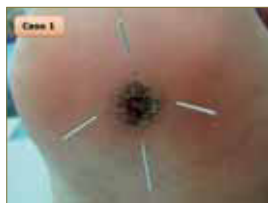

Figura 16: Tercera sesión. La lesión se encuentra bien definida.



Figura 17: Quinta sesión. La verruga está prácticamente erradicada.

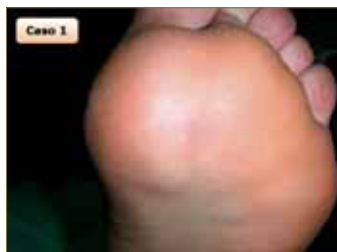

Figura 18: Sexta sesión. La continuidad de los dermatoglifos muestra la ausencia de la lesión

### CASO 2

En este caso es una mujer de 35 años de edad que presenta una verruga en mosaico en el talón del pie derecho, de un año de evolución. Fue tratada con ácido nítrico y con cantaridina sin éxito, por lo que decidimos plantear el tratamiento mediante acupuntura.

Se trata de una lesión amplia e ilimitada. Aunque inicialmente decidimos aplicar 4 agujas con forma de aspas, en la segunda sesión nos replanteamos el número debido al tamaño de la lesión, en este caso con cinco, pero siempre alternado su disposición al colocarlas. Evolucionó favorablemente al disminuir su extensión y disminuir el número de papilas (Fig. 19 – 24).

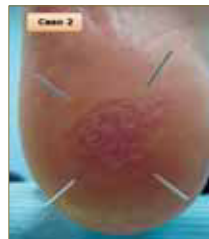

Figura 19: Primera sesión. En el inicio del tratamiento optamos por 4 agujas en forma de aspas.

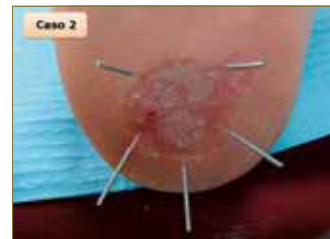

Figura 20: Segunda sesión. Nos decantamos por aplicar una aguja más para aumentar la zona de acción del tratamiento.

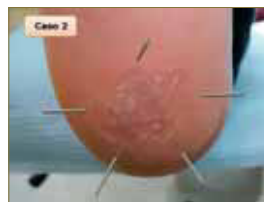

Figura 21: Tercera sesión. Se aprecia la disminución del tamaño de la lesión.

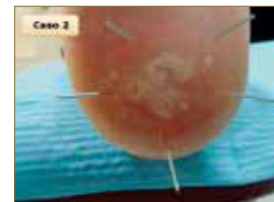

Figura 22: Cuarta sesión. Se observa cómo se agrupan las papilas.

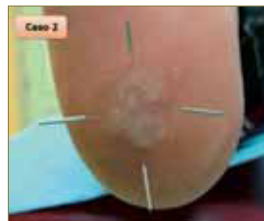


Figura 23: Quinta sesión. La condensación de la lesión es más evidente.

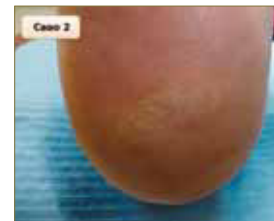

Figura 24: Sexta sesión. En el final del primer ciclo se aprecia la reducción de las dimensiones de la verruga así como el cambio de su morfología, en comparación con el inicio.

### CASO 3

Las figuras 25 – 28 ilustran la evolución del tratamiento de una verruga plantar en un paciente de 80 años de edad.

La lesión sido tratada anteriormente con bleomicina sin éxito. Previamente al abordaje quirúrgico se planteó su tratamiento mediante la técnica de acupuntura descrita.

La lesión, que tenía un tamaño considerable, estaba localizada en la cara plantar del cuarto metatarsiano y el pulpejo del quinto dedo del pie izquierdo, y su evolución, según el paciente refería, era de unos tres años.

El número de agujas, elevado al comienzo del tratamiento, fue disminuyendo a medida que el tamaño de la lesión era menor. Los resultados de la pauta de sesiones fueron muy satisfactorios.

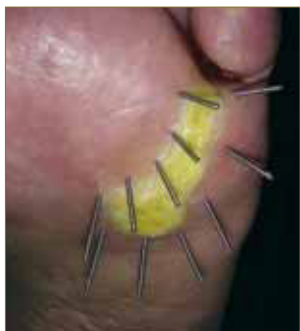


Figura 25: Primera sesión. El considerable tamaño de la verruga implica la aplicación de 10 agujas de acupuntura.

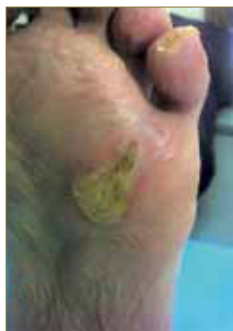

Figura 26: Se ha reducido la extensión y grosor de la lesión.

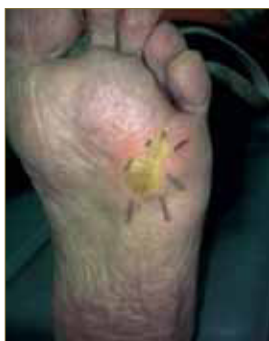

Figura 27: Se aplican sólo 6 agujas tras la mejoría del cuadro.

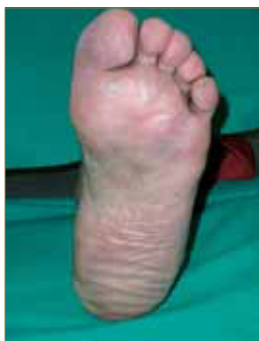

Figura 28: La óptima evolución del proceso culmina con la desaparición de la verruga plantar.

## CONCLUSIONES

- La acupuntura puede ser aplicada para el tratamiento de verrugas plantares cronificadas, de tórpida evolución o de lesiones en mosaico.
- Se postula como una alternativa de tratamiento, no manejable como primera elección debido al tiempo de curación, en comparación con la aplicación de los cáusticos tópicos clásicos.
- Enlentece la queratinización de la verruga plantar durante el ciclo de acupuntura, con lo que conseguimos una disminución de la sintomatología.
- Debemos considerar que no existe una bibliografía de referencia específica sobre el tratamiento de verrugas plantares mediante esta técnica, pero que se encuentra avalada por la experiencia clínica de los coautores en este campo, siendo conscientes de que deberemos aumentar el número de casos para extraer unas conclusiones más fiables.

## BIBLIOGRAFÍA

1. Alonso Peña A. Atlas de Dermatología del pie. Madrid: Médica Panamericana; 2006.
2. Chicharro E, Abenza N, Alfayete N, Bataller P, Fernández MM. Acido salicílico en el tratamiento de la verruga plantar. Podoscopio 2007; 38: 455 - 60.
3. Chicharro E, Alonso C. Factores relacionados con la elección del tratamiento de una verruga plantar. Rev Esp Podol 2007; 13 (5): 218 - 2.
4. Dockery GL, Crawford ME. Color Atlas of Foot and Ankle Dermatology. Philadelphia: Lippincott-Raven; 1998.
5. Ferrándiz C. Dermatología clínica. Madrid: Elsevier; 2001.
6. García Carmona FJ. Dermatología podológica. Guía práctica avanzada. ISDIN S. A.; 2009.
7. Hernández M. Papiloma plantar: (Experiencias clínicas). Rev Esp Podol 1993; 4 (1): 15 - 6.
8. López D, Vázquez N, López L, Barriuso M, Fornos B, Cosín J. Propiedades químicas de la cantaridina: aplicación y uso en podología. Podología clínica 2006; 7 (6): 202 - 7.
9. Magaña M, Magaña M. Dermatología. Madrid: Médica Panamericana; 2003.
10. Martínez A, Sánchez R. Verrugas plantares: diagnóstico y alternativas de tratamiento. Podología Clínica 2007; 8 (3): 88 - 101.
11. Martínez F, Martínez E. Tratamiento de verrugas plantares con cantaridina. Podoscopio 2004; 28: 100 - 7.
12. Montaña P, Algaba J, Juárez JM, Rayo R, Moreno JM. Verrugas plantares. Salud del pie 2005; 36: 34 - 7.
13. Valero J. Tumores de la piel y de las partes blandas del pie. Santander: EXA; 2003.
14. Villa A. Verrugas plantares: tratamiento con ácido monocloroacético y vaselina salicílica. Podoscopio 2006; 34: 334 - 40.
15. Zalacain A, Ogalla JM, García - Patos V. Atlas y sinopsis de enfermedades cutáneas del pie. ISDIN S. A.; 2008.