

ESCLEROSIS MÚLTIPLE. A PROPÓSITO DE UN CASO

Juan Heriberto Franquis González ¹, Sonia Sierra Ojeda¹, Carles Espinosa Mondaza ².

1. Diplomado en Podología por la Universitat de Barcelona.

2. Licenciado en Podología. Profesor asociado de Podología de la Escuela Universitaria de Enfermería y Podología de la Universitat de Barcelona.

CORRESPONDENCIA

Carles Espinosa Mondaza
carlesespinosa@ub.edu

RESUMEN

La esclerosis múltiple es una patología, inflamatoria, autoinmune, desmielinizante y crónica que afecta al sistema nervioso central. Este daño en la mielina se traduce en un mal funcionamiento de las fibras nerviosas. Se ha presentado en individuos genéticamente susceptibles e involucra factores inmunológicos y mediadores de la respuesta inmune así como la posibilidad de relación con factores ambientales y agentes virales. Se caracteriza por ataques recurrentes multifocales de signos y síntomas neurológicos, con grados variables de recuperación. El diagnóstico de la enfermedad en sus primeros estadios no suele ser fácil debido a la similitud de los síntomas presentados con los de otras enfermedades neurológicas. En la actualidad existen diferentes pautas de tratamiento farmacológicas eficaces en el control de la progresión de la enfermedad, así como diferentes tratamientos paliativos para mejorar la calidad de vida del paciente.

El objetivo principal del trabajo fue dar a conocer la enfermedad de la esclerosis múltiple con sus múltiples vertientes (fisiopatología, sintomatología, clínica, diagnóstico), así como sus diferentes pautas de tratamiento conjuntamente con la exposición de un caso clínico para su análisis en conjunto.

Se expuso el caso de una paciente de 45 años que presenta esclerosis múltiple de 17 años de evolución que acude a la clínica con una sintomatología compatible con el diagnóstico de fascitis plantar, alteraciones de la marcha y dolor en cabezas metatarsales centrales. Se comprobó la efectividad del vendaje neuromuscular en paciente con esclerosis múltiple, además de la confección de un soporte plantar para completar el tratamiento.

En todo momento se tuvo presente la coexistencia de las alteraciones cognitivas de la paciente a fin de disminuir el riesgo de fracaso en el tratamiento.

PALABRAS CLAVE

Esclerosis múltiple, sistema nervioso central SNC, fascitis plantar.

ABSTRACT

Multiple sclerosis in an inflammatory, autoimmune, demyelinating and chronic disease that affects the central nervous system. This myelin damage results in the malfunction of the nerve fibers. Present in genetically susceptible individuals, involves immunologic factors and mediators of the immune response and the possibility of relating with environmental factors and viral agents. Characterized by recurrent attacks of multifocal neurologic signs and symptoms with varying degrees of recovery. The diagnosis of the disease in its early stages is not easy due to the similarity of the symptoms presented with other neurological diseases. Currently there are several effective pharmacological treatment in controlling the progress of the disease as well as palliative treatments to improve the quality of life of patients.

The main objective of this study is to shed more light on publicize multiple sclerosis with its many aspects (physiopathology, symptomatology, clinical, diagnostics), as well as different degrees of treatment in conjunction with the exhibition of a case for joint analysis.

We present a case of a 45 years old patient with multiple sclerosis of 17 years evolution. Goes to the clinic with symptoms compatible with a diagnosis of plantar fasciitis, gait disturbance and pain in the central metatarsal heads. We checked the effectiveness of kinesio taping in patient with multiple sclerosis, in additions to Plantar support to complete the treatment.

At all times coexistence of cognitive impairment of the patient must be kept in mind the in order to reduce the risk of treatment failure.

KEY WORDS

Multiple sclerosis, central nervous system CNS, plantar fasciitis.

INTRODUCCIÓN

La esclerosis múltiple (en adelante EM) es una enfermedad autoinmune, crónica, inflamatoria y desmielinizante del sistema nervioso central que se presenta en individuos genéticamente susceptibles involucrando factores inmunológicos, anticuerpos y mediadores de la respuesta innata, ambientales y virales¹.

Afecta principalmente a la materia blanca² con predilección por ciertas partes como el nervio y quiasma óptico, tronco cerebral, pedúnculos cerebelosos, la médula y zonas periventriculares^{3,4}.

Según los datos epidemiológicos en España la prevalencia media se corresponde a 50 pacientes /100.000 habitantes, apareciendo una incidencia de 3 nuevos casos anuales por cada 100.000 habitantes estimándose, aproximadamente, en 35.000 los afectados en nuestro país. Esta enfermedad es la más frecuente entre las personas jóvenes y la segunda causa de discapacidad en el mismo colectivo⁵. Según estudios epidemiológicos, la EM es más común en mujeres con una relación de 2:1⁶. Ésta suele aparecer a partir de los 15 años de edad hasta los 50 años, situándose la edad media de inicio en 30 años⁷.

El 50% de los pacientes hacia los 15 años de la evolución de la enfermedad, presentarán cierta afectación en la movilidad con o sin brotes, puesto que la EM mantiene una gran variabilidad en su curso clínico⁸.

Fisiopatología

En la EM aparecen placas de desmielinización en la sustancia blanca de (SNC), siendo áreas bien delimitadas con pocas células y pérdida de mielina. Se conservan relativamente los axones y gliosis, con una mayor predilección por los nervios ópticos, cerebello y médula espinal como estructuras más afectadas⁹.

En la EM actuarán los linfocitos T activándose frente a diferentes antígenos del complejo mielino-oligodendrocitos, que tras penetrar en el sistema nervioso inducen una cascada de fenómenos inmunológicos provocando así la lesión de la mielina¹⁰.

Evolución clínica

Se describen cuatro tipos:

- Recurrente-remitente (EMRR).
- Primariamente progresiva (EMSP).
- Secundariamente progresiva (EMPP).
- Progresiva-recurrente (EMPR).

En el caso clínico que nos ocupa, el diagnóstico de la evolución clínica fue realizado por su médico especialista. Nuestra paciente presentaba cuadros bien definidos de crisis con alteración de las funciones neurológicas, con remisión completa o parcial de la sintomatología permaneciendo sin progresión de los mismos durante los periodos intercríticos pudiéndose clasificar de esta manera en la variedad recurrente-remitente (EMRR), que es la forma más común de presentación de la EM (hasta un 85 % de los casos) y en la que centraremos el caso¹¹.

Sintomatología

Los síntomas pueden ser leves o severos, de larga o de corta duración, pudiendo aparecer en distintas

combinaciones según el área del sistema nervioso afectado, surgiendo en las etapas iniciales de la enfermedad en un 70%.

La sintomatología inicial de la EM es la diplopía, llegando a provocar ceguera mayoritariamente unilateral. Los problemas visuales tienden a desaparecer en las etapas posteriores de la EM, incluyendo además neuritis retrobulbar y neuritis óptica.

La mayoría de los pacientes con EM presentan debilidad muscular en las extremidades y una dificultad en cuanto a la coordinación y el equilibrio. Estos síntomas pueden ser lo suficientemente severos como para crear dificultad en la dinámica y bipedestación, en los peores casos de esta enfermedad aparecen parálisis parcial o total, acompañada de espasticidad con aumento involuntario del tono muscular conduciendo a rigidez y a espasmos al igual que la aparición de fatiga.

Además aparecerán parestesias así como sensaciones sensoriales anormales transitorias tales como entumecimiento, sensación de prurito y en casos menos frecuentes podrán aparecer algias¹².

Otros síntomas habituales pueden ser temblores y sensación de vértigo. Aproximadamente el 50% de los pacientes presentan deterioro cognitivo, como dificultad en la concentración, la atención y la memoria¹².

La fatiga también puede agravar el procesamiento de la información, un 10% presenta trastornos psicóticos severos como depresión maniaca y paranoia, un 5% pueden experimentar episodios de euforia o desesperación, se cree que este síndrome se debe a la desmielinización en el tallo encefálico de área del cerebro que controla la expresión facial y emocional¹².

Diagnóstico

Se ha de considerar que un gran número de patologías cursan con datos similares a esta enfermedad, se podrán realizar exámenes clínicos tales como el estudio del líquido cefalorraquídeo (LCR) y resonancia magnética, imprescindibles para el diagnóstico diferencial de la EM.

En el estudio del LCR observaremos la presencia de anomalías celulares y químicas, apareciendo pleocitosis linfocitaria (aumento del número de linfocitos en el LCR), incremento de proteínas y de inmunoglobulinas tipo M.

En el laboratorio se realizan diferentes técnicas para separar y presentar gráficamente las distintas proteínas en el LCR de los pacientes con EM, este proceso identifica la presencia de las denominadas bandas oligoclonales (BOC) consistente en la evaluación de sustancias inflamatorias en el LCR¹³, siendo ésta la alteración inmunológica de mayor utilidad para el diagnóstico de EM.

Una vez introducida la RM para el diagnóstico de la EM Ruddik y Cohen propusieron en 1999 los siguientes hallazgos en la imagen ofrecida por esta técnica.

- Cuatro o más lesiones en la sustancia blanca mayor o igual a 3 mm.
- Tres lesiones en sustancia blanca con unos de ellas periventricular.
- Lesiones mayores o iguales a 6 mm de diámetro.
- Lesiones ovoides perpendiculares a los ventrículos.
- Lesiones en tallo en cuerpo caloso.

- Lesiones en tallo cerebral.
- Captación en anillo en la resonancia con contraste¹⁴.

Recientemente se introdujo la espectroscopía de resonancia magnética (MRS) la cual nos proporciona una imagen anatómica de las lesiones, a diferencia de la RM, puesto que la MSR nos aporta información acerca de la bioquímica del cerebro.

Se ha de tener presente que los hallazgos en el LCR son inespecíficos, otras enfermedades como la neurosífilis, la panecefalitis-esclerosante subaguda, lupus eritematoso sistémico (LES), la enfermedad de Lyme, la neurosarcoïdosis así como diferentes tumores que comprimen el tallo encefálico o espinal, pueden producir anomalías en el LCR.

Tratamientos

La EM es una enfermedad incurable. La terapia farmacológica constituye la principal arma terapéutica frenando el desarrollo de la enfermedad y combatiendo los síntomas, a veces con un resultado muy pobre dependiendo de la variedad de la EM a tratar. Se suelen utilizar habitualmente inmunosupresores y corticoterapia para combatir los ataques. La fisioterapia como tratamiento rehabilitador para combatir la espasticidad y mantener la autonomía del paciente es necesaria. En nuestro campo, la ortopodología tiene la finalidad de mejorar la sintomatología que el paciente pudiera presentar a nivel de extremidades inferiores restableciendo la funcionalidad en la dinámica y estática del paciente.

Objetivos:

- Conocer la enfermedad así como la fisiopatología, sintomatología, clínica, diagnóstico y diferentes pautas de tratamientos.
- Estudiar la estática en paciente afectado con EM en sistema informático valorando posibles alteraciones.
- Estudio de la dinámica calzada y sin calzado.
- Comprobar la efectividad del vendaje neuromuscular (en adelante VNM) en pacientes con EM.
- Estudio del calzado.
- Mejorar la dinámica, equilibrio y postura.

PRESENTACIÓN DEL CASO

Paciente de sexo femenino de 47 años de edad, diagnosticada de EM (1993), sin otros antecedentes clínicos de interés, siguiendo en la actualidad la terapia farmacológica con Daclizumab® y Noctamid®. Acude por metatarsalgia y dolor plantar inespecífico de varios meses de evolución.

Aplicando el protocolo de exploración de la clínica Universitaria de Podología de la Universitat de Barcelona realizamos exploración en decúbito, sedestación, bipedestación, estática y dinámica.

Las medidas antropométricas corresponden a 60kg. de peso y 169cm. de altura. Se observa correcto estado de la piel y anexos cutáneos. Exploración vascular dentro de los parámetros de la normalidad.

Observamos dolor a la presión disto-proximal en segunda y tercera cabeza metatarsal más acentuado en el pie izquierdo, así como en el punto de inserción de la fascia plantar bilateralmente.

Respecto a la exploración articular destacamos

una limitación de la flexión dorsal de la tibio-peroneo-astragalina TPA bilateral, limitación de los rangos articulares de la articulación subastragalina ASA bilateral, así como un hallux abductus valgus HAV incipiente bilateral, obteniéndose positivo a test de Hubshire¹⁵ (fig. 1). En la exploración muscular por grupos se aprecia una hipotonía de la musculatura de PI, normoreflexia rotuliana y aquilea.

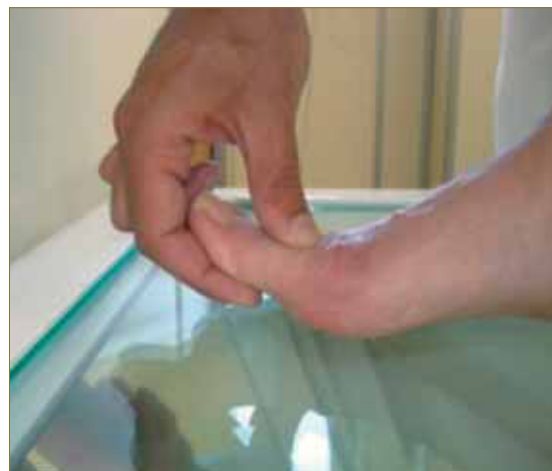

Fig. 1: Test de Hubshire.

La morfología podal se corresponde a un pie griego e índice minus bilateral.

En la valoración de dimetrías/asimetrías observamos una basculación de la cintura escapular izquierda y pélvica derecha. En la exploración del eje fémoro tibial presenta genu valgo y rótulas convergentes.

Realizamos estudio de huella en estática en sistema informatizado Podobite® (fig. 2)

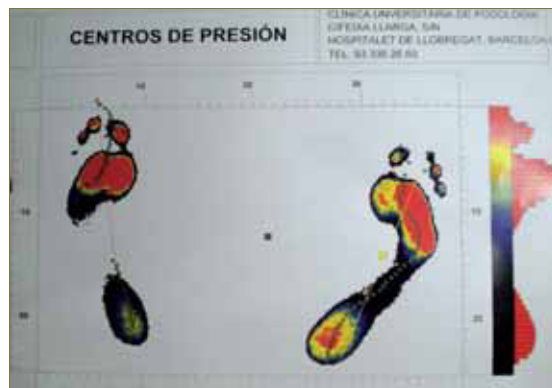


Fig. 2: Imagen de la huella plantar con sistema podobite®.

Se distingue un reparto asimétrico de la carga corporal, en el pie derecho se corresponde con 35,16kg y en pie izquierdo 24,84kg así como de la superficie plantar PD 87,47cm² y 57,64cm² de superficie en PI la presión media es simétrica. Respecto a la colorimetría se aprecia en el pie derecho un aumento de las presiones en antepié de segunda a quinta cabeza metatarsal, insuficiencia de primer metatarsiano y en PI sobrecarga de primera a tercera cabeza metatarsal destacando ausencia del istmo. Observamos una falta de apoyo digital del quinto dedo bilateral y un aumento de la abducción en el pie derecho.

No se realizó estudio en dinámica con sistema informatizado en el banco de marcha debido a la disminución del equilibrio y vértigo, con el consiguiente riesgo de caída por parte del paciente.

Se utilizó la tabla modificada de Miller JR¹² para clasificar los diferentes signos y síntomas de nuestra paciente:

Principales signos síntomas de la EM	
Motores	
Debilidad muscular	+
Espasticidad	-
Alteración de reflejos	-
Sensitivas	
Vibración	-
Termoalgesia	-
Dolor	-
Cerebeloso	
Ataxia	+
Temblor	+
Nistagmo	+
Disartria	+
Nervios craneales	
Vértigo	+
Alteraciones oculares	+
Autonómicos	
Disfunción vesical	+
Disfunción intestinal	-
Sudoración y vascular	-
Psiquiátricos	
Depresión	+
Euforia	-
Alteraciones cognitivas	+
Miscelánea	
Fatiga	+

Tabla 1: Modificado de Miller JR. Multiple sclerosis. IN Rowlan LP. Meritt's Neurology. 10th ed.

Realizamos estudio del ciclo de la marcha descalza y con zapato, fuera del banco de marcha. En la dinámica sin calzado se observó, apoyo de talón por borde postero-externo, en la fase de apoyo total se observa aumento significativo de la pronación de la articulación mediotarsiana, realizando finalmente el despegue por radios centrales. El ángulo de Fick estaba ligeramente abducido en el PD.

Se observa limitación de la flexión dorsal de la articulación de la tibio-peroneo-astragalina, disminución de la flexión de cadera, braceo asimétrico, basculación escapular izquierda, marcha inestable, antepulsión de cabeza y de tronco. La longitud del paso está disminuida.

En el resto de la exploración clínica no se encuentran hallazgos patológicos.

La orientación diagnóstica de nuestro paciente es la de fascitis plantar. El exceso pronatorio en la fase de apoyo total sumado a la excesiva torsión tibial externa y a la hipotonía muscular provoca una tensión exagerada en la fascia que se manifiesta clínicamente con dolor. Dolor que aumenta a la flexión dorsal forzada de las articulaciones metatarsofalángicas.

Se realizó la siguiente tabla para clarificar la información sobre tratamientos, umbral del dolor y respuesta a los mismos por parte del enfermo.

Día de consulta	
Motivo de visita	<ul style="list-style-type: none"> Metatarsalgia
Tratamiento	<ul style="list-style-type: none"> Se realiza ortesis de silicona. Confección de SP con resinas termofusionables flex 1.9mm, flux 1.2mm y elemento anterior de memory® y forro de piel sintética.
18/02/2010	
Motivo de visita	<ul style="list-style-type: none"> Metatarsalgia en 2ª y 3ª cabeza metatarsal más acentuado en PI. Fascitis plantar bilateral.
Tratamiento	<ul style="list-style-type: none"> Aplicación de elemento balancín de corcho sintético de 3mm y refuerzo postero- interno de lunacell® 8mm bilateral. VNM en estrella en 2ª cabeza.
Umbral del dolor	<ul style="list-style-type: none"> 9
Respuesta al tratamiento	<ul style="list-style-type: none"> La paciente comenta haber extraviado la ortesis.(Presenta trastornos cognitivos)
Observaciones	<ul style="list-style-type: none"> La paciente se aplica apósitos protectores compeed®
25/03/2010	
Motivo de visita	<ul style="list-style-type: none"> Refiere aumento de dolor en 3ª cabeza metatarsal en pie izquierdo. Presenta ampollas en región dorsomedial de 1ª cabeza metatarsal de PD y en dorsolateral del 5º metatarsal. PI.
Tratamiento	<ul style="list-style-type: none"> Se elimina el elemento balancín. Colocamos en zona metatarsal barra de podiane 1 plus®. Realizamos VNM como tratamiento para la metatarsalgia
Umbral del dolor	<ul style="list-style-type: none"> 7
Respuesta al tratamiento	<ul style="list-style-type: none"> Evolución favorable metatarsalgia.
Observaciones	<ul style="list-style-type: none"> Aplicamos material amortiguante podiane 1 plus® bajo las cabezas metatarsales debido a la disminución de la almohadilla plantar en antepié.
4/04/2010	
Motivo de visita	<ul style="list-style-type: none"> Lesiones en región dorsomedial de 1ª cabeza metatarsal de PD y en dorsolateral del 5º metatarsiano. PI.
Tratamiento	<ul style="list-style-type: none"> Añadimos elementos protectores al calzado para evitar las lesiones dérmicas bilaterales con lunasoft® de 3mm.
Umbral del dolor	<ul style="list-style-type: none"> 6
Respuesta al tratamiento	<ul style="list-style-type: none"> Mejoría, respecto a fascitis y metatarsalgia.
Observaciones	<ul style="list-style-type: none"> Se comenta visitarnos en una semana para control.
27/04/2010	
Motivo de visita	<ul style="list-style-type: none"> La paciente acude a consulta por quiropodia, y pequeño eritema en zona interfalángica medial de la 1ª articulación metatarso-falángica PD.
Tratamiento	<ul style="list-style-type: none"> Se realiza protección de la zona erosionada, y quiropodia.
Umbral del dolor	<ul style="list-style-type: none"> 3
Respuesta al tratamiento	<ul style="list-style-type: none"> Evolución favorable a Metatarsalgia y fascitis plantar.
Observaciones	<ul style="list-style-type: none"> Debido a la gran mejoría de la sintomatología, se decide no realizar VNM así como modificaciones del soporte. Educación sanitaria: ejercicios de estiramientos de la cadena muscular posterior de la pierna.

Tabla 2: Resumen curso clínico de la paciente.

Tratamientos Ortopodológicos

A la hora de elección de un tratamiento ortopodológico nos debemos plantear la morfología, estructura y funcionalidad de éste. Dentro del campo de la ortopodología existen diferentes tratamientos distinguiendo:

- **Posturales**
- **Biomecánicos**

En el momento de la confección de nuestro soporte plantar para nuestra paciente se escogió el modelo biomecánico. Descartando los tratamientos posturales por la presencia de enfermedad neurológica, al verse afectado el SNC no obtendríamos respuesta favorable al mismo o ésta sería muy pobre, dando así prioridad, a los tratamientos biomecánicos ya que el objetivo se centra en mejorar la marcha, compensando el exceso pronatorio a nivel de la articulación mediotarsiana, manteniendo así la fascia plantar con el propósito de relajarla, mejorando el proceso agudo inflamatorio. Se confeccionan unos soportes plantares con resinas termofusionables flex 1.9 mm., flux 1.2 mm. y elemento anterior de Memory® y forro de piel sintética (Fig. 3). En futuros controles de calidad hay una aplicación de un elemento balancín de corcho sintético de 3mm y un refuerzo postero- interno de Lunacell® 8mm. bilateral. En el estudio de la dinámica calzada portando los soportes plantares, observamos un aumento de la velocidad, una disminución de la pronación y una marcha más estable y armónica.



Fig.3: Imagen de los soportes plantares confeccionados.

Tratamientos paliativos

Incrementar la flexibilidad de la musculatura posterior de la pierna es fundamental para conseguir la relajación de toda la cadena muscular posterior. Por este motivo se educa a la paciente en la realización de ejercicios de estiramientos diariamente, fundamentalmente del tríceps sural.

Se decide realizar VNM Kinesio tape®. El VNM es una innovación terapéutica aplicada con éxito desde su invención en Japón, a principios de los años 70 por el Dr. Kenzo Kase. Esta metodología de vendajes posee excelentes resultados acelerando el proceso de evolución de sus lesiones¹⁶ (Fig. 4) basándose en procesos neurofisiológicos de descompresión a nivel dérmico. El cambio de filosofía que supone la aplicación de esta metodología frente a los vendajes funcionales es muy significativo. El VNM preserva en todo momento el movimiento y la actividad muscular del segmento lesionado, para acelerar su recuperación. Los efectos del vendaje neuromuscular son los

siguientes:

- Efecto analgésico por disminución de la presión y la mejoría de la circulación.
- Efecto antiinflamatorio de manera que favorece la circulación sanguínea y el drenaje linfático.
- Mejora la función muscular y articular.
- Estimula la propiocepción y aumenta la estabilidad.
- Elimina bloqueos de la circulación sanguínea y linfática.
- Efecto neuroreflejo.
- Efecto tónico o relajante según su metodología de aplicación.

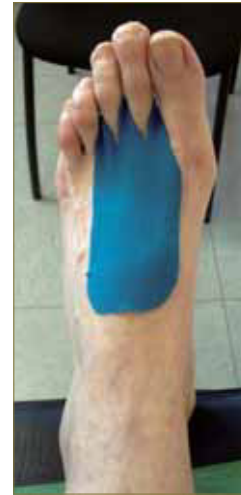

Fig. nº 4: VNM aplicado para metatarsalgias.

En el caso de nuestra paciente, diseñándose varios modelos de VNM, como se indica en la tabla 2. Se obtuvo una gran mejora de la zona inflamada, logrando mayor éxito en el tratamiento de la fascitis plantar.

La paciente presentó ampollas a nivel 1º cabeza metatarsal en región dorso medial de P.D y en 5º cabeza metatarsal en dorsolateral de P.I. portando sobre éstas adhesivos protectores Compeed®. Los cuales produjeron una mayor irritación de la zona.

Se estudió el motivo de la formación de ampollas, llegando a la conclusión de la coincidencia de las lesiones con la costura interior del calzado deportivo. Debido a éstas, se confeccionó protectores interiores para el calzado, estudiando las costuras y ante la dificultad de encontrar otro tipo de calzado cómodo que facilite la dinámica y que sea aceptado por parte de la paciente (Fig. 5). Decidimos forrar las costuras que causaban las lesiones. Para ello utilizamos lunasoft® de 3mm, realizando una pequeña muesca de las mismas dimensiones que las costuras, dejando a cero el contorno de los protectores.

Realizamos uno para la región dorso medial de la primera cabeza metatarsiana del pie derecho y otro para la región dorso lateral del quinto metatarsiano del pie izquierdo.



Fig. 5: Protector de lunasoft® que posteriormente iría fijado en el interior del calzado.

DISCUSIÓN

Existen diferentes pautas de tratamiento farmacológico para la EM (inmunosupresores, corticoterapia,...) los cuales se basan en la fisiopatología de la enfermedad. Se están produciendo recientes avances en este campo como resulta el hecho de la aprobación por el Ministerio de Sanidad el pasado mes de Julio, por primera vez en nuestro país, de la comercialización de un medicamento elaborado a base de cannabis para tratar a enfermos de EM que sufren espasmos musculares, rigidez y dificultad para la deambulación, síntomas que no logran controlar eficazmente con la medicación que se administra actualmente y con la esperanza de devolver a estos pacientes parte de su autonomía.

Es sumamente complicado establecer un patrón de dinámica en este tipo de pacientes debido a las diferentes formas de evolución de la enfermedad con brotes imprevisibles, aparición de nuevos síntomas, aparente involución de la enfermedad durante meses o años, empeoramiento brusco,... pero nuestro campo de actuación se debe basar mientras el paciente aún conserva autonomía dinámica. Revisada la bibliografía existente a nivel del abordaje ortopedológico de los pacientes con EM, no existen datos objetivos respecto a la eficacia de los mismos. La terapia de la EM se suele centrar en síntomas como los visuales, la pérdida de equilibrio, parestesias, el deterioro cognitivo,... dejando relegado el tratamiento de la dinámica.

El caso clínico que nos ocupa, propusimos realizar un tratamiento para el tipo de deformidad y clínica que la paciente presentaba basándonos en la fascitis plantar que la paciente sufría y teniendo en todo momento presente las características individuales y alteraciones cognitivas de la misma. De cualquier forma, no existe consenso en la elección del tratamiento para la fascitis plantar más efectivo, mientras que para algo más del 25% de los pacientes tratados con soportes plantares notaron mejoría, otros señalan el uso de férulas nocturnas en fascitis de aproximadamente un año de evolución como el más efectivo para el 80% de los pacientes. En otro estudio, un total de 29% de los pacientes señalaron como el más efectivo los ejercicios de estiramientos^{17,18}. La eficacia de la terapia mediante infiltración de corticoides es cuestionada por la totalidad de los artículos consultados,

se desconoce con certeza si la mejoría que pudiera presentar el paciente es consecuencia del fármaco; en todo caso, el efecto paliativo no es demasiado duradero¹⁹. En cualquier caso, existe un acuerdo unánime acerca de que el tratamiento conservador es suficiente en un 90% de los pacientes¹⁷ como queda demostrado en este caso clínico, observando la evolución de nuestra paciente solamente tratada mediante tratamientos conservadores.

CONCLUSIONES

La EM disminuye la calidad de vida de los pacientes. Es una enfermedad neurológica compleja, multifactorial de etiología no muy clara todavía y con unas formas clínicas evolutivas que marcan el desarrollo de la enfermedad. El estudio de la evolución de la patología y la eficacia de las diferentes pautas de tratamiento, se basa en el estudio clínico, centrando el tratamiento en la terapia farmacológica y fisioterapéutica.

Son conocidas las alteraciones de la marcha que esta enfermedad produce quedando mucho por hacer en cuanto a las pautas de tratamientos ortopedológicos personalizados por la mejora en la dinámica que éstos pueden proporcionar en los primeros estadios de la enfermedad.

Cabe destacar la necesidad de la realización de una correcta exploración, valoración de la dinámica y estudio podológico que nos facilitan los sistemas informáticos que disponemos en la actualidad, a fin de conseguir el diagnóstico podológico más certero.

Es una enfermedad crónica, no existe curación, pero sí es posible mejorar la calidad de vida del paciente con diferentes tratamientos paliativos que se disponen, siendo éstos efectivos en la mayoría de casos y teniendo siempre presente las alteraciones cognitivas que pudiera presentar el paciente para disminuir el riesgo de fracaso del tratamiento.

Es indispensable valorar la situación personal para el éxito del mismo, entendiendo la complejidad de la enfermedad a nivel individual, lo que nos indica que el éxito de un tratamiento en el paciente en un momento determinado no nos permite extrapolar los datos a lo largo del tiempo y al resto de pacientes con EM. Es, por tanto, necesaria una valoración periódica para verificar la funcionalidad del tratamiento.

BIBLIOGRAFÍA

1. Blevins G., Marin R. Future immunotherapies in multiple sclerosis, *Semin Neurol* 2003; 23: 147-58
2. Comi G. Early treatment. *Neurology Science* . 2006; 27: 8-12
3. Fernández Fernández O. Clínica de la esclerosis múltiple recidivante —remitente. Factores pronóstico. *Rev Neurol*. 2002; 35 (11): 1067-1073
4. Ayuso Peralta L., Andrés C. *Rev Neurol*. 2002; 35(12):1114-1153
5. Mallada Frechin J. Epidemiología descriptiva de la esclerosis múltiple en España. *Cuadernos de esclerosis múltiple*. 2003; 16:34-41
6. Fleming JO. *Diagnosis and Management of multiple sclerosis* 1 edition. Ed. Professional communication Inc. 2002
7. García Pedroza F. Neuroepidemiología de la esclerosis múltiple. En Núñez Orozco L. *El manejo integral de la esclerosis múltiple*. 1ª edición. México: Editorial Prado 2003, p 7-18
8. Andrés C. de. Interés de los brotes de la esclerosis múltiple: fisiopatología y tratamiento. *Rev Neurol*. 2003; 36 (11): 1058-1064
9. Noseworthy JH, Lucchinetti IC, Rodriguez M., Weynshenker BG. *Medical Progress ; Multiple sclerosis*. *N Eng J Med* 2000; 343 (13): 938-52
10. *Mc Alpine's multiple sclerosis*. Third edition. Churchill LivingStone, London ,1998
11. Lublin FD., Reingold SC. Defining the clinical course of multiple sclerosis: Result of an International survey. *Neurology* 1996; 46: 907-11
12. Miller JR., *Multiple sclerosis*. In: Rowland LP. *Merritt's neurology*. 10 th. edition. Lippincott William Wilkins 2000; 773-92
13. CoylePK. *Multiple Sclerosis clinical variants and differential diagnosis*. In: *continuum multiple sclerosis*. Lippincott Williams Wilkins 2004; 10(6):38-73
14. Ruddle R.,Cohen J. Multiple sclerosis or masquerade: accurate diagnosis of early treatment. *AAN direct* 1999 8-12
15. Harris et al. *Clinical practice Guidelines diagnosis and treatment of pediatric flat foot*. *The Journal of Foot and Ankle Surgery*. Volumen 43 Number 6 (2004)
16. Kenzo Kase And Jimm Wallis, *Kinesio Taping - Correction Application Techniques*, Tokyo; Ken Ikai information 2000
17. Wolgin M et al. Conservative treatment of plantar heel pain: Long-tenn follow-up. *Foot ankle* 1994; 15: 97-102.
18. Jiménez R. Tratamiento de la fascitis plantar. *Rev Esp Podol*. 2010 Mayo-Junio; 110-113
19. Chicharro E y cols. Tratamiento de la fascitis plantar mediante infiltraciones con corticoides. *El Peu* 2007 Julio-Septiembre 177-184