

EXPERIENCIA PERSONAL EN CIRUGÍA DEL QUINTO DEDO

Julio J. López Morales.

Diplomado en Podología. Profesor de Quiropodología II de la Universidad Europea de Madrid. Máster Oficial en Podología Clínica y Quirúrgica y Avanzada de la Universidad Europea de Madrid. Experto en Cirugía Podológica de la Universidad de Barcelona.

CORRESPONDENCIA

Julio J. López Morales
Policlínica Universitaria
de la UEM
Plaza Francisco Morano, s/n.
28005 Madrid
JULIOJESUS.LOPEZ@uem.es

RESUMEN

En esta conferencia, se describen algunas consideraciones importantes en el tratamiento quirúrgico del heloma dorsolateral del quinto dedo, con base en la práctica clínica y las observaciones de los resultados después de más de 20 años practicando este procedimiento.

La observación del dedo en todos los planos, la realización de una plastia cutánea desrrotadora, la disección por planos y los procedimientos osteoarticulares mediante la artroplastia de la cabeza de la falange proximal, la hemifalangectomía de la falange media y/o distal y un vendaje adecuado son la garantía del éxito en la cirugía de esta deformidad.

PALABRAS CLAVE

Heloma dorsolateral, Plastia cutánea, Artroplastia, hemifalangectomía.

ABSTRACT

In this lecture, describes some important considerations in the surgical treatment of dorsolateral heloma the fifth toe, based on clinical practice and observation of results after more than 20 years practicing this procedure.

The observation of the fifth toe at all levels, making a skin plasty, dissection by planes and osteoarticular procedures: The arthroplasty of the head of the proximal phalange, the middle and / or distal phalangectomy, and proper bandage is a guarantee of success in surgical treatment of this deformity.

KEY WORDS

Heloma durum, skin plasty, arthroplasty, middle phalangectomy.

INTRODUCCIÓN

Bajo el título de "Eliminación quirúrgica del heloma dorsolateral del quinto dedo" quiero transmitirles mi experiencia quirúrgica en el tratamiento de esta deformidad, y lo hago por segunda vez, la primera fue en el 2.000 y hoy diez años después con algunas modificaciones importantes tanto en el procedimiento, como en los medios técnicos empleados en la cirugía y en el diagnóstico mediante la incorporación de la radiología digital y con la experiencia acumulada de más de un centenar de casos realizados y evaluados en el tiempo, en algunos casos tras 12 años de evolución.

DEFINICIÓN Y CLASIFICACIÓN

Nicklas BJ definió a esta deformidad con el nombre de Heloma dorsolateral del quinto dedo, heloma duro con deformidad en garra y/o rotación en varo y/o supraductus o infraductus, si bien este mismo autor hace una descripción aparte del 5º dedo supraductus, estableciendo la diferencia en el segundo caso respecto al primero, en la presencia de una articulación metatarsofalángica en flexión dorsal y de etiología congénita, mientras que en el heloma dorsolateral la etiología la atribuye a un dedo excesivamente largo, al calzado y a otras causas que por nuestra experiencia clínica ya conocemos y que describíamos ya en el

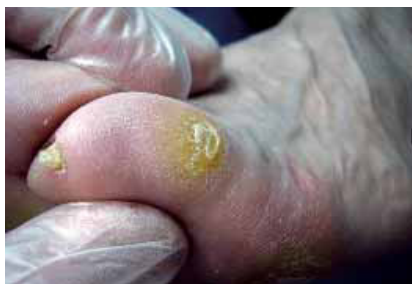

Figura 1. Heloma dorsolateral de 5º dedo.

Si bien es cierto que en ocasiones es fácil establecer una diferencia precisa entre ambas patologías, también hay casos en los que existe una FD de la AMTF sin que se trate de un quinto dedo supraductus.

Con las premisas anteriores considero necesario que previo a la cirugía del dedo se debe hacer una exploración minuciosa, observando el dedo en descarga y en carga, así como realizar una radiografía en carga, esta se puede realizar con un testigo radiopaco para determinar que estructuras óseas son las causantes del heloma y se puede hacer con el paciente calzado o descalzo. (Figura 2)

La incorporación a nuestro trabajo de la radiología digital, nos ha permitido la observación de una mayor presencia dedos bifalángicos prequirúrgicamente (Figura 3)

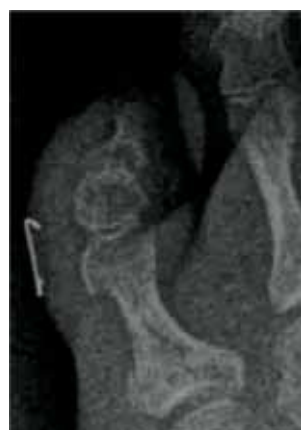

Figura 2. Testigo radiopaco.

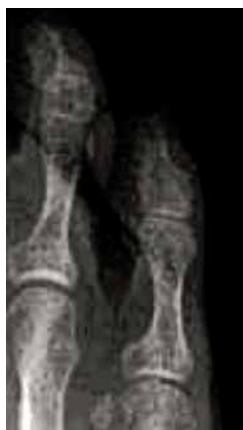

Figura 3. Dedo bifalángico.

También nos puede servir de ayuda la toma de dos fotografías del dedo afecto con el pie en carga, una frontal y otra lateral, para poder establecer una clasificación y un diagnóstico con exactitud que nos conduzca al procedimiento quirúrgico de elección.

La desviación del dedo se puede producir en los tres planos corporales y con la combinación de estos:

- Plano Transverso: Dedo en adducción. (Figura 4)
- Plano Frontal: Dedo en varo. (Figura 4)
- Plano sagital: Dedo en garra. (Figura 5)

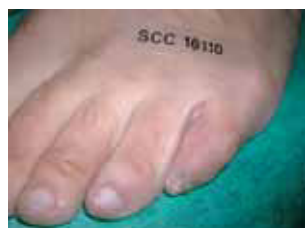

Figura 4. Desviación del 5º dedo en adducto-varo.

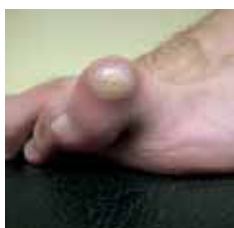

Figura 5. Desviación del dedo en el plano sagital.

PATOMECÁNICA

Cuando se presenta una deformidad en el plano transverso y/o frontal o desviación del dedo en adducto y/o varo, se debe al desequilibrio entre el flexor largo de los dedos y el cuadrado plantar. El músculo cuadrado plantar pierde su acción de modificar la línea de tracción del flexor largo de los dedos, esto es habitual en un pie pronado y es responsable del 90% de las deformidades digitales. Esta patología está descrita como modelo de estabilización flexora. (Figura 4)

Cuando se presenta una desviación en el plano sagital es debido a un desequilibrio entre el flexor largo de los dedos y el extensor largo de los dedos con ventaja mecánica para este, esta deformidad estará presente en los pies supinados y cabos y está patología esta descrita como modelo de sustitución extensora o flexora. (Figura 5)

TRATAMIENTO QUIRÚRGICO

Consideramos necesario instaurar un tratamiento quirúrgico cuando:

- Exista un heloma doloroso y recidivante a los pocos días de su enucleación.
- Siempre que exista una inflamación constante, pudiéndose complicar con infecciones y/o ulceraciones.
- Si a pesar de haber realizado un tratamiento paliativo mediante una ortesis, modificación en el calzado etc, el heloma se mantiene recidivante y doloroso.

Todo tratamiento quirúrgico se desarrolla en tres apartados: los procedimientos previos a la cirugía o prequirúrgico, la técnica operatoria o acto quirúrgico y las curas y cuidados postoperatorios o postquirúrgico. En este artículo nos centraremos sólo en el procedimiento quirúrgico.

INSTRUMENTAL NECESARIO

El instrumental necesario para la realización de esta técnica lo podemos clasificar en tres grupos, instrumental de disección: Mango de bisturí, Nº 3, hojas de bisturí Nº 15, tijeras de Metzembbaum, elevador de Freer, pinzas de disección Adson 7X7 (atraumáticas) y separadores de piel o erinas de 2 dientes, hemostatos tipo mosquito (Halsted), como instrumental para el procedimiento osteoarticular, osteotomo articulado, lima de hueso, cizalla y sierra quirúrgica y para el cierre de la herida porta-agujas y suturas.

LA INDICACIÓN DE LA TÉCNICA

La causa de este heloma se produce por una rotación de la falange y por la presencia de cóndilos prominentes.

El principal objetivo es realinear el dedo mediante una plastia desrotadora y reducir el hueso hipertrófico de la cabeza de las falanges implicadas, mediante la artroplastia de la cabeza de la falange proximal y mediante la hemifalangectomía de la falange media y/o distal.

INCISIÓN Y DISECCIÓN

“El término de disección anatómica es aceptado como una filosofía quirúrgica en cirugía podológica. Engloba todos los aspectos de la técnica quirúrgica desde la incisión inicial hasta el cierre de la herida” (John A. Ruch *The Podiatry Institute*; Tucker, GA).

En la cirugía del antepié hay cinco planos hasta llegar al hueso que son la piel y fascia superficial, fascia profunda, tendón y músculo, capsula y periostio, pero solo existen tres planos de disección, si bien en la cirugía digital sólo serán precisos dos intervalos de disección, piel-fascia superficial y tendón-capsula, en las articulaciones interfalángicas la cápsula y el tendón son una única estructura.

Cualquier incisión nos permite acceder en planos profundos pero en el caso del quinto dedo, además tiene una doble finalidad:

- 1º. - Extirpar tanto tejido hiperqueratósico como nos sea posible, teniendo en cuenta que el heloma es dorsolateral y no sólo dorsal como en el resto de los dedos.
- 2º. - Corregir la desviación del dedo, ya que el procedimiento osteoarticular tiene un efecto mínimo en el plano frontal (dedo en varo) y será necesario realizar una plastia desrotadora. En ocasiones para corregir el dedo con desviación en el plano sagital procederemos a realizar una incisión más proximal que facilite la liberación de contracturas a nivel de la articulación metatarsofalángica, haciendo una liberación secuencial.

Para corregir la desviación en varo procedemos a realizar una plastia desrotadora mostrando aquí dos opciones:

Una descrita por el Dr. A.O. Mercado, consistente en hacer una incisión lineal en el centro del dedo y otra semielíptica lateral a la primera. (Figura 6)

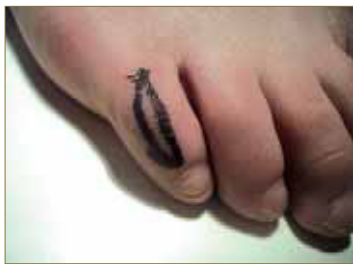

Figura 6. Plastia cutánea descrita por O.A. Mercado.

La descrita por Nicklas BJ consiste en hacer dos incisiones semielípticas, casi paralelas al eje rotador del dedo, con el cabo distal medial el cabo proximal lateral siempre manteniendo la proporción de tres de longitud por uno de anchura para facilitar el cierre de la herida. (Figura 7)

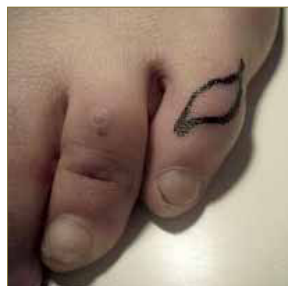

Figura 7. Plastia cutánea descrita por Bonnie J. Nicklas

En los primeros procedimientos es recomendable el diseñar la incisión con un lapicero demográfico y tensionar la piel al incidir con el bisturí a noventa grados de la piel, para realizar un corte limpio y preciso.

TENOTOMÍA

Una vez reseca la piel procederemos a realizar la tendocapsulotomía (ambas estructuras están íntimamente adheridas) realizando una incisión transversal en la zona más ancha del tendón.

Consideraciones a tener en cuenta: Sirve como referencia el colocar el dedo en flexión plantar y en el punto más alto se considera el lugar en el que el cartílago articular se une a la cortical dorsal, en el quinto dedo la tenotomía la haremos algo más proximal para tener más porción en el cabo distal del tendón sobre el que deberemos trabajar para hacer una correcta liberación de la falange media en su zona lateral. (Figura 8)

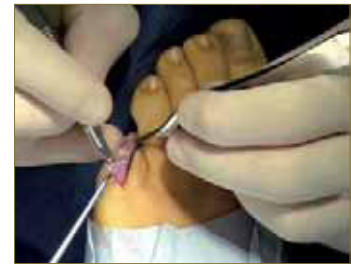

Figura 8. Disección de la porción distal del extensor.

Posteriormente seccionamos los ligamentos colaterales interfalángicos proximales medial y lateral, lo que nos permite que el extensor en su porción proximal sea retractado y tengamos la cabeza de la falange expuesta.

Para estar seguros de que hemos realizado una buena exposición de la cabeza de la falange proximal nos ayudaremos de las anillas del hemostato o mosquito al permitirnos su introducción hasta la diáfisis de la falange proximal.

PROCEDIMIENTO OSTEOARTICULAR

Sea cual sea la patomecánica causante en el quinto dedo siempre debemos realizar una artroplastia, y nunca una artrodesis, pues el quinto dedo es un dedo expuesto al roce y presión del calzado y un dedo rígido siempre será fuente de complicaciones.

La falangectomía parcial o artroplastia de la cabeza de la falange proximal la haremos siempre a nivel del cuello anatómico.

Consideraciones a tener en cuenta: La falangectomía de la cabeza de la falange proximal la haremos con la sierra sagital para evitar microfracturas que retrasan la cicatrización y con frecuencia la regeneración de la cabeza de la falange proximal, como ejemplo se muestra una cirugía tras doce años de evolución. (Figura 9 y 10)

Posteriormente procedemos a liberar la porción distal del extensor separándolo distalmente, esta disección debe ser muy cuidadosa para evitar su desinserción, y posteriormente se realiza una hemifalangectomía de la falange media y siempre la falange distal en dedos bifalángicos.

La hemifalangectomía se realiza por dos motivos, primero para eliminar los cóndilos prominentes cau-

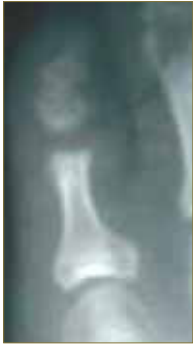

Figura 9. Artroplastia a nivel de cuello anatómico.

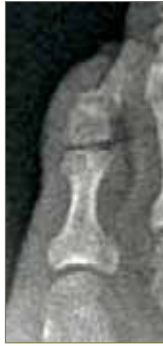

Figura 10. Regeneración de hueso a los 12 años.

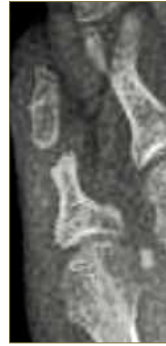

Figura 11. Hemifalangectomía de la falange media.

santes del heloma y segundo para prevenir la recidiva, ya que al reseca la cabeza de la falange proximal, el espacio ocupado por esta, será ocupado por le falange media y/o distal con el riesgo de volver a recidibar, solo se evita si la falange media en su aspecto lateral está plana y no protruye. (Figura 11)

La hemifalangectomía la realizamos con un osteotomo articulado ya que es más fácil su realización al tratarse de una estructura de pequeño tamaño.

Repasamos los bordes y los limaremos suavemente hacía el canal medular con la lima de Josep, posteriormente se lava y antes de cerrar definitivamente, nos gusta poner dos o tres gotas de Betametasona, pues en nuestra experiencia esto previene el dedo edematoso y hace un postoperatorio prácticamente indoloro.

Una resección excesiva de falange junto con una desinserción del extensor, o una sutura defectuosa puede conducirnos a un dedo bailante posteriormente.

SUTURA Y VENDAJE

La sutura del quinto dedo, la hacemos en dos planos, a nivel del tendón con tres puntos sueltos de ácido poliglicólico de 4/0 y a nivel de piel con puntos simples monofilamento no absorbible de 5/0. (Figura 12)

También considero importante el mantener el dedo en una posición correcta mientras se sutura, con

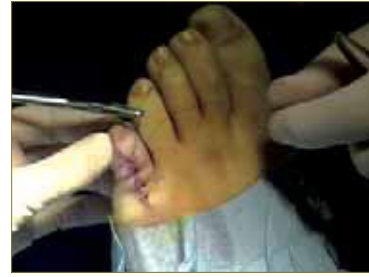


Figura 12. Sutura del quinto dedo.

la uña mirando dorsalmente.

El vendaje en cualquier cirugía es importante porque mantiene:

- Ambiente estéril en el área de la herida (protección). Absorción/ eliminación del líquido de la superficie de la herida.
- Una compresión decreciente que hace posible una tumefacción fisiológica normal y que evita un edema excesivo.

Pero en este caso en el que el quinto dedo que ha sido sometido a una plastia cutánea debemos mantener la corrección/inmovilización para que la formación del tejido de la cicatriz, mantenga la alineación, para ello haremos un vendaje manteniendo el dedo en la posición corregida mediante un vendaje circular que traccione el dedo en sentido contrario a las agujas del reloj, con el fin de que el dedo quede alineado y la uña mire dorsalmente.

De lo que sí estamos seguros es que si con la cirugía no se corrige la desviación con el vendaje no lo vamos a conseguir, pero un mal vendaje si puede perjudicar una cirugía, en este caso hay que apoyar la corrección del quinto dedo.

CONCLUSIÓN

En un repaso de un centenar de historias clínicas en cirugía del quinto dedo desde 1.993 hasta el 2.010, hemos observado que a medida que hemos ido cuidando todos los detalles anteriormente descritos que las iatrogenias postquirúrgicas en forma de recidiva del heloma han disminuido muy considerablemente.

BIBLIOGRAFÍA

1. Bruce M Dobbs arthroplasty of the Fifth Digit Clinic podiatric med. 1986;3: 29-40.
2. López Morales Julio J. Eliminación quirúrgica del heloma dorsolateral del 5º dedo Rev Esp Pod 2000; 11:353-359
3. Mercado OA. An Atlas Of foot Surgery Vol I: forefoot Surgery 3º edic.1986
4. Coughlin MJ, Mann R. Cirugía del Pie V edición, 1986: p.167-196.
5. Matthew de more III Nicole Horn Podología Quirúrgica 99-110 Podología Quirúrgica año 2006
6. Nicklas BJ. Surgical management of digital deformities. En: Hetherington VJ, ed. Hallux Valgus and Forefoot Surgery. New York: Churchill Livingstone Inc; 1994: 359-375.
7. Valero J. Cirugía del Quinto dedo. Rev Esp Pod 1995; VI: 282-292.