

ATRAPAMIENTO DEL NERVIPO CIÁTICO POPLÍTEO EXTERNO (CPE) EN LA CABEZA DEL PERONÉ.

DIAGNÓSTICO Y EVOLUCIÓN A PROPÓSITO DE DOS CASOS

Ruth Amoraga Olcina¹, Carolina Alonso Montero².

1. Diplomada universitaria en podología UMH. Diplomada universitaria en enfermería UA. Enfermera especialista en medicina del trabajo. Profesor TERP Saxum II. Enfermera en mateps nº 15.
2. Profesor Titular de Escuela Universitaria. Departamento Psicología de la Salud. Universidad Miguel Hernández de Elche.

CORRESPONDENCIA

Ruth Amoraga Olcina
ruthamoraga@gmail.com

ATRAPAMIENTO DEL NERVIPO CIÁTICO POPLÍTEO EXTERNO (CPE) EN LA CABEZA DEL PERONÉ: DIAGNÓSTICO Y EVOLUCIÓN A PROPÓSITO DE DOS CASOS

RESUMEN

El objetivo de este estudio es evaluar la eficacia clínica de los tratamientos aplicados a dos pacientes con atrapamiento del nervio Ciático Poplíteo Externo (CPE) en la cabeza del peroné.

Para la presentación de los casos clínicos se accedió a la historia clínica y pruebas diagnósticas de dos pacientes. Caso 1: Varón de 38 años de profesión albañil. Refirió, adormecimiento del pie derecho y pérdida de fuerza tras posición prolongada en cuclillas. Caso 2: Mujer 30 años, jugadora profesional de balonmano. Refirió adormecimiento de borde externo de pierna izquierda y debilidad para extensión de 1º dedo. En ambos casos se realizó electromiografía antes y después del tratamiento.

Se aplicó el siguiente tratamiento: reposo, inyecciones intramusculares de vitamina B y manipulaciones con osteopatía.

PALABRAS CLAVE

Nervio Ciático Poplíteo Externo, nervio peroneal común, neuropatía.

ABSTRACT

The purpose of this case-study is to rate the clinical efficacy of treatments applied to two patients with with Entrapment of the peroneal nerve (SPC) on the head of the fibula. For the presentation of these medical case-studies, medical and diagnosis histories of two patients were accessed. Case1: Male, 38 years old, job builder. Refers to the numbing of right foot and loss of strength after prolonged crouching down position. Case 2: Woman, 30 years old, professional hand ball player. Refers to the numbing of external edge of left leg and weakness in extending the 1st toe. In both cases an electromyography was performed before and after the treatment. The following treatment was therefore applied: rest, intramuscular vitamin B injections and osteopathic manipulations..

KEY WORDS

Sciatic popliteal external nerve, common peroneal nerve, neuropathy.

INTRODUCCIÓN

Una de las complicaciones del traumatismo en los miembros inferiores es la lesión aguda de los nervios periféricos; dado que suelen afectar a la población económicamente activa, su coste social no es nada despreciable. Un adecuado manejo de estas lesiones logra, en muchos casos, el restablecimiento de la función perdida¹.

La anatomía del nervio peroneo es esencial para entender las causas y las manifestaciones clínicas. Emerge de las raíces L4, L5, S1 y S2, separándose del nervio ciático en el vértice superior de la fosa poplíteo. El nervio ciático está compuesto por dos fascículos que conforman los nervios peroneo común o lateral (CPE) (nervio poplíteo lateral) y tibial (poplíteo medial)². El nervio CPE, se dirige hacia la fosa poplíteo, pasa sobre la cabeza del peroné y se divide en nervio peroneo profundo y superficial.

El nervio peroneo inerva a nivel motor al grupo de músculos peroneos y a nivel sensitivo al lateral de la pierna y a la parte dorsal del pie. A menudo, este nervio es objeto de una compresión a nivel de la cabeza del peroné. Una lesión completa del nervio peroneo común conlleva una debilidad de la dorsiflexión del pie y de los dedos, y una disminución de la eversión del pie lesionado. Se observará una marcha característica equina o en "steppage". Si además hay lesión proximal del peroné, se observará una disminución importante de la sensibilidad de la parte lateral de la pierna y del dorso del pie.

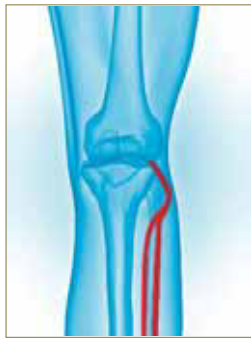


Imagen 1. Nervio Ciático Poplíteo externo.

Clínica y radiológicamente, la exploración debe centrarse en la fosa poplíteica y la región de la cabeza del peroné. El estudio neurofisiológico nos puede llevar a confirmar tanto la localización como la importancia de la lesión³.

El diagnóstico precoz, la anamnesis exhaustiva y un buen conocimiento anatómico es imprescindible para establecer el diagnóstico y poder valorar tanto el pronóstico como la posible recuperación sin secuelas. El grado de lesión de la fibra nerviosa dependerá de la intensidad y duración de la compresión^{1,4,5}.

El diagnóstico diferencial debe excluir gangliones, quistes en rodilla, lipomas, tumores y fracturas en la cabeza del peroné (típicas en accidentes de automóvil), radiculopatía de L5 y lesión del plexo lumbosacro, síndrome compartimental agudo de la pierna, la enfermedad motoneural o lesiones corticales o subcorticales centrales^{2,6,7}.

Desde un punto de vista terapéutico, ante ausencia de lesión estructural detectable, recomendamos evitar toda presión local. Evitando los factores de riesgo biomecánicos y ergonómicos y el sobreuso de la articulación de la rodilla debido al pivoteo, produciendo posibles microtraumatismos y sospecha de compresión por uso tanto de ortesis (rodillera) como de TAPE para fijación de esta articulación^{9, 10,11}.

Inyecciones intramusculares de vitamina B: varias vitaminas B han demostrado ayudar a reconstruir la vaina mielina alrededor de los nervios y reparar el funcionamiento de éstos. La deficiencia de vitamina B12 es una causa conocida de neuropatía específicamente en el dolor de pies y piernas. Las deficiencias de B6 son conocidas por causar el síndrome del túnel carpiano con síntomas de entumecimiento, parestesias y dolor en las manos y muñecas. Un estudio en la Universidad de Atenas demostró que el uso a largo plazo de Biotina (B7) era muy efectivo tanto para mejorar la conducción del nervio como para calmar el dolor. Se recomienda de dosis de B12 es de 1000mg/2-7 veces por semana y 25-50µ de B6 al día. Las inyecciones de B12 pueden ser más efectivas que la dosis oral.

La deficiencia de vitamina B12 puede resultar efectiva en lesiones que comprometen los nervios periféricos, médula espinal, nervios ópticos y cerebro. Sin embargo, es poco frecuente que dichas manifestaciones se presenten de manera simultánea¹².

Manipulaciones con osteopatía: las manipulaciones osteopáticas son técnicas de movilización

pasiva de baja amplitud y alta velocidad, dirigidas a articulaciones con movilidad reducida. Actúan de dos maneras: de forma *mecánica* separa las superficies articulares, y de forma *refleja*, gracias a un rápido estiramiento provoca una inhibición de la contractura de los músculos que participan en la fijación de la articulación. Están indicadas en cervico- dorso- lumbalgias, neuralgias, ciertos problemas funcionales de vísceras, algunas cefaleas, y muchos procesos dolorosos. Al ser realizadas se suele escuchar un "crujido" que indica a que se han separado las carillas articulares. Pueden tener consecuencias temporales no deseadas, bien durante el tratamiento o en los días posteriores al mismo tales como: dolor musculoesquelético o de carácter neurovegetativo (hipotensión, taquicardia, mareos, sueño o cansancio, sensación de frío y/o mal estar general). La finalidad de estas manipulaciones en nuestro caso es aumentar el espacio intraarticular que potencialmente podría producir compresión nerviosa a cualquier nivel, ya sea por compresión ósea directa o para disminuir la presión sobre el recorrido del nervio producida de forma indirecta por compresión de tejidos blandos que se insertan en la articulación o que tienen que ver con esta articulación.

En caso de persistencia de la sintomatología durante más de tres semanas es necesario repetir estudios electrofisiológicos¹³. Si hubiera persistencia de sintomatología, así como disminución de la conducción, valorar opción quirúrgica¹⁴.

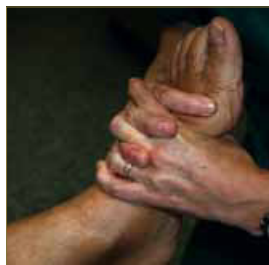


Imagen 2. Manipulación 1 (osteopatía).

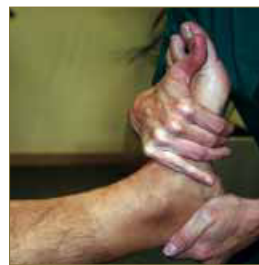

Imagen 3.- Manipulación 2 (osteopatía).

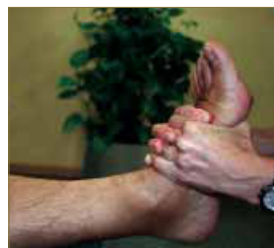

Imagen 4. Manipulación 2 (osteopatía).

PRESENTACION DE LOS CASOS

Para la presentación de los casos clínicos se accedió a la historia clínica y pruebas diagnósticas de dos pacientes.

Caso 1: Varón de 38 años de profesión albañil. Refirió, adormecimiento del pie derecho y pérdida de fuerza tras posición prolongada en cuclillas. A la exploración se observa marcha de talones imposible con pie derecho; en el balance muscular de miembro inferior derecho se aprecia alteración en: Tibial Anterior a 1/5, Extensor Propio del Hallux 2/5, peroneos 3+/5. Los reflejos osteo tendinosos están mantenidos. Hipoalgesia en el recorrido de CPE derecho.

Caso 2: Mujer 30 años, jugadora profesional de

balonmano. Refirió adormecimiento de borde externo de pierna izquierda y debilidad para extensión de 1º dedo. A la exploración se observa hiperalgesia en el borde externo y dorso del pie izquierdo, Los reflejos osteo tendinosos están mantenidos. En el balance muscular presenta debilidad extensor propio del hallux a 2/5.

En ambos casos se realizó electromiografía antes y después del tratamiento.

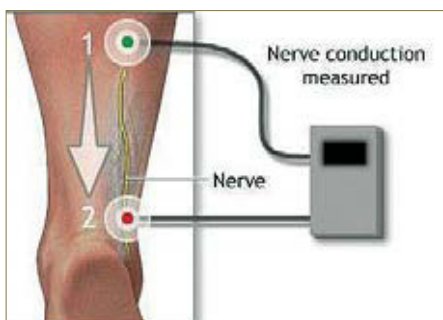


Imagen 5. Medición de la conducción nerviosa (esta imagen está obtenida de ADAMS).

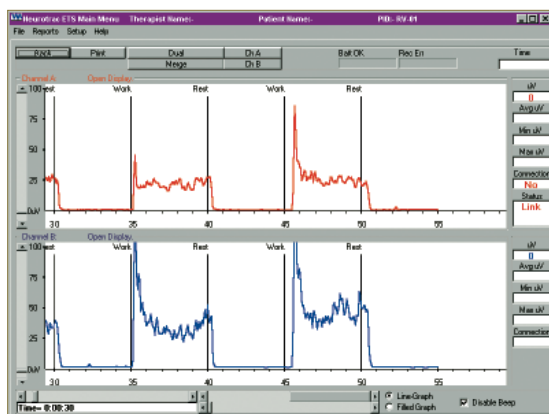

Imagen 6. Ejemplo de reporte eléctrico de estudio electromiográfico.

TRATAMIENTO

El tratamiento consistió en:

Reposo laboral con la finalidad de evitar posibles factores de riesgo exógenos. En el caso 1, el pacien-

te refiere posición en cuclillas continuada durante su jornada laboral. En el caso 2 hay un sobreuso de la articulación de la rodilla, debido al pivoteo, produciendo posibles microtraumatismos y sospecha de compresión por uso tanto de ortesis (rodillera) como de TAPE para fijación de esta articulación.

Vitamina B: Inyecciones intramusculares de vitamina B combinadas con comprimidos.

Se pautaron inyecciones intramuscular de Vitaminas B1 + vitamina B6 + vitamina B12 (100/100/5 mg) durante 5 días semanales, alternandolas durante 2 días con comprimidos compuestos por Vitamina B12 +B6 + B1 (0.5+ 250 + 250 mg) hasta un total de 30 días.

Manipulaciones osteopáticas: las manipulaciones se realizaron 2 días por semana. Durante un mes.

RESULTADOS

En ambos casos los resultados mostraron un pronóstico evolutivo excelente tanto por la buena evolución clínica como neurofisiológica.

Tras la primera sesión de osteopatía, se apreció una mejora significativa el aspecto de "pie en equino" que fue total tras la tercera sesión. La recuperación de la sensibilidad fue mucho más costosa y no se logró hasta la última sesión.

CONCLUSIONES

El tratamiento combinado de reposo, inyecciones intramusculares de vitamina B y manipulaciones con osteopatía articular mejoraron claramente la sintomatología de atrapamiento del nervio y la conducción del mismo.

El grado de lesión de la fibra nerviosa dependerá de la intensidad y duración de la compresión y por regla general, basta con suprimir la causa para que el nervio recupere sus propiedades. Por tanto, la actuación precoz es imprescindible

Un buen conocimiento anatómico y una buena anamnesis son básicos para establecer el diagnóstico y pronóstico de la lesión.

BIBLIOGRAFÍA

1. Kline DG, Hudson AR. Nerve injuries: Operative Results for major nerve injuries, entrapments and tumors. Philadelphia :WB Saunders, 1995:209-214.
2. Ramírez SF, Hernandez JF. Asociación Colombiana de Neurología. Guía Neurológica 7. Cap 5:35-43. http://www.acdn.org/pub/guia_7.htm.
3. Hess K, Steck AJ (Eds) Neurologie – compendium. Bern: Hans Huber, 2001:459.
4. Socolovskiy M, Di Masi G, Campero A. Conceptos actuales en la cirugía de los nervios periféricos parte III: ¿Cuándo se debe operar un nervio lesionado?. Rev Argent Neuroc. 2007;21:71.
5. Kouyoumdjian JA. Peripheral nerve injuries: a retrospective survey of 456 cases. Muscle Nerve. 2006 ;34(6):785-8.
6. Kuntzer T, Ochsner F. Complications neurologiques chez le sportif. Revue medicale Suisse. 2004; 519: art n° 23765.
7. Bron D, Steck AJ. Neuropathies périphériques. Forum Med Suisse 2006;6:209- 214.
8. Protocolos de Vigilancia sanitaria específica. Neuropatías por presión. Commission de SP. Consejo interterritorial del SNS. Madrid: Ministerio de sanidad y consumo, 2000: 31,37,69,70.
9. Taylor AR, Walsh ME. Aikido Foot – a traction injury to the common peroneal nerve. J Sports Med 1987;21:182.
10. Boatright SL. Compression-caused peroneal neuropathy: commentary from a biopsychologist. South Med J. 2010;103(1):66-71.
11. Lie CWH, Chow W. Limb lengthening in short- stature patients using monolateral and circular external fixators. Hong Kong Med J 2009; 15:280-4.
12. Gómez R, Ballesteros LB, Santacruz JG. Universitas Médica 2004; 45(3):133- 135.
13. Kabayel L, Balci K, Turgut N, Kabayel DD. Development of entrapment neuropathies in acute stroke patients. Acta Neurol Scand. 2009;120(1):53-8.
14. Murovic JA. Lower-extremity peripheral nerve injuries: a Louisiana State University Health Sciences Center literature review with comparison of the operative outcomes of 806 Louisiana State University Health Sciences Center sciatic, common peroneal, and tibial nerve lesions. Neurosurgery. 2009;65(4 Suppl):12-13.