

DISEÑO DE LAS OSTEOTOMÍAS DIGITALES INCOMPLETAS. TÉCNICAS O.D.I.

Eduardo Nieto García¹, Leonor Ramírez Andrés², Elena Nieto González³.

1. Podólogo. Miembro de Honor de AEMIS, Miembro de AACP. Professor de la AAFAS.
2. Podólogo. Miembro de AEMIS y AACP. Professor de la AAFAS.
3. Podólogo. Miembro AEMIS. Postgrado en Cirugía MIS. Fellow de la AAFAS.

CORRESPONDENCIA

Clínica Podológica E. Nieto
Jorge Vigón 27. 1 Izda
26003 Logroño
clinica@enietopodologos.com

RESUMEN

Tomando como referencia el estudio estadístico realizado, proponemos la utilización de las Técnicas de Osteotomías Digitales Incompletas (Técnicas ODI) para las correcciones quirúrgicas de los dedos, ya que éstas cumplen los fundamentos de osificación y fijación mejor que el resto de las osteotomías descritas.

Mostramos en este trabajo su diseño y forma de ejecución en función de la patología digital.

PALABRAS CLAVE

Osteotomía incompleta, osteotomía completa, falange, bisagra, vendajes, osificación, fijación de las osteotomías, correcciones digitales, cirugía MIS.

ABSTRACT

After doing a statistic study, we propose the use of the incomplete osteotomies (IDO techniques) to correct in a surgical way digit deformities. These kinds of osteotomies have a better fixation and quicker consolidation than the classical complete osteotomies that have been usually applied.

In this work we show how to design IDO osteotomies and the way of execution depending on digit deformities.

KEY WORDS

Incomplete osteotomy, complete osteotomy, phalanx, hinge, bandages, consolidation, osteotomy fixation, digit correction, Minimal Incision Surgery (MIS).

INTRODUCCIÓN

Las técnicas de Cirugía de Mínima Incisión, aplicadas en el pie, han evolucionado en los últimos tiempos de manera notable ofreciéndonos una serie de procedimientos quirúrgicos cuya asociación nos proporciona una eficaz corrección de las patologías podológicas.

El grupo más importante de acciones quirúrgicas MIS, lo componen las OSTEOTOMIAS, principalmente las TÉCNICAS ODI, cuyo objetivo es modificar la desalineación que sufre un segmento óseo sobre sus tres ejes.

Las alteraciones en la posición de los dedos generan un proceso de acomodación de sus elementos anatómicos provocando un cambio en su estructura y en su funcionamiento, cuando ésta se mantiene en el tiempo.

La adaptación de las estructuras musculares, tendinosas y capsulares, van a generar un cambio de

presiones sobre las superficies óseas, creando nuevas fuerzas de tracción y distracción sobre el hueso.

Según las leyes de Wolf y de Jores¹ sobre la transformación del tejido óseo cuando éste es sometido a presiones defectuosas continuas, se va a producir un aumento de la cantidad de hueso depositado en las zonas de exceso de trabajo y una reabsorción en las zonas ausentes de estrés.

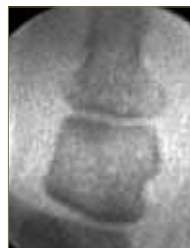

Foto 1: Aspecto Trapezoidal FM 4º dedo.

De esta manera el segmento óseo, va adquiriendo una forma trapezoidal contribuyendo a fijar la deformidad.

Este signo es fácilmente detectable en las falanges medias de los dedos, visible al realizar una radiografía D-P, cuando la desviación es lateral o medial.

La aplicación de las osteotomías realizadas con cirugía MIS, nos devolverán la proporción entre las corticales del segmento óseo y el resto de técnicas el equilibrio funcional.

Algunas de las osteotomías que practicamos en Cirugía de Mínima Incisión son completas, y se realizan en el interior de las cápsulas articulares. El diseño espacial de las mismas, en DDPP², junto con la integridad de la cápsula, que actúa como un elemento "extra" de fijación y contención, proporcionarán una gran estabilidad correctora³. Unido al refuerzo externo que además aportan los vendajes evitarán el desplazamiento de las mismas, obteniendo unos buenos resultados de consolidación ósea.

Sin embargo las osteotomías completas que se ejecutan extracapsularmente están expuestas a tener una mayor movilidad interfragmentaria lo que puede determinar desplazamientos indeseados con la formación de callos óseos hipertróficos e incluso no unión.

De todas las osteotomías que practicamos en los segmentos óseos del pie y localizadas fuera de las cápsulas articulares, merece especial atención la que se realiza en la falange proximal del primer dedo (Técnica Akin). El diseño de este procedimiento es diferente al resto, al conservar la cortical lateral de la falange.

La cortical que queda intacta, nos proporciona una mayor estabilidad de los fragmentos evitando su desplazamiento y aportando un mayor contacto de sus superficies, lo que hace que el proceso de consolidación ósea sea más rápido.

Basándonos en el mejor comportamiento postoperatorio de esta técnica, en los trabajos publicados por J.A. Teatino Peña^{4, 5, 6, 7, 8} y por los anteriores estudios de las osteotomías incompletas de Clínica podológica E. Nieto⁹ hemos trasladado este diseño y ejecución al resto de las correcciones que practicamos en las falanges de los dedos del pie, agrupándolas bajo el nombre **TÉCNICAS ODI (Osteotomías Digitales Incompletas)**.

TÉCNICAS ODI

(Osteotomías Digitales Incompletas)

Definimos como **TÉCNICAS ODI**, el conjunto de Osteotomías Incompletas realizadas en las falanges de los dedos, cuyo objetivo es la alineación de los segmentos óseos sobre sus tres ejes anatómicos (Sagital, Transverso, Frontal)^{9, 10}.

La técnica consiste en realizar un corte en el hueso en forma de cuña preservando una porción de cortical que ejerza la función de bisagra. La integridad cortical en este punto nos evita los desplazamientos fragmentarios permitiendo cambiar la angulación del segmento óseo⁹.

Cada deformidad digital es diferente; el número y la orientación espacial de las osteotomías necesarias para su corrección vendrán determinados por la posición de cada falange, los reajustes de acomodación que sufren los elementos anatómicos tendinosos y capsulares y el grado de afectación articular.

En ocasiones las técnicas ODI deben combinarse con procedimientos MIS de partes blandas para obtener una adecuada corrección posicional de los dedos.

Proceso óptimo de consolidación de las osteotomías

Una vez ejecutadas las osteotomías completas o incompletas, se ponen en marcha los mecanismos biológicos de reparación y remodelación, sucedién-

dose las fases propias de la consolidación ósea: fase de lesión, desasimilativa o de hematoma, callo blando, callo duro y remodelación.

Una buena osificación debe cumplir la ley de Wolf, de la reconstrucción o de la transformación del tejido óseo, enunciada de la siguiente manera: El incremento de presión en el esqueleto óseo produce una intensificación en la remodelación Haversiana a favor de la actividad osteoblástica, resultando una cortical y trabéculas óseas más gruesas produciendo una reorientación de las mismas¹.

Para que ésta ley se cumpla y las etapas de consolidación se desarrollen con normalidad deben concurrir una serie de condiciones en el foco de osteotomía quirúrgica¹¹:

- Irrigación sanguínea suficiente del foco de fractura.
- Estabilidad mecánica para evitar la lesión de yemas vasculares neoformadas.
- Entorno anatómico estable y no dañado que proporcionará estabilidad interfragmentaria y mayor nivel tisular de oxígeno.
- Contacto cortical con cortical.
- Evitar espacio interfragmentario.

Fundamentos de la fijación de las osteotomías

Basamos los fundamentos de fijación de las osteotomías en cirugía de mínima incisión en tres factores:

1. Fijación **extrínseca**: Es aquella que depende de las estructuras anatómicas perilesionales.
 - Las partes blandas adyacentes a las osteotomías realizadas con cirugía de mínima incisión no resultan lesionadas ("Las técnicas de cirugía de mínima incisión no han provocado ningún daño relevante en las estructuras anatómicas...")³ por lo que servirán de mecanismo de contención de las osteotomías, generando a su vez, menor inflamación postoperatoria.
 - Al realizar una osteotomía se produce de forma refleja una contractura musculotendinosa de los tejidos periféricos, ayudando a inmovilizar el foco de fractura¹². "These structures, ..., contract and stabilize the osteotomy site. This contracture of the soft-tissue structures is called intrinsic fixation".
2. Fijación **intrínseca**: dependerá del diseño espacial y de la localización de la osteotomía. En caso de que las osteotomías se realicen intracapsularmente, la movilidad vendrá limitada por la integridad de la cápsula articular^{2, 3} (por ejemplo en caso de la osteotomía Reverdin-Is-ham: "minimal fixation is required because the procedure is intracapsular and compressed by the retrograde force of the hallux"). Si son extracapsulares los factores que determinen la no movilidad serán varios:
 - El óptimo diseño de las Técnicas ODI (Incompletas) que favorece el realineado de las estructuras óseas sobre una directriz anatómica. "Wedge osteotomy is an osteotomy procedure where a wedge is performed in the diaphysis or metaphysis whereby a cortical or periosteal hinge is conserved..."¹³.
 - La integridad de una porción de cortical que proporciona mayor contacto interfragmentario, disminuyendo la probabilidad de movimiento y mejorando el proceso de consolidación⁹.
 - La realización de osteotomías en zona extracapsular, aumenta la resistencia a las fuerzas

de torsión y doblamiento (AECPI)¹⁴.

3. Fijación **externa o ferulizaciones** también llamada **"external splinting"**: Es aquella producida desde el exterior gracias a los vendajes funcionales y a la zapatilla postquirúrgica y cuyos objetivos serán:
 - Mantener el contacto de las superficies interfragmentarias favoreciendo la formación de los puentes óseos para la consolidación. Según Mc Kibbin (1978) el callo reactivo de los extremos fractuarios sólo se produce si existe un buen contacto entre ellos¹⁵.
 - Producir un cambio de vectores de fuerzas, conservando la nueva posición del segmento y proporcionando contacto entre las superficies fragmentarias¹⁶.
 - Provocar una compresión continua sobre la osteotomía favoreciendo la osificación tal como enuncia Wolf en su ley de presión¹. Las partes óseas sometidas a presión experimentan un estímulo que produce su crecimiento.
 - Estabilizar los segmentos de la zona quirúrgica en la posición adecuada, proporcionando también una barrera estéril¹³.

Consolidación de las osteotomías incompletas en la cirugía de mínima incisión

Las osteotomías realizadas con cirugía de mínima incisión y en especial las técnicas ODI, cumplen la totalidad de las premisas de la Ley de presión de Wolf¹ para una óptima consolidación ósea.

La ejecución de las osteotomías incompletas sin lesión anatómica periférica, se adaptan a los criterios de fijación intrínseca y extrínseca. Con las técnicas de vendaje correctas, se cumplirá también el criterio de fijación externa.

Por tanto, las técnicas ODI respetan todos los fundamentos de las fijaciones de las osteotomías, proporcionando el medio adecuado para que se produzca una rápida y buena consolidación, creando un tejido óseo adecuado y funcional.

Diseño y ejecución de las Técnicas ODI

Las Técnicas ODI se realizan mediante cuñas correctoras, cuya apertura se localiza en el lado opuesto a la deformidad dejando intacta la porción de cortical contraria a la misma, pero lo suficientemente debilitada para permitir su cierre, aportando un adecuado contacto de los fragmentos resultantes y evitando su desplazamiento.

Si no existiera afectación articular, ejecutaremos osteotomías en la falange proximal, en la falange media o combinación de ambas para obtener una buena realineación y si fuera preciso, técnicas de partes blandas. Mientras que en caso de afectación articular (con artrodesis o limitación de la movilidad), realizaremos osteotomías digitales incompletas triples o las combinaremos con otras técnicas de cirugía MIS como partes blandas, Stoe, artroplastias, artrodesis...

La localización de las mismas en las falanges será:

- En la falange proximal las ODI se realizarán a nivel metafisario bien proximal o distal (en caso de realizar triples osteotomías). Esto es debido al mayor porcentaje de cortical a este nivel que permite una mayor flexibilidad y por tanto un elevado porcentaje de éxito de la técnica manteniendo una bisagra intacta¹⁷.

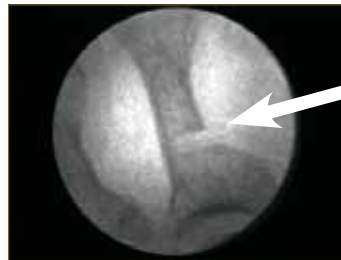

Foto 2: ODI Abierta. En Metáfisis Proximal de FP.

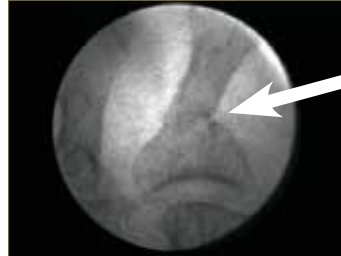

Foto 3: ODI Cerrada. En Metáfisis Proximal de FP.

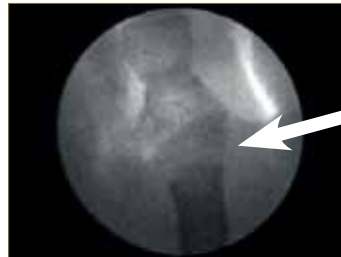

Foto 4: ODI Abierta. En Metáfisis Distal de FP.

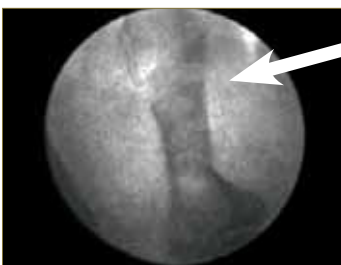

Foto 5: ODI Cerrada. En Metáfisis Distal de FP.

- En la falange media, las osteotomías se realizarán a nivel diafisario central debido al escaso tamaño de éstas (aunque lo ideal sería realizarlas metafisariamente). Debemos prestar especial cuidado en su ejecución en esta localización por el gran riesgo de crear una osteotomía completa intraoperatoriamente.

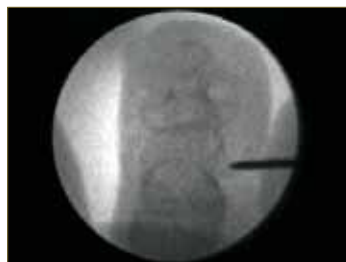


Foto 6: Incisión en FM.

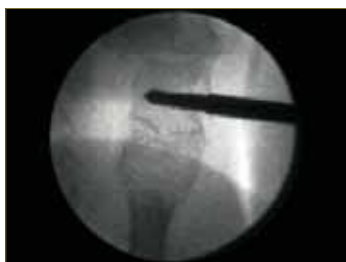

Foto 7: Ejecución ODI en FM.

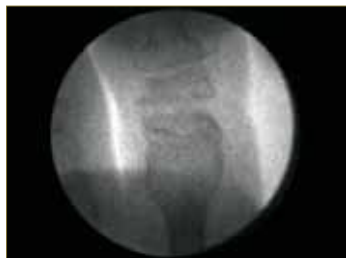


Foto 8: ODI en FM Abierta.

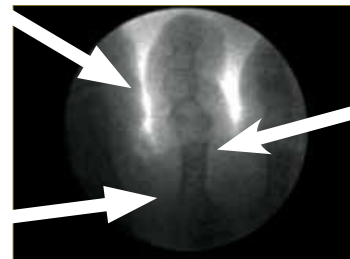


Foto 9: Triple Osteotomía en 2º dedo.

Es importante señalar que se deben realizar primeramente las osteotomías ubicadas proximalmente; mediante una incisión plantar se accede a la metáfisis proximal de la falange proximal para su ejecución. Seguidamente en caso de que se precise una triple osteotomía, se ejecuta la osteotomía en la metáfisis distal de la misma falange, haciendo otra incisión dorso lateral y en el extremo distal.

El siguiente paso tras esta(s) primera(s) corrección(es), es valorar la posición en la que quedan situadas las falanges media y distal. Si no es la correcta, se realiza una segunda o tercera osteotomía incompleta en el segmento medial, mediante una incisión dorso lateral.

Y en último lugar, siempre que sean necesarias, se ejecutan las técnicas sobre partes blandas (tenotomías flexo-extensoras, capsulotomías...). Aunque hemos comprobado la menor necesidad de realizar estos gestos quirúrgicos si seguimos este orden quirúrgico, de proximal a distal.

Para poder visualizar la localización, ejecución y eficacia de las Técnicas ODI hemos realizado unos cortes anatómicos después de ejecutar una osteotomía de apertura plantar cuyo objetivo es plantarflexionar la falange proximal, combinada con otra de apertura dorsal para dorsiflexionar la falange media. Obsérvese la alineación final del dedo después de cerrar las osteotomías y sin ningún vendaje ni ferulización externa que mantenga los segmentos en su posición.

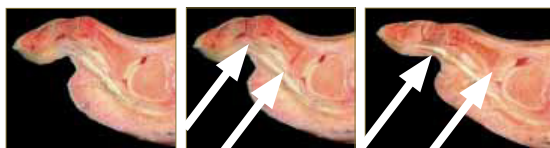


Foto 10: dedo en garra.

Foto 11: Osteotomía FP y FM abiertas.

Foto 12: Osteotomía FP y FM cerradas.

Para una mejor comprensión del objetivo corrector de las mismas, analizaremos las variantes más frecuentes que nos podemos encontrar en un solo segmento⁹, clasificándolas en dos apartados:

1. Deformidades puras, cuando la alteración se produce con respecto a un solo eje, la desviación se provoca en un solo plano:

- 1.1. Flexión dorsal:

El segmento se desvía hacia dorsal, para su corrección diseñaremos una cuña de apertura plantar, quedando la cortical dorsal

intacta. Al cerrarla podremos plantarflexionar el segmento.

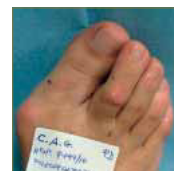

Foto 13.




Foto 14.

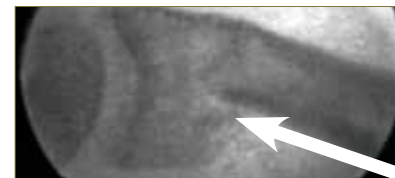


Foto 15

- 1.2. Flexión plantar:

Cuando la desalineación se produce hacia plantar, para dorsiflexionar el segmento, realizaremos una osteotomía incompleta con cuña dorsal y bisagra indemne en plantar.

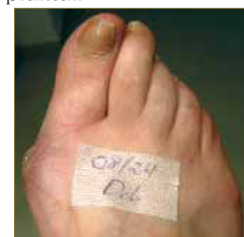

Foto 16.



Foto 17.

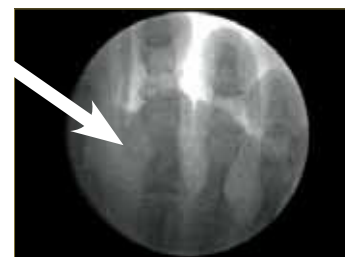

Foto 18.

- 1.3. Segmento en desviación lateral externa.

El segmento está desviado hacia lateral externo (lateral). La ODI se realizará con base interna y vértice externo. Logrando el posicionamiento correcto de la falange (en este caso proximal).

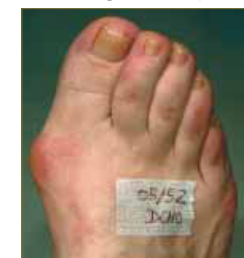

Foto 19.



Foto 20.

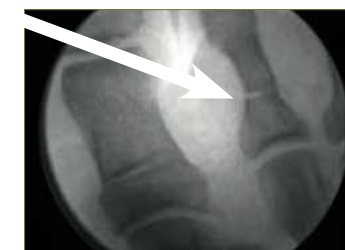

Foto 21.

1.4. Segmento en desviación lateral interna.

El segmento tiene una alteración en lateralización interna (medial). La osteotomía a ejecutar tendrá base externa manteniendo la cortical interna intacta (abducción).

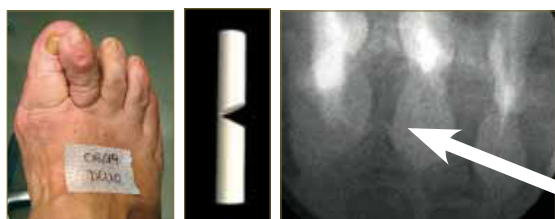


Foto 22. Foto 23. Foto 24.

2. Deformidades combinadas que afectan a más de un eje y determinan alteraciones en varios planos.

2.1. Segmento en rotación interna.

Cuando un segmento se encuentra en posición espacial de rotación interna, como en este caso la falange proximal del primer dedo del pie derecho, realizamos una cuña que produzca una rotación externa del mismo.

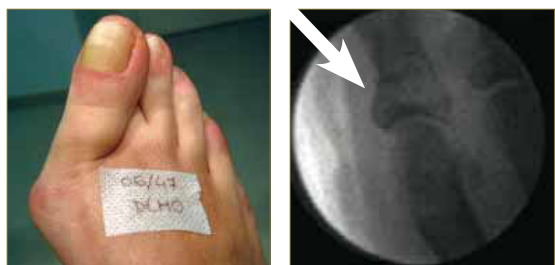

Foto 25. Foto 26.

2.2. Segmento en rotación externa.

Si un segmento está rotado externamente, la cuña se realizará de manera que produzca una rotación interna del mismo para conseguir una buena realineación.

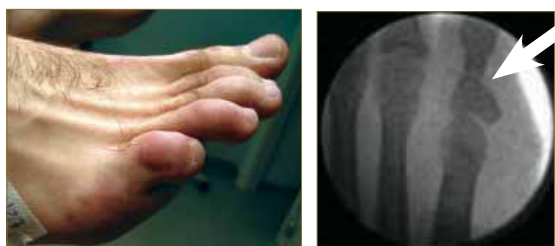

Foto 27. Foto 28.

2.3. Segmento en supraducción.

En caso de que un segmento se encuentre en supraducción (por combinación de deformidades en distintos planos), la cuña será infraductora.

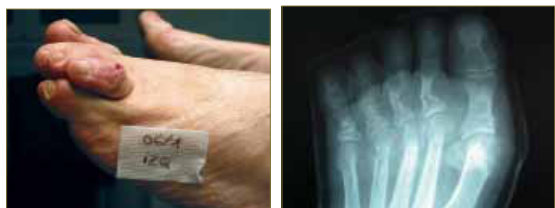

Foto 29. Foto 30.

2.4. Segmento en infraducción.

El segmento sobre el que realizar ODI está colocado en infraducción, en este caso el segundo dedo. Es necesario que la Osteotomía produzca un movimiento de supraducción.

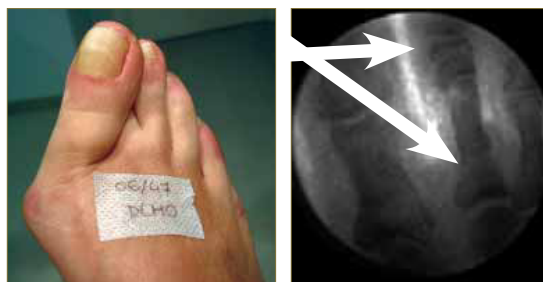

Foto 31. Foto 32.

Todas estas osteotomías incompletas que hemos descrito y sus variantes se ejecutan atendiendo a la teoría de los cuadrantes, que se explica detalladamente en el artículo "Técnicas ODI en Cirugía de Mínima Incisión"⁹.

La aplicación de las técnicas ODI, según esta teoría, en los segmentos que lo componen y las actuaciones necesarias sobre partes blandas nos permite conseguir la realineación final del dedo.

ANÁLISIS RETROSPECTIVO DE 730 OSTEOTOMÍAS DIGITALES INCOMPLETAS

A continuación detallamos los datos más relevantes de un estudio retrospectivo de 730 Osteotomías Digitales Incompletas, realizadas desde Mayo del 2004 a Mayo de 2009, en 285 intervenciones de Cirugía de Mínima Incisión que han sido ejecutadas por el mismo equipo de trabajo de la clínica podológica E. Nieto.

El protocolo de actuación en este estudio fue común al resto de técnicas quirúrgicas que se realizan en nuestra clínica de acuerdo con los protocolos establecidos:

Estudio preoperatorio, con discusión de los podólogos, de las técnicas a realizar en el acto quirúrgico y planificación espacial de las ODI.

Valoración postoperatoria inmediata y primera cura generalmente realizada a las 48 horas postintervención.

Revisiones frecuentes y controles radiológicos de evolución hasta la fecha de alta.

Con posterioridad se realizan controles con el siguiente protocolo:

- 6 meses. (82.17%)
- 1 año. (66.24%)
- 2 años. (51.27%)
- Largo plazo (> 2 años). (36.30%)

El resultado de la escala de satisfacción AOFAS (American Orthopedic Foot & Ankle Society)¹⁸ obtenido de las 285 cirugías es de 92 pts. Habiendo sido valorados según esta escala los parámetros de Dolor 40 pts, Función 45 pts, Alineación pre - post 15 pts.

Del total de las cirugías realizadas, en 217 casos (76.14 %) se ejecutaron ODI combinadas con otras técnicas de cirugía MIS (cirugía HV, osteotomías metatarsales, de base, artroplastias...). En los otros 68 casos, solamente existía patología digital por lo que exclusivamente se realizaron técnicas ODI (23.86 %).

Analizando las 730 osteotomías incompletas, que son objeto de este estudio y excluyendo otras técnicas ejecutadas simultáneamente las ODI practicadas en una sola intervención, varían entre 1 y 10 resultando la MEDIA de osteotomías digitales incompletas en cada pie de 2.56.

La distribución según la localización, se produce de la siguiente manera en 1º dedo (262), 2º (268), 3º (93), 4º (75) y 5º (22); realizándose en la falange proximal, media o ambas.

Un dato realmente relevante es que al invertir el orden de ejecución de las técnicas, haciendo primeramente las osteotomías proximales y posteriormente las distales, hemos conseguido en muchos casos no tener necesidad de ejecutar tenotomías y capsulectomías como técnicas complementarias. Obteniendo un porcentaje del 60.14% de los casos (439) en que las correcciones obtenidas fueron óptimas, sin necesidad de hacer ningún otro procedimiento; frente a un 39.86% (291) en las que se tuvo que hacer algún gesto quirúrgico sobre partes blandas.

El proceso de consolidación fue rápido, entre la 1ª y 2ª semana se había producido la fase de consolidación primaria. A partir de la tercera semana se puede constatar con control fluoroscópico la dificultad de abrir la cuña de manera forzada, esta maniobra es indicativa de que se ha formado el callo blando, siendo el foco de fractura estable.

Desde este momento hasta que desaparece radiológicamente la línea de osteotomía, signo de reconstrucción completa de las corticales y finalización del proceso de osificación, pasa a una media de 3 - 4 meses.

El **grado de corrección** obtenido con respecto a la deformidad que se presentaba inicialmente; fue óptimo en el 86.85% de los casos (634), en un 11.64% (85) se consiguió una corrección media y en un 1.51% (11) no se obtuvo la corrección deseada o planteada.

También han sido analizados los **porcentajes de efectividad de ejecución** de las técnicas, siendo satisfactorias en el 87.81% (641), frente a un 12.19% (89) que las hemos considerado insatisfactorias.

De este 12.19%, el 9.32% (68) es debido a la rotura intraoperatoria de la osteotomía al ejecutarla y el 2.87%, (21) a una rotura durante el periodo postoperatorio.

En los casos en que las osteotomías que habían sido diseñadas como incompletas y se rompen intraoperatoriamente, el procedimiento a seguir será convertirla en completa y seguir el protocolo postoperatorio de las mismas.

Hay que reseñar que cuanto mayor ha sido nuestro entrenamiento quirúrgico la rotura de las ODI intraoperatoriamente ha descendido considerablemente situándose en el último año del estudio en el 0.4%.

De estas 89 (12.19%) osteotomías que hubo que ejecutarlas intraoperatoriamente como completas o que se rompieron en el postoperatorio, hemos observado las siguientes alteraciones, que se han presentado de forma única y en algunos casos combinadas:

- Desplazamiento fragmentario: 49 (6.71%)
- Retraso de consolidación: 63 (8.63%)
- Callo óseo hipertrófico: 42 (5.75%)
- No Unión: 1 (0.013%)
- No corrección satisfactoria: 11 (1.51%).

Común a todas ellas ha sido la aparición de un proceso inflamatorio mayor y un aumento del dolor postoperatorio hasta la formación del callo primario.

DISCUSIÓN

Las osteotomías completas, son una técnica de cirugía MIS válida y de uso habitual, cuya eficacia está avalada y demostrada por los resultados que se obtienen con su aplicación.

Las técnicas ODI, Osteotomías Digitales Incompletas, se diferencian de las anteriores por la porción de cortical que se preserva al ejecutarlas, aportando un exclusivo e intrínseco punto de fijación.

Al no haber pérdida de solución de continuidad en la cortical del hueso, se evitan los desplazamientos incontrolados de los fragmentos óseos y el acortamiento de los mismos.

Al seguir el nuevo orden de ejecución de las técnicas, de proximal a distal, en un elevado porcentaje de casos no es necesario actuar sobre las partes blandas, circunstancia que preserva la buena movilidad del dedo.

Estas características hacen que estas osteotomías se comporten de una mejor manera en su evolución, disminuyendo la incidencia de efectos no deseados.

Por tanto, proponemos como técnica quirúrgica de elección en las patologías digitales las Osteotomías Digitales Incompletas.

CONCLUSIONES

Las ODI en nuestra práctica quirúrgica son técnicas de elección con respecto a otras técnicas digitales, debido a las ventajas que nos reportan:

- Mejor aspecto estético y radiológico final al no producirse acortamiento digital.
- Disminución de callos óseos hipertróficos al no haber movilidad interfragmentaria.
- Desaparición del riesgo de no uniones, al haber contacto continuo de las superficies osteotomizadas.
- Se consigue la corrección deseada sin necesidad de ejecutar técnicas de partes blandas en un elevado porcentaje de casos.
- Mayor facilidad de ejecución de los vendajes, ya que su misión será únicamente la de cambiar y mantener los vectores de fuerzas adecuados.
- Es un procedimiento predecible y repetible, por lo que lo podemos aplicar en patologías digitales similares.

El mayor inconveniente para la obtención de unos adecuados resultados es la dificultad de ejecución de la técnica, que requiere un mayor entrenamiento y aprendizaje.

La destreza y experiencia quirúrgica de quien realiza la osteotomía es la garantía de éxito de la técnica.

BIBLIOGRAFÍA

1. Jouvencel M.R. Biocinemática del accidente de tráfico: introducción al análisis cinemática en relación con el sistema óseo. Madrid: Díaz de Santos; 1999. p. 46-47.
2. De Prado M, et al. Hallux Valgus: Cirugía percutánea. Revista Ortopédica de Traumatología 2003; 47:406-416.
3. Nieto E, Rodríguez A et al. Estructuras anatómicas implicadas en la práctica de la cirugía de mínima incisión del pie. Barcelona: Editorial Glosa; 2009.
4. Teatino J.A. Cirugía por mínima incisión en los dedos medios I. Podoscopio. 1995; 20.
5. Teatino J.A. Cirugía por mínima incisión de los dedos medios II. Podoscopio. 1995; 21.
6. Teatino J.A. Cirugía por mínima incisión de los dedos medios III. Podoscopio. 1995; 22.
7. Teatino J.A. Cirugía de los dedos medios. En: E. Nieto E, coordinador. Cirugía Podológica. Técnicas de mínima incisión. Madrid: Mileto; 2004. p. 129-145.
8. Teatino J.A. Técnicas quirúrgicas digitales actuales. Cirugía digital mínimamente invasiva (M.I.S.). En: Izquierdo Cases J.O. Podología Quirúrgica. Madrid: Elsevier; 2006. 8: 111-121.
9. Nieto E, Ramírez L, Nieto E. Técnicas ODI en Cirugía de Mínima Incisión. Rev. Esp. Podología. 2007; XVIII (1):22-28. <http://www.enietopodologos.com/articulos.php>.
10. De Prado M. Cirugía percutánea del pie. Barcelona: Masson; 2003. p.86-87.
11. Dr. Clavel. <http://www.scribd.com/doc/7163839/Consolidacion-Fracturas-Trauma-Clase-4>
12. Isham S. The Reverdin-Isham Procedure for the correction of hallux Abducto Valgus. A distal metatarsal osteotomy procedure. Clinics in podiatric medicine and surgery. 1991; 8 (1).
13. Isham S, Nunez O. Minimally Invasive Surgery of the Foot and Ankle Isham Hammertoe Procedures for the Correction of Lesser Digital Deformities. London: Springer; 2011; 3:171-183
14. AACP- Cuaderno de Fijaciones Internas en Cirugía Podológica. Asociación Española de Cirugía Podológica. Septiembre 1997
15. Universidad de valencia Tema 7: Consolidación de las fracturas. Patología del callo óseo. <http://printfu.org/callos+oseo>
16. Nieto E. Cirugía mis del hallux valgus medio. Técnica Reverdin-Isham. Rev Esp Podol. 2003; 11(2):86-91.
17. De Prado M. Cirugía percutánea del pie. Barcelona: Masson; 2003; 13: 201-220.
18. Herrera Rodríguez A. Actualizaciones en cirugía ortopédica y traumatología. Barcelona: Masson; 2001; 18: 248 y ss.
19. Ramírez L, Nieto E, Nieto E. Instrumental en técnicas de cirugía de mínima incisión. Rev Esp Pod. 2004; 15 (5):244-249.
20. Testut L, Latarjet A. Tratado de anatomía humana. 9ª. Ed. Madrid: Salvat Editores S.A.; 1981.
21. Nieto E, Rodríguez A et al. Anestesia del Pie. Puntos Diana. Barcelona: Editorial Glosa; 2011.
22. Viladot A. Patología del antepié. Deformidades de los dedos. Barcelona: Espringer; 2001; 181-185.
23. Mizel M. American Academy of Orthopaedic Surgeons: Deformities of the lesser toes and metatarsophalangeal joint disorders. OKU foot and ankle. 1998; 13:163-173.
24. Galaz R. Isham minimal invasive, percutaneous procedures for correction of lesser digital deformities. Member Fax AAFAS. 2002.
25. Williams A. Fijación versus no fijación de la osteotomía del pie. Revista JAPMA. 1986; 76 (4):199-204.
26. Naranjo, C. Elección de las técnicas de mínima incisión en el tratamiento quirúrgico de los dedos medios. Podoscopio 2010;1(47):786-792.