

# ONICOCRIPTOSOS PROXIMAL: RETRONIQUIA

Marta Izquierdo Renau<sup>1</sup>, M<sup>a</sup> del Pilar Rosell Diago<sup>2</sup>, Sergio Miralles Ruiz<sup>2</sup>.

1. DP. Podología. Profesora Asociada de la Universidad de Valencia. Máster oficial en Podología Clínica y Quirúrgica avanzada (UEM).
2. DP. Podología. Máster oficial en Podología Clínica y Quirúrgica avanzada (UEM).

## CORRESPONDENCIA

Marta Izquierdo Renau  
Facultad de Enfermería y Podología  
de la Universidad de Valencia  
E-mail: marizre@uv.es

## RESUMEN

El siguiente artículo tiene como objetivo presentar una forma de onicocriptosis poco común, la retroniquia.

La retroniquia es la onicriptosis proximal ungueal que cursa con una paroniquia crónica de larga evolución que no responde a tratamientos conservadores.

La simple avulsión de la lámina o láminas ungueales subyacentes es el tratamiento de elección para esta patología y para su correcta resolución.

## PALABRAS CLAVE

retroniquia, onicocriptosis, borde proximal, avulsión ungueal.

## ABSTRACT

The aim of this paper is to review the retronychia, an unusual form of ingrowing nail.

Retronychia is the embedding of the nail in the proximal fold. The clinical appearance is of a chronic paronychia that not respond to any conservative treatment.

Nail avulsion with removal or not of the nail plate is the treatment option in these nail pathology.

## KEY WORDS

retronychia, ingrowing nail, proximal nail fold, nail avulsion.

## INTRODUCCIÓN

Según García Carmona y Fernández Morato la onicocriptosis es “una afección podológica de la lámina ungueal relativamente frecuente, que cursa con dolor y/o inflamación del pliegue o pliegues laterales de la uña, en la que el extremo distal de ésta, interacciona anormalmente con los tejidos periungueales, concretamente con el surco ungueal lateral o medial, o con ambos, incrustándose y ocasionando a veces un cuadro infeccioso”. Esta forma de onicocriptosis es la más habitual, pero también se puede observar, aunque de forma muy poco común, la onicocriptosis del borde proximal de la uña. Esta onicocriptosis proximal se conoce como “Retroniquia”.

## DEFINICIÓN

Etimológicamente el término “Retroniquia” procede del latín y significa “uña hacia atrás” (“Retrohacia atrás”/ “Onychia-uña”). El término retroniquia fue acuñado en 1999 por De Berker para describir una entidad patológica

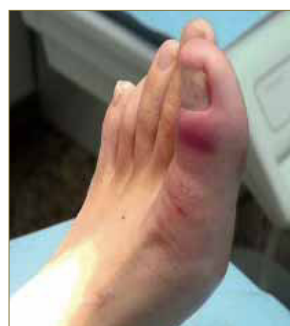

Figura 1.

poco común que consiste en el incrustamiento del borde proximal de la lámina ungueal en el pliegue ungueal proximal, dando como resultado una paroniquia crónica<sup>2</sup>. (Figura. 1).

## EPIDEMIOLOGÍA

Existe muy poca literatura acerca de esta patología, en la que se describen alrededor de 40 casos en todo el mundo<sup>3</sup>, localizados principalmente en los dedos de los pies aunque también existen casos descritos en la literatura que afectan a los dedos de la mano; la mayor afectación se produce en adultos jóvenes con una mayor incidencia en mujeres.

## ETIOLOGÍA

Los factores predisponentes de esta patología son los traumatismos directos o microtraumatismos producidos por diversos motivos siendo los más importantes actividades deportivas, correr o excursionismo, o uso de calzado de tacón<sup>3</sup>.

El hecho de que la afectación se localice más frecuentemente en el pie que en la mano y la mayor incidencia entre el sexo femenino, nos hace pensar que el calzado es un im-

portante factor predisponente a valorar cuando se presenta esta lesión en consulta.

## PATOGENIA

El mecanismo patogénico viene desencadenado por un traumatismo o microtraumatismo de repetición sobre la lámina ungueal que provoca la interrupción del crecimiento longitudinal de la lámina ungueal, perdiéndose la continuidad entre matriz y lámina ungueal, por lo que el borde proximal de la lámina se eleva e incrusta el pliegue ungueal proximal. Al crecer una nueva lámina ungueal, ésta se dirige plantarmente en sentido distal hasta chocar con la anterior, recibiendo, de este modo, un fuerza retrograda que provoca que esta segunda lámina ungueal se eleve por su zona proximal, desencadenándose así otra vez todo el proceso<sup>4</sup>. (Figura 2 ).

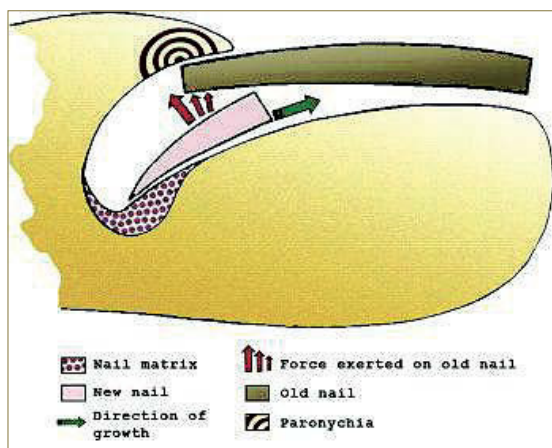


Figura 2. Evolución retroniquia en: Dahdah M, Kibbi A, Ghosn S. "Retronychia: report of two cases". J Am Acad Dermatol 2008; 58: 1051-1053

## CLÍNICA

Esta incrustación de la uña en el borde proximal produce una inflamación y una paroniquia persistente, provocando dolor y pudiéndose llegar a producir tejido de granulación<sup>5</sup>.

Hay casos en los que además la uña presenta un color más amarillento debido a la onicolisis proximal y puede acompañarse de exudado.

## DIAGNÓSTICO Y DIAGNÓSTICO DIFERENCIAL

El diagnóstico de retroniquia es principalmente clínico, 6 criterios como el engrosamiento de la parte proximal de la uña, la paroniquia persistente (más de 2-3 meses) que no responde al tratamiento incruento empleado o la aparición de tejido de granulación por debajo del pliegue ungueal proximal así como el dolor, son signos y síntomas que nos deben hacer pensar en una posible retroniquia. Wortsman & col. emplearon el ultrasonido para valorar los cambios anatómicos producidos en la retroniquia y así confirmar su diagnóstico en 3 casos (dos de la mano y uno del pie). Para ello emplearon un equipo de ultrasonido de frecuencia variable y alta resolución. En la imagen obtenida se observaba eritema y tumefacción en la zona del pliegue ungueal proximal, así como un engrosamiento en esta zona y una disposición anormal de la parte proximal de la uña<sup>7, 8</sup>.

El diagnóstico diferencial incluye diversas patologías del aparato ungueal como tumores o quistes (tumor gló-

mico, tumor de células escamosas, econdromas. Melanoma amelanocítico maligno). Aunque como se ha comentado anteriormente el diagnóstico principalmente es clínico, el uso de ultrasonidos, según estos autores permite descartar la presencia de tumores bajo el pliegue proximal ungueal.

## TRATAMIENTO

La avulsión de la lámina ungueal y/o láminas ungueales subyacentes es el tratamiento de elección para resolver la retroniquia<sup>2, 3, 4, 5, 6, 9, 10</sup>. (Figura. 3, 4 y 5).

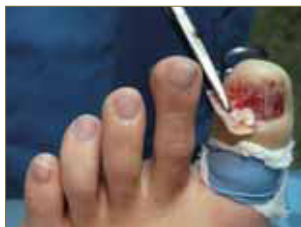

Figura 3. Avulsión lámina ungueal.

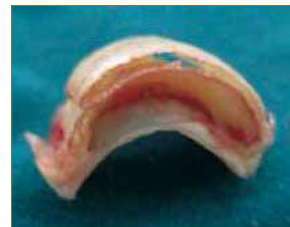

Figura 4. Lámina avulsionada.

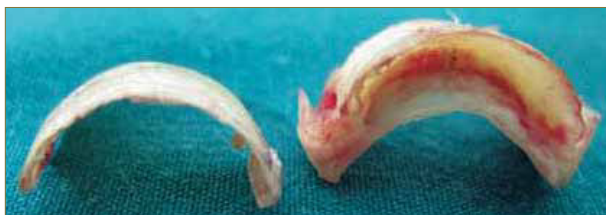

Figura 5. Láminas ungueales avulsionadas.

Una vez producida la exéresis de estas láminas el dolor y la inflamación va recurriendo de forma rápida y vuelve a crecer con total normalidad una nueva lámina ungueal. Las recidivas tras el tratamiento son muy poco frecuentes.

## CONCLUSIÓN

La presencia de una paroniquia crónica que no responde a los tratamientos aplicados nos debe hacer sospechar de la posible presencia de una retroniquia. El diagnóstico de esta entidad patológica es clínico, aunque la exploración con ultrasonidos permite observar la discontinuidad del borde proximal de la lámina ungueal con la matriz. La avulsión de la lámina es el único tratamiento posible descrito en la literatura, y en la mayoría de los casos este tratamiento no presenta recidiva alguna.

## BIBLIOGRAFÍA

1. García Carmona F, Fernández Mortao D. "Tratamiento quirúrgico de la onicocriptosis". Madrid: Aula Médica; 2003.
2. Berker D, Rendall JRS. "Retronychia-Proximal ingrowing nail". J Eur Acad Dermatol Venereol 1999; 12 (suppl 2): S126
3. Zaraq I, Korfi R, Mokni M, Osman A. "Retronychia: A rare cause of chronic paronychia". Dermatology Online Journal 2012; 18 (6): 9
4. Berker D, Richert B, Duhard E, Piraccini B, André J, Baran R. "Retronychia: Proximal ingrowing of the nail plate". J Am Acad Dermatol 2008; 58 (6): 978-983.
5. Dahdah M, Kibbi A, Ghosn S. "Retronychia: report of two cases". J Am Acad Dermatol 2008; 58 (6): 1051-1053.
6. Baugmater M, Haneke E. "Retronychia: diagnosis and treatment". Dermatol Surg 2010; 36 (10): 1610-1614.
7. Wortsman X, Wortsman J, Guerrero R, Soto R, Baran R. "Anatomical changes in retronychia and onychomadesis detected using ultrasound". Dermatologic surgery 2010; 36 (10): 1615-1620.
8. Wortsman X, Calderon P, Baran R. "Finger retronychias detected early by 3D ultrasound examination". J Eur Acad Dermatol Venereol 2012; 26 (2): 254-256.
9. Chiheb S, Richert B, Belyamani S, Benchikhi H. "Ingrow nail: a new cause of chronic paronychia". Ann Dermatol Venereol 2010; 137 (10): 645-647.
10. Pandhi D, Verma P. "Nail avulsion: indications and methods (surgical nail avulsion)". Indian J Dermatol Venereol Leprol 2012; 78 (3): 299-308