

TRATAMIENTO QUIRÚRGICO DE RESCATE DE OSTEOTOMÍA DE LUDOFF. CASO CLÍNICO

Manuel Coheña Jiménez¹, Antonio Sanjuan Rodríguez², Pedro Montaña Jiménez², Jaime García París³, Angela Rodríguez Mena⁴, Maria Reina Bueno².

1. Doctor en Podología. Asistente Honorario. Departamento de Podología. Universidad de Sevilla.
2. Doctor en Podología. Profesor Colaborador. Departamento de Podología. Universidad de Sevilla.
3. Diplomado en Podología. Colaborador Clínico. Departamento de Podología. Universidad de Sevilla.
4. Diplomada en Podología. Consulta privada.

CORRESPONDENCIA

Manuel Coheña Jiménez
E-mail: cohmanu@yahoo.es

RESUMEN

Presentación de un caso clínico de una mujer previa intervención quirúrgica de HAV mediante técnica de Osteotomía de Ludoff con resultados poco satisfactorios. Se realiza un tratamiento quirúrgico de rescate mediante el diseño de una osteotomía de Austin modificado y osteotomía de weill combinada con artrodesis del segundo dedo. Los resultados son favorables. En ocasiones, el tratamiento quirúrgico es de elección, siendo lo importante dar una respuesta al problema de salud que nos presentan nuestros pacientes, y teniendo muy presente la cirugía como una alternativa terapéutica. Lo importante es la elección adecuada de la técnica y del paciente. La osteotomía de Ludoff es una técnica estable y útil para el tratamiento de la deformidad de HAV.

PALABRAS CLAVE

Osteotomía de Ludoff, cirugía de rescate, tornillo herbert.

ABSTRACT

Presentation of a clinical case of a woman after surgery HAV by Ludoff osteotomy technique with unsatisfactory results. Surgical treatment is performed rescue by designing a modified Austin osteotomy and osteotomy combined with arthrodesis weill second toe. The results are goods. Sometimes surgical treatment is preferred, it being important to respond to the health problems that we face our patients, and highly conscious of surgery as a therapeutic alternative. What is important is the choice of technique and the patient. Ludoff osteotomy is a stable and useful technique for treating HAV deformity.

KEY WORDS

Osteotomy Ludoff, salvage surgery, Herbert screws.

INTRODUCCIÓN

Cuando se revisa la literatura científica encontramos que son numerosos los procedimientos quirúrgicos descritos para la corrección de la deformidad de hallux abductus valgus. Algunos autores que han revisado este tema describen más de 130 procedimientos quirúrgicos y este número va en aumento (más de 150) debido a las continuas modificaciones.

La osteotomía de Ludoff fue descrita en 1918 como una Osteotomía metafisodiafisaria proximal, con corte oblicuo desde dorsoproximal a distal-plan-

tar. Originalmente se produjo un acortamiento del metatarsiano pero sin fijación interna. Pero debido a sus resultados impredecibles sin la fijación, con problemas de estabilidad esta técnica dejó de usarse. Para conseguir mejoras en esta técnica, Cisar et al. (1983) realizan una modificación con la introducción de tornillos. Posteriormente, Myerson realiza otra modificación de la técnica original. Esta técnica ha sido estudiada desde el punto de vista biomecánico por otros autores Nyska, Trnka, Parques et al. obteniendo resultados favorables.

La osteotomía de Ludoff es proximal, consiste en un corte oblicuo de dorsal a plantar que se prolonga

hasta más de la mitad del metatarsiano, que se fija con un o dos tornillos. Se inicia proximalmente en el dorso del primer metatarsiano a 5-8 mm de la articulación cuneometatarsiana y se continúa en dirección plantar-distal con unos 30° de inclinación, terminando proximalmente a la entrada de la irrigación plantar de la cabeza metatarsal.

Esta técnica está indicada en caso de ángulo de hallux >30°; ángulo intermetatarsal I-II de 12° (15°); PASA < 10°; y cuando tenemos una diáfisis del primer metatarsiano ancha que nos permita realizar un movimiento de rotación. Por el contrario, esta técnica está contraindicada en casos de artrosis de la 1ª AMTF, cuando existe inestabilidad cuneometatarsiana, en osteoporosis grave, hipermovilidad del primer radio en los casos de un metatarsiano estrecho que dificulte la rotación del fragmento óseo. Las complicaciones que se pueden presentar son retraso en la cicatrización ósea, principalmente en pacientes de edad avanzada y hallux varus iatrogénico.

Existen diversos estudios sobre esta técnica. En 1997, Saxena realizó una revisión crítica de dicha técnica con conclusiones que reducían el ángulo intermetatarsal 6,5° y el ángulo de hallux valgus de 16,7 grados. Otro estudio realizado por Chiodo y Myerson, 2004 con 82 casos durante 30 meses de seguimiento obtuvo resultados que pasaron de tener un ángulo de HAV de 31° a 11°, y valores de ángulo intermetatarsal de 16° a 7°. Sin presentar transferencia de cargas al 2º metatarsiano. Algunas complicaciones que se describen son Hallux varus⁵, retraso en la cicatrización⁴, neuralgia³ e infección superficial³. Y Petroutsas J, Trnka et al, 2005 realizaron un estudio de 76 casos con un seguimiento clínico y radiológico durante 36 meses con resultados de reducción del ángulo de HAV de 37° a 14° y el ángulo medio intermetatarsal de primero y segundo de 18° a 9°. En este estudio también se evaluó la satisfacción del paciente obteniendo resultados de la cirugía con un 81% de los pacientes estaban satisfechos o muy satisfechos y el 95% de ellos no presentaba dolor o era muy leve.

PRESENTACIÓN DEL CASO CLÍNICO

El caso que presentamos es una mujer de 60 años de edad, que presenta una historia previa de problemas articulares en cadera izquierda y que refiere haber sido intervenida quirúrgicamente de Hallux abductus valgus del pie derecho (2005) por otro profesional de la salud. Con resultados finales no satisfactorios, pues incluso la paciente refiere que actualmente presenta mayor deformidad (fig. 1).

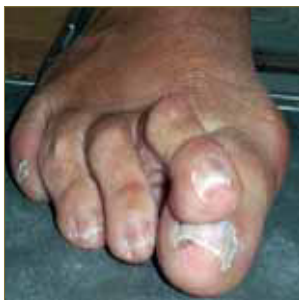

Figura 1. Imagen pre.

En la valoración radiológica (fig. 2) podemos comprobar que se le ha realizado una osteotomía de Ludoff y técnica de Akin proximal en la falange proxi-

mal con fijación de elemento externo (dispositivo de grapa). Se intuye una actuación deficitaria sobre parte blandas, los sesamoideos no están recolocados correctamente y el PASA sigue con una desviación importante. En la Exploración clínica (fig. 3), encontramos un primer metatarsiano muy corto e insuficientey la presencia de una subluxación de la 2ª metatarsofalángica y un 2º dedo en supraductus.

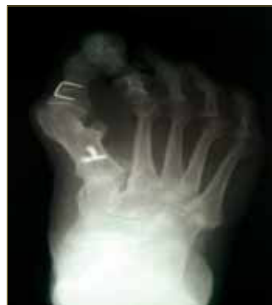

Figura 2. Rx previa.

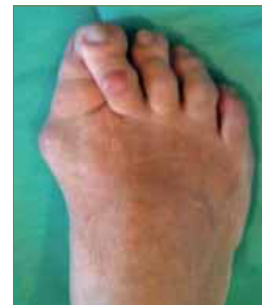

Figura 3. Dorso-plantar previa.

Comenzamos la entrevista clínica podológica según protocolo: Es una paciente cuya profesión habitual es dependiente de comercio lo que conlleva una media de 10 horas diarias en bipedestación. No presenta alergias medicamentosas ni anestésicas conocidas. No presenta enfermedades infectocontagiosas. Como Antecedentes generales: solo presenta una Artropatía no específica y como antecedentes podológicos sólo presenta problemas de bursitis crónica. Actualmente está con tratamiento farmacológico de AINES de manera ocasional.

Se realizan pruebas de Laboratorio. Se solicita hemograma, bioquímica y tiempos de coagulación, que presentan un patrón de normalidad. Pruebas radiológicas, radiografía dorso-plantar y lateral en carga. Se toman constantes vitales, normalidad. Pulsos Pedio y Tibial posterior con presencia de onda trifásica. Índice YAO: 1.09 y onda trifásica interdigital presente. Test de isquemia plantar y Test de relleno capilar: menor de 3 segundos. Coloración, temperatura y anejos cutáneos sin hallazgos patológicos. Valoración Doppler: +++/ +++. Catalogación del riesgo quirúrgico: ASA II. Valoración de riesgo de enfermedad tromboembólica: presenta bajo riesgo con un nivel de riesgo de TVP = 10, que sólo requerirá movilización precoz.

Se empleo como medicación intraoperatoria, la perfusión de 2 gr de antibiótico cefazolina diluido en 100 cc de suero fisiológico por vía intravenosa como profilaxis en la implantación del material de osteosíntesis.

Se inicia el procedimiento de anestesia (fig. 4) del primer radio con un bloqueo de mayo del primero y una anestesia troncular del 2º y 3º dedo con 15 o 20 ml de mepivacaina al 2%. Continuamos con un lavado quirúrgico de la zona a intervenir con povidona yodada y alcohol, según protocolo y preparación del campo quirúrgico. Pintamos la zona a intervenir y proseguimos con la isquemia supramaleolar con ayuda de un manguito neumático.

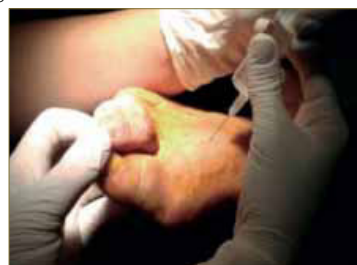

Figura 4. Anestesia.

A continuación se comienza con los gestos quirúrgicos intraoperatorios, diseñamos una incisión dorso-medial-longitudinal sobre el primer radio (fig. 5) y la consiguiente disección por planos y liberación lateral de partes blandas, apertura lateral de la cápsula, corte del ligamento trasverso y tenectomía del fascículo oblicuo del abductor y posterior exposición del campo con la ayuda de un separador de weilaner (fig. 6). Realizamos la apertura longitudinal de la cápsula y exposición del metatarsiano, con lo que conseguimos una visión lateral del metatarsiano (fig. 7).

Se realizó una extracción del material de fijación de osteosíntesis o grapa localizado en el Akin proximal (fig. 8). La retirada de este material fue una decisión del equipo quirúrgico tras valoración, si bien no hubiese presentado mayor problema si se dejaba, al igual que los otros tornillos que se decidió no extraer.

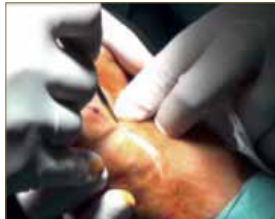

Fig. 5: Incisión dorso-longitudinal.

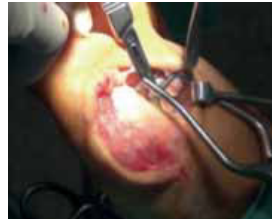

Fig. 6: Exposición con Weillaner.

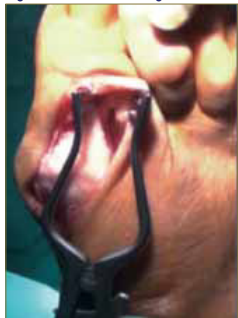

Fig. 7: Exposición partes blandas.

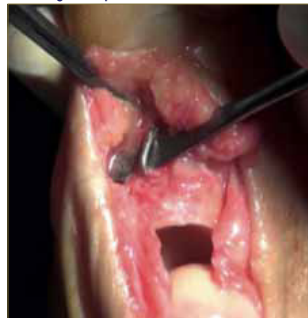

Fig. 8: Grapa de Akin.

Comenzamos la Osteotomía de Austin modificada en la cabeza del primer metatarsiano. El diseño de la rama dorsal es más corto y casi perpendicular al plano del suelo (fig. 9), dejando el vértice de la osteotomía (fig. 10) aproximadamente a un tercio de la cara dorsal del metatarsiano. Podemos observar como la porción plantar es de prácticamente el doble. El diseño de la rama plantar (fig. 11) es más larga y casi paralela al plano del suelo. Con esta modificación lo que se pretende es que la mayor parte del tornillo este trabajando en la zona plantar. Consiguiendo de esta manera una mayor compactación del tornillo en el tejido plantar.

Con la ayuda de una aguja de Kishner, que puede ser de 1 ó 1.2, en función del fabricante de los tornillos, se consigue la medición del tornillo que vamos a insertar (fig. 12). El desplazamiento va en función del grado de corrección y de la cabeza del metatarsiano.

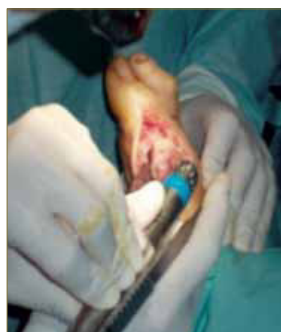

Fig. 9: Corte dorsal.

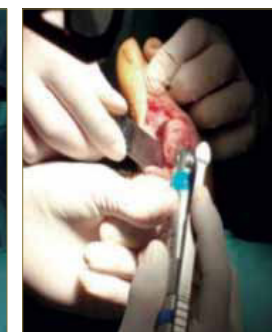


Fig. 10: Vértice osteotomía

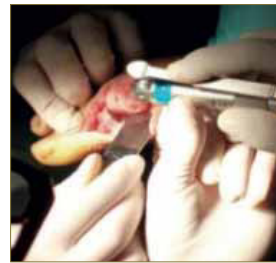

Fig. 11: Corte plantar.

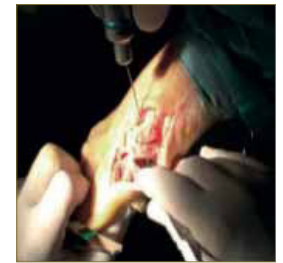


Fig. 12: Medición de tornillo.

Seguidamente procedemos con el avellanado del hueso para evitar que sobresalga la cabeza del tornillo y no dejar ninguna superficie que pueda ocasionar molestias (en ocasiones puede presentar molestias con el calzado y la deambulación). Y se procede a la fijación con un tornillo canulado tipo herbert de 3mm de grosor x 18 mm de longitud (fig. 13). A continuación procedemos a la remodelación de la cabeza del metatarsiano, para realizar el corte de la exóstosis sobrante (fig. 14) se emplea una sierra debido a que el buni6n es importante y posteriormente realizamos un limado de la zona con lima Joseph.

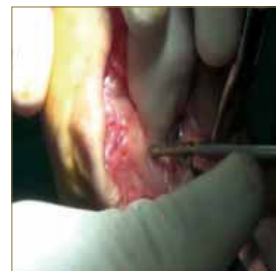

Fig. 13: Colocaci6n tornillo.

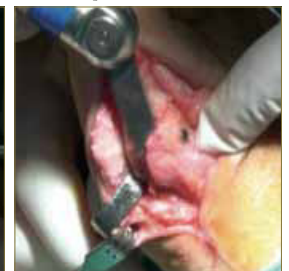

Fig. 14: Resecci6n buni6n.

Finalmente, realizamos el cierre por planos. Para la sutura de la cápsula articular se utiliz6 material reabsorbible de 3/0 mediante puntos sueltos, y sutura intradérmica con puntos en "N" para aproximar los bordes de la herida. Para suturar la piel se utiliz6 monofilamento de 3/0 de manera continua de peletero (fig. 15).

Una vez terminada la actuaci6n sobre el primer dedo, procedemos a actuar sobre los dedos segundo y tercero. Para estos dedos se ha planificado una t6cnica de osteotomía de Weill con artrodesis de 2°.

Se realiz6 una incisi6n longitudinal sobre el segundo radio, con una trayectoria modificada de tipo sinuoso y con direcci6n hacia el tercer radio. Se continu6 con la disecci6n por planos de la articulaci6n metatarsofalángica y segundo dedo y la apertura de la cápsula y posterior liberaci6n de los ligamentos colaterales.

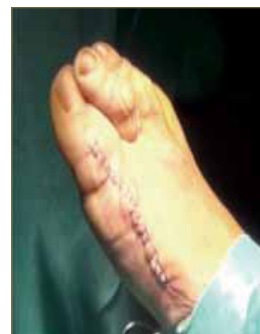

Fig. 15: Sutura continua peletero.

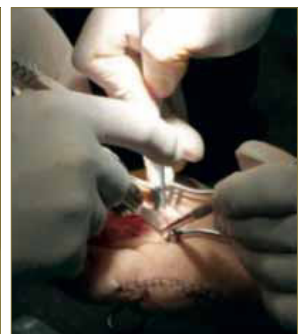


Fig. 16: Osteotomía Weill.

En muchas ocasiones antes de realizar la osteotomía de Weill (fig. 16) es conveniente realizar la actuaci6n sobre la articulaci6n interfalángica lo que nos permite un mejor acceso a la cabeza del metatarsiano y nos facilita la realizaci6n de la t6cnica Weill. No se

recomienda el empleo del elevador de Mc glamery para de esta manera evitar la ruptura de los ligamentos colaterales de la articulación metatarsofalángica. Estos ligamentos ayudan a la posición correcta de la cabeza y permite una mayor fijación con mayor estabilidad.

Comenzamos la actuación y se reseca la cabeza de la falange proximal con la sierra y de una pequeña porción de la base de la 2ª falange con la gubia de hueso. Y como hemos explicado anteriormente, se recomienda no completar la artrodesis para facilitar la actuación sobre el metatarsiano.

Se realiza el corte del Weill comenzando en el borde superior de la carilla articular paralelo al suelo y se recomienda que con la ayuda de la mano pasiva se eleve el metatarsiano hacia arriba con lo que conseguimos un mejor campo de visión. También se puede exponer mejor el metatarsiano con la ayuda de un mini Hoffman sobre el cuello quirúrgico.

Antes de colocar el tornillo se hace una pica con un punzón sobre la cortical para facilitar la introducción del tornillo (fig. 17). Se colocan tornillos de tipo autorrompibles de 2 x 12 mm, en nuestro caso. Son tornillos macizos que se colocan mediante un insertador manual. Se trata de un material muy delicado, con elevada capacidad de ruptura y que requiere una manipulación cuidadosa. Una vez introducido se realiza movimiento de "stick" anteroposterior para desprender el tornillo del bástago. Asegurándonos de que esta colocado correctamente los dos segmentos óseos, nos podemos ayudar con la mano con fuerza desde plantar. A continuación se reseca con gubia de hueso la parte dorsal sobrante y remodelación con lima de Joseph. Este proceso se repite en la cabeza de 2º y 3º metatarsiano.




Fig. 17: Tornillo autorrompible.

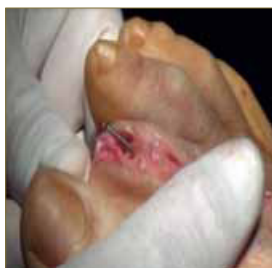

Fig. 18: Implante aguja K.

Se procede a la colocación de aguja k intramedular (fig. 18) en el segundo dedo, primero se hacen dos orificios uno en la falange proximal y otro en la falange media, a continuación se mide el largo y se angula unos grados con el objetivo de conseguir una garra funcional de aproximadamente unos 10 grados. Se corta y posteriormente se introducen por ambos agujeros para que quede compactado. Primero se introduce la guja en la falange proximal que corresponde a un 70-80% de la aguja y posteriormente traccionamos el dedo y enclavijamos la falange medial en dicha aguja.

Finalmente, realizamos el cierre por planos. Para la sutura de la cápsula articular se utilizó material reabsorbible de 2/0 mediante puntos sueltos. Para suturar la piel se utilizó monofilamento de 3/0 de manera continua de peletero. Colocación de apósito no adherente absorbente y vendaje de la zona. Siguiendo el procedimiento de cierre anteriormente explicado y se realiza control radiológico inmediato.

Para el postoperatorio inmediato se prescribe como medicación postquirúrgica: Vitamina C 500 mg cada 24 horas durante un mes; Omeprazol 20mg cada

24 horas durante 6 días e Hidrocloruro de tramadol y Paracetamol 1 comp. cada 8 horas durante 6 días.

Las recomendaciones postquirúrgicas consisten en deambulación con calzado post-quirúrgico de tacón invertido durante las primeras semanas y posteriormente con calzado cómodo. Empleo de separador de silicona entre 1º y 2º dedos durante próximas semanas y la realización de ejercicios de movilización en su domicilio tres veces día durante 20-30 min.

En las sucesivas revisiones (fig. 19-21) la paciente presentó edema moderado. Buena alineación. No dolor. No signos de hemorragia ni de infección. Se realizaron curas secas con povidona yodada y vendaje semicompresivo. Inicialmente se realiza una órtesis de silicona de tabique interdigital del primer dedo para ayudar a la corrección. La paciente comenta que los problemas articulares de la cadera izquierda se le han agravado con el uso del calzado postquirúrgico, a pesar de haber hecho bien el reposo, pero que van desapareciendo poco a poco.

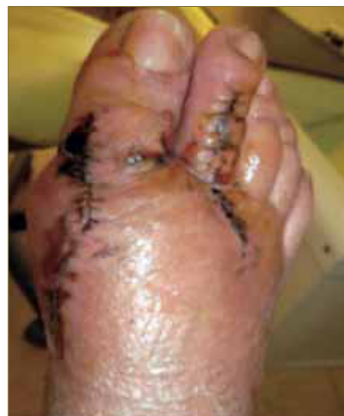

Fig. 19: Cura post.1.

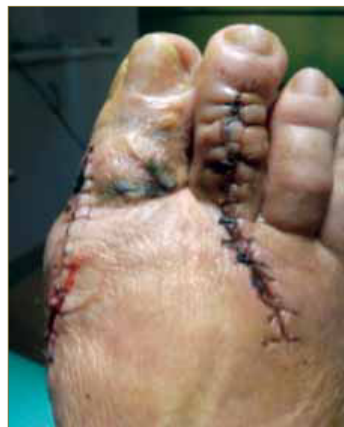

Fig. 20: Cura post.2.

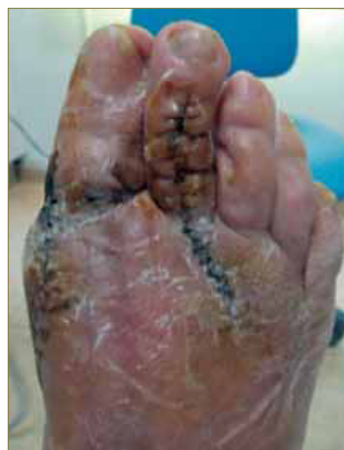

Fig. 21: Cura post.3.

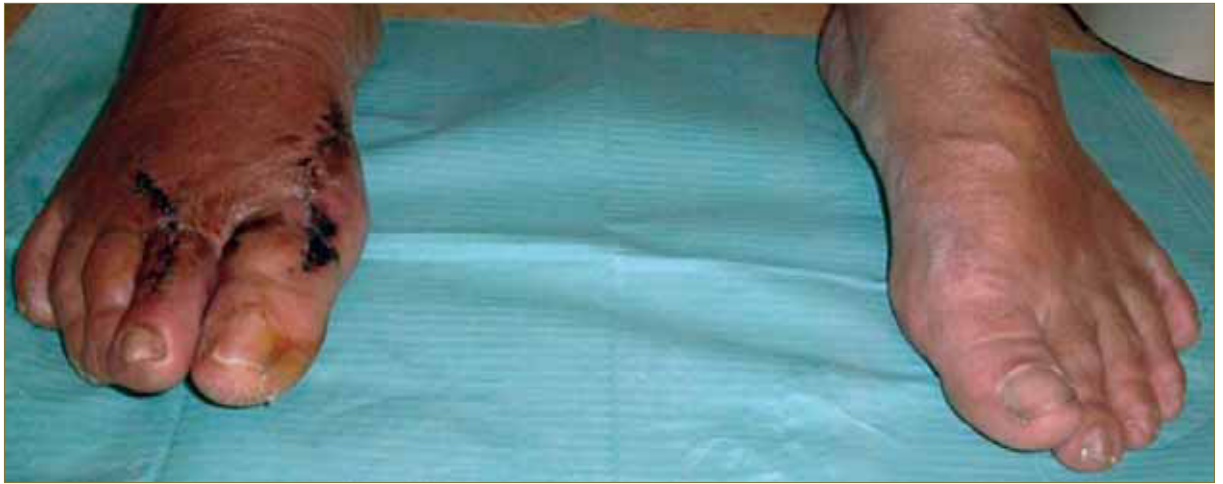

Fig. 22: Imagen postquirúrgica

A los tres meses podemos apreciar que el resultado final es favorable y aceptable, funcionalmente bueno (fig.22). La paciente no tiene ningún problema de dolor, ni sobrecargas metatarsales. Se remite al Servicio de Ortopodología para seguimiento de tratamiento podológico integral.

CONCLUSIONES

El hallux valgus es una deformidad progresiva que afecta al antepié y cuyo tratamiento definitivo, en ocasiones, es el quirúrgico. A veces, los procedimientos quirúrgicos fallan o mejor dicho fallamos los profesionales en la elección de la técnica y en la elección del paciente, usuario, cliente. En ocasiones se

nos presentan algunos casos de mayor complejidad y tenemos que dar una solución al problema de salud que nos plantea los pacientes. Teniendo siempre presente que es muy importante que sólo se realice la cirugía si es absolutamente necesario (las razones estéticas no deben forzar la indicación de tratamiento quirúrgico no por estética) y realizando una selección correcta de los pacientes.

En nuestro caso, se ha demostrado que los resultados son aceptables, teniendo en cuenta que se trata de un tratamiento de rescate ante un procedimiento quirúrgico anterior que ha fallado, donde el campo quirúrgico y las condiciones que nos encontramos dificulta nuestra actuación. Pero afortunadamente cada día somos estamos más capacitados y formados para dar solución a este tipo de problemas. Y en este caso, la cirugía es el tratamiento de elección.

BIBLIOGRAFÍA

- Weinfeld SB. Osteotomies of the forefoot. *Current Opinion in Orthopaedics*.2001;12:106-111
- Petroutsas J y Trnka HJ. Osteotomía de Ludloff para la corrección del hallux valgus. *Tec Quir Ortop Traumatol*. 2005; 14(3):148-1727
- Nyska M, Trnka HJ, Parks BG, et al. Proximal metatarsal osteotomies: a comparative geometric analysis conducted on sawbone models. *Foot Ankle Int*. 2002;23: 938-945.
- Nyska M, Trnka HJ, Parks BG, et al. The Ludloff metatarsal osteotomy: guidelines for optimal correction based on a geometric analysis conducted on a sawbone model. *Foot Ankle Int*. 2003;24:34-39.
- Chiodo CP, Schon LC, Myerson MS. Clinical results with the ludloff osteotomy for correction of adult hallux valgus. *Foot Ankle Int*. 2004;25:532-536.
- Saxena A, McCammon D. The Ludloff osteotomy: a critical analysis. *J Foot Ankle Surg*. 1997;36:100-105
- Cisar J, Holz U, Jenninger W, et al. Die Osteotomie nach Ludloff bei der Hallux-valgus-Operation. *Aktuelle Traumatol*. 1983;13:247-249
- Montañó P, Coheña M, García J y Rodríguez A. Cirugía paliativa para el tratamiento de un pie neuropático: artrodesis de un primer dedo en hiperextensión como consecuencia de un malperforante plantar. *Rev Esp Pod*. 2012;1(23):36-41
- Myerson MS. The Ludloff Osteotomy. *Joint Meeting of the American Orthopaedic Foot & Ankle Society and the Japanese Society for Surgery of the Foot*. Hawaii, November 13-15, 1997.
- Bae SY y Schon LC. Surgical Strategies: Ludloff First Metatarsal Osteotomy. *Foot & Ankle International*. 2007; 28(1):180-236
- Ludloff K. Die Beseitigung des Hallux valgus durch die schräge planta-dorsale Osteotomie des Metatarsus I. *Arch Klin Chir*. 1918;110:364-387.
- Myerson MS. The Modified Ludloff Metatarsal Osteotomy. *Reconstructive Foot and Ankle Surgery. Management of Complications*.2010;31:185-192
- Álvarez-Lerma F y Grau S. Tratamiento de rescate en las infecciones graves de los pacientes hospitalizados. *Rev Esp Quimioterap*. 2.007;20(2):234-240
- Woo Jin CH, Kook YH, Seob YH, Bom Soo K et Jin Woo L. Comparison of the proximal chevron and ludloff osteotomies for the correction of hallux valgus. *Foot Ankle Int*. 2009; 30 (12): 1154-1160
- Nyska M. Principles of first metatarsal osteotomies. *Foot Ankle Clin*. 2001;6(1):399-408