

# TRATAMIENTO QUIRÚRGICO DE METATARSALGIAS CON MÍNIMA REPERCUSIÓN

Estefanía Soriano Pellicer<sup>1</sup>.

1. Diplomado en Podología por Universidad Miguel Hernández (Elche) Alicante. Master Cirugía Mínima Incisión del Pie por Universidad Católica de Valencia. N° Colegiado 2668. Comunidad Valenciana. Miembro de AEMIS. Fellowship por la AAFAS.

## CORRESPONDENCIA

Estefanía Soriano Pellicer  
C/ Duc Alfons El Vell, nº 18-2º-7.  
46701 Gandía (Valencia)  
E-mail: estefaniasoriano@msn.com

## RESUMEN

Las metatarsalgias forman parte de un grupo de patologías dolorosas del antepié las cuales pueden llegar a incapacitar e impedir la deambulación normal. Esta patología puede ser un problema primario de origen mecánico, por enfermedades sistémicas o un problema secundario por causas iatrogénicas. Cuando los tratamientos convencionales fracasan y no dan el resultado esperado se recurre a la cirugía para dar solución a este mal común en ocasiones recidivante. Se han descrito numerosas técnicas quirúrgicas con osteotomías metatarsales a distintos niveles y en la actualidad existe la controversia entre cirugía abierta versus cirugía MIS, cada una con su repercusión.

El objetivo principal de este trabajo es analizar los resultados obtenidos de osteotomías capitales de metatarsianos con técnica de mínima incisión y valorar la buena y rápida evolución de los mismos. Se ha realizado un estudio observacional descriptivo retrospectivo de una serie de 15 pacientes, 17 pies intervenidos con 33 osteotomías metatarsales realizadas. Los resultados obtenidos han sido satisfactorios con una rápida recuperación y mínima repercusión evitando así los problemas derivados que pueden aparecer en la cirugía abierta como son pérdida de movilidad metatarso falángica y riesgo de reacción a cuerpo extraño por material de osteosíntesis o migración del mismo.

## PALABRAS CLAVE

Metatarsalgia; Cirugía Mínima Incisión; Osteotomía capital.

## ABSTRACT

The metatarsalgias are part of a group of painful forefoot pathologies which can incapacitate and prevent normal ambulation. This condition can be a primary problem of mechanical, systemic diseases or a secondary problem from iatrogenic causes.

When conventional treatments fail and not give the expected result recure to surgery to solve this common evil sometimes recurrent. Have been described numerous surgical techniques metatarsal osteotomies at different levels and at present there is controversy between surgery versus open surgery MIS, each with its impact.

The main objective of this paper is to analyze the results of metatarsal osteotomies capitals with minimal incision technique and assess the good and fast development of the same. We performed a retrospective descriptive study of a series of 15 patients, 17 feet operated with 33 metatarsal osteotomies performed. The results have been satisfactory with rapid recovery and minimal impact thus avoiding the problems that can occur in open surgery such as metatarsal phalangeal joint mobility loss and risk of foreign body reaction or migration osteosynthesis material thereof.

## KEY WORDS

Metatarsalgia; Minimal Incision Surgery; Capital osteotomy.

## INTRODUCCIÓN

La metatarsalgia central o de radios centrales, es una patología que puede afectar al segundo, tercer o cuarto metatarsiano individualmente o bien en su conjunto.

Según su localización, podemos encontrar metatarsalgias retrocapitales (suelen ser debidas a por factores traumáticos), subcapitales (sobrecarga o exceso de presión), antecapitales (por defecto o alteración biomecánica del pie o miembro inferior) y/o intermetatarsales (bursitis intermetatarsal o a neuroma de Morton).

Según su etiología, la metatarsalgia puede ser un problema primario de origen mecánico, por enfermedades sistémicas o un problema secundario por causas traumáticas o iatrogénicas. Scheier considera que los malos resultados de la cirugía del antepié son debidos a dos causas fundamentales: indicaciones no demasiado estrictas (siendo más bien estéticas) y técnica quirúrgica inadecuada (insuficiente consideración de la longitud de dedos y metatarsianos, o bien corrección aislada de la deformidad de un dedo en lugar de realizar un tratamiento global y homogéneo de todo el antepié<sup>1</sup>.

Según Viladot<sup>2, 3, 4</sup> las alteraciones biomecánicas son la causa más frecuente de dolor en el antepié y las clasifica en 3 grandes grupos:

- Metatarsalgia por sobrecarga de todo el antepié debida a una carga excesiva de éste y a una disminución de la del retropié (es la tendencia en pie equino y en pie cavo).
- Metatarsalgia por desequilibrio en el trabajo de los radios dando lugar a una sobrecarga de los metatarsianos colindantes (siendo la más frecuente el síndrome de insuficiencia del primer radio).
- Metatarsalgia en relación con deformidades de los dedos (la más característica es la debida al Hallux Valgus aunque los dedos en garra también generan una sobrecarga al metatarsiano afecto).

Roukis clasifica las metatarsalgias en función si son o no secundarias a afecciones de partes blandas; deformidades estructurales de los metatarsianos; deformidades funcionales de los mismos y patologías intraarticulares<sup>5</sup>.

El presente trabajo se centra en las metatarsalgias de origen mecánico donde podemos encontrar alteraciones estructurales o funcionales que dan lugar a la patología. Entre todas las alteraciones existentes, este trabajo recoge las propias de los metatarsianos y las debidas a alteraciones digitales y/o derivadas de patología mecánica del primer radio<sup>6, 7, 8</sup>.

Maestro considera un pie sin patología metatarsal cuando el primer metatarsiano está centrado sobre los sesamoideos; las articulaciones metatarso falángicas son estables y reducidas, el Angulo PASA es menor de 9°, el DASA es 0°, la formula metatarsal es Index Plus Minus y la formula digital es cuadrada<sup>9</sup>.

El diagnóstico de las metatarsalgias ha de ser exhaustivo tanto clínico como fundamentado en pruebas complementarias y tras agotar todas las posibilidades de tratamiento conservador se recupere a la cirugía con el fin de restablecer la longitud y posición de las cabezas metatarsianas para la corrección de la deformidad y recuperar el equilibrio biomecánico.

Desde que en 1916 Meisenbach<sup>10</sup> describiera la primera osteotomía metatarsal hasta la actualidad se han descrito más de 40 procedimientos quirúrgicos con sus respectivas modificaciones. En estos momentos, la osteotomía más realizada es a nivel distal, técnica de Weil, descrita inicialmente por Lowell s. Weil en E.E.U.U. y extendida en Europa por Louis Barouk<sup>11,12</sup>.

El objetivo de la mayoría de osteotomías metatarsales es disminuir la sobrecarga del metatarsiano originada por:

- Luxaciones metatarso falángicas en deformidades de dedos menores como dedos en garra.
- Metatarsianos planta-flexionados, es el caso de Index Plus y son metatarsalgias de 2ª Rocker donde encontramos zonas de hiperqueratosis subcapital del metatarsiano afecto. Se corrigen mediante osteotomías elevadoras.
- Sobre sollicitación mecánica secundaria a excesiva longitud, es el caso de Index Minus y son metatarsalgias de 3ª Rocker asociadas a una hiperqueratosis difusa generalmente situada antecapital del metatarsiano involucrado. En estos casos se plantea osteotomías acortadoras<sup>13</sup>.
- Hipertrofia de cóndilos cuya solución radica en condilectomías plantares.

La cirugía de mínima incisión (MIS) pretende respetar las estructuras anatómicas implicadas en la contención y estabilización de los extremos de la osteotomía<sup>14</sup>, y al no realizar disección de partes blandas ni desperiostización de la zona de osteotomía se conserva una buena vascularización que permite la unión propia de la osteotomía realizada sin la necesidad de material de osteosíntesis que la fije<sup>15</sup>. Del mismo modo, la conservación de la vascularización de la zona nos garantiza la rápida producción del callo óseo y fijación propia de la osteotomía. Además la no fijación de la osteotomía y el apoyo precoz con el zapato postquirúrgico favorece que las cabezas metatarsales se reubiquen colocándose en una posición más idónea para el mejor reparto de cargas.

El objetivo principal de este trabajo es analizar los resultados obtenidos de osteotomías capitales de metatarsianos con técnica de mínima incisión y valorar la buena y rápida evolución de los mismos. Se han seleccionado de nuestra práctica habitual, un grupo de 15 pacientes, dos de los cuales se han intervenido los 2 pies, se han intervenido quirúrgicamente 17 pies realizando 33 osteotomías metatarsales. En el 82,4% casos se ha combinado la técnica de cirugía MIS metatarsal con técnicas quirúrgicas de primer radio y en todos los casos se han realizado técnicas quirúrgicas de dedos menores.

### Motivos de inclusión.

Intervenciones quirúrgicas realizadas desde octubre 2011 hasta octubre 2012 para así poder contemplar en el estudio el seguimiento mínimo de 6 meses tras la cirugía realizada.

### Motivos de Exclusión.

Casos en los que la etiología de la metatarsalgia se podía relacionar con procesos sistémicos (neuropatías, artritis reumatoide, artritis gotosa, necrosis avascular o fracturas de metatarsianos) así como aquellos que hayan tenido una cirugía metatarsal previa con osteosíntesis en el metatarsiano afecto.

## DESCRIPCIÓN TÉCNICA QUIRÚRGICA

La cirugía fue realizada a todos los sujetos por el mismo equipo quirúrgico con la consecución de todos los pasos protocolizados que se describen más adelante.

El tipo de anestesia utilizada, dependiendo del procedimiento y técnicas a ejecutar, ha sido bloqueo de tobillo y bloqueo loco regional anestesiando el/ los metatarsiano/s afecto/s. En ambos casos se utilizó mepivacaina al 2% no superando nunca las dosis máximas. En el bloqueo de tobillo se realizó la técnica descrita por Eduardo Nieto García<sup>16</sup> para localizar los cinco troncos nerviosos que irradian el pie: el nervio tibial posterior, nervio peroneo profundo o tibial anterior, nervio peroneo superficial, nervio safeno interno y nervio sural. Gracias a esta técnica conseguimos un óptimo y duradero bloqueo de tobillo utilizando cantidades mínimas (entre 7 y 10ml).

Las osteotomías metatarsales se realizan desde un acceso dorsal con mínima incisión en piel gracias a la hoja de bisturí 64, se proyecta la entrada mediante vista fluoroscópica hasta la cápsula metatarso falángica hasta llegar a posicionarse en el cuello quirúrgico del metatarsiano a intervenir. La osteotomía se realiza con una anulación de 45° respecto al eje del metatarsiano en el cuello quirúrgico mediante una fresa Ishan larga. La progresión del corte será de medial a lateral en pies derechos y de lateral a medial en pies izquierdos sin perder en ningún momento la anulación de 45°<sup>17</sup>.

Tras la realización del corte de osteotomía, se comprueba fluoroscópicamente la correcta ejecución tirando del dedo afecto para así objetivar mediante visión fluoroscópica el lugar de la osteotomía al separarse la porción distal.

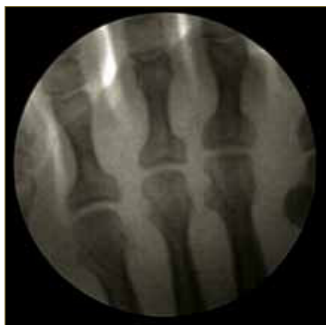
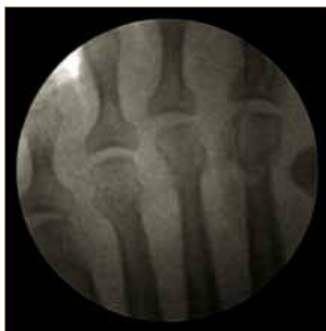
Imagen fluoroscópica previa.



Osteotomías M2-M3 realizadas.

La fijación externa de las osteotomías realizadas se consigue mediante los vendajes colocados posteriormente y el mantenimiento de los mismos durante un mes o hasta que la osteotomía realizada sea estable. El objetivo principal de estos vendajes es la

alineación del radio intervenido y mantenimiento de la corrección realizada. Estos vendajes constan de tiras de esparadrapo de tejido transpirable de varias medidas: unas de 10 cm de ancho por 7 de largo que nombraremos "tiras metatarsales", las cuales según su colocación, favorecerán la planta flexión o la dorsiflexión metatarsal (si colocamos la tira metatarsal desde la planta del pie hacia el dorso, ésta ejerce una fuerza equivalente a un momento dorsiflexor sobre los metatarsianos que alberga; por el contrario, si colocásemos las tiras desde el dorso hacia la planta, estaríamos ejerciendo una fuerza plantarflexionadora de los mismos). Las otras tiras que llamamos "tiras de dedos" son las que colocan las falanges en posición neutra para estabilizar el radio en su conjunto. El tamaño de estas tiras es 5 cm de ancho por 15 cm de largo. A estas tiras se le realiza un corte longitudinal en uno de sus extremos justo en la mitad de su anchura, de tal modo que las tiras se abren en un extremo para poder abrazar el segmento (falange) a inmovilizar. En total se colocan 3 tiras, en cada dedo implicado, para establecer la posición correcta de cada falange en dorsiflexión o planta flexión y lograr la realineación del radio y a su vez, la descompresión de la articulación metatarso falángica afectada. Del mismo modo, estas tiras contribuyen al cierre de la osteotomía realizada en falanges, es por ello, que la dirección en la colocación de las tiras ha de favorecer el correcto cierre de la osteotomía realizada en la cirugía de dedos.

Concretamente la colocación correcta sería: la primera tira fijando la falange proximal en posición de ligera planta flexión; la segunda tira se coloca en la falange media simulando una dorsiflexión de la misma y una tercera tira se coloca en la falange distal creando una planta flexión de todo el conjunto anterior formado por la falange proximal y la falange media. De este modo, este vendaje recoloca cada porción del dedo alineando así el radio en cuestión. Además, esta alineación favorecerá la recolocación de la cabeza metatarsal tras la osteotomía realizada y mantiene descolapsada la articulación metatarsofalángica. Por último se colocan tiras de dedos en posición transversa para realizar sindactilias a todos los dedos intervenidos y evitar sobrecargas en alguno de ellos.

Este vendaje fijador externo se mantiene por un mes hasta que el callo óseo primario se haya formado y la osteotomía sea así estable. Cabe recordar que la carga inmediata gracias a la deambulacion temprana con un zapato postquirúrgico de suela rígida favorece la inmediata recolocación de las cabezas metatarsales tras las osteotomías realizadas. No obstante, se recomienda al paciente cierto reposo relativo las primeras 48h con elevación del miembro inferior intervenido y aplicación de frío local. Además se pauta medicación antibiótica y antiinflamatoria durante el postoperatorio inmediato, concretamente durante 4 días, momento en el que se le realiza la primera cura.

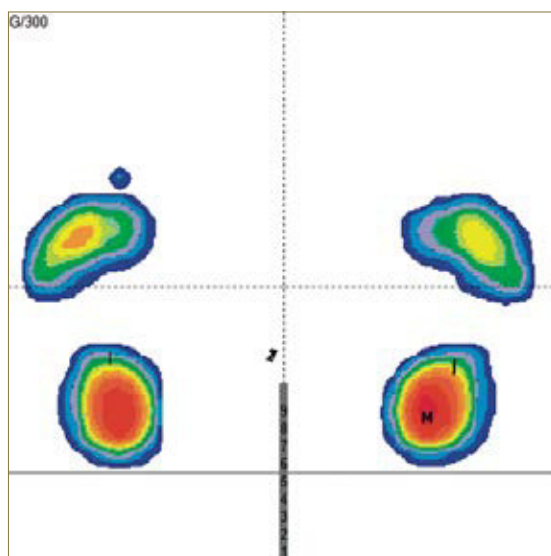
El protocolo establecido de curas postquirúrgicas semanales nos ayuda a realizar el seguimiento de la formación del callo óseo primario y además se refuerza la fijación externa cambiando las tiras de sujeción para que permanezca estable en el tiempo.

Bien es sabido que el exceso de movilidad en la zona de osteotomía provocará la aparición de un callo hipertrófico que retrasará la osificación completa de la osteotomía.

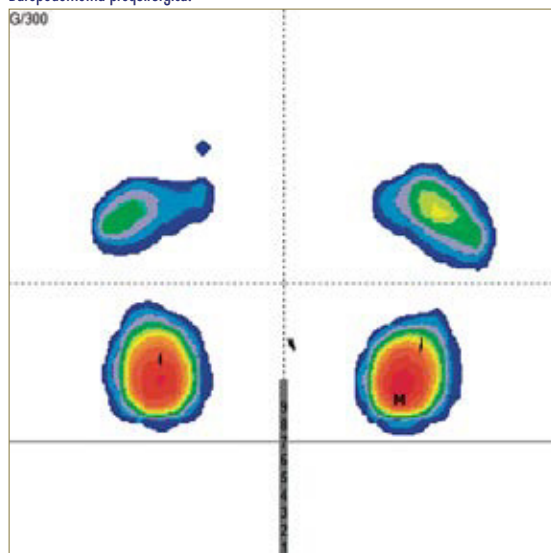
Tras el seguimiento semanal y correcta evolución aproximadamente al mes se retira el vendaje externo

recomendando al paciente el realizar por si mismo las sindactilias con esparadrado de papel de 5 cm. El zapato postquirúrgico se retira a la 5ª semana cuando el callo óseo primario se ha establecido y la osteotomía es estable, se le indica al paciente que debe iniciar progresivamente a calzarse con zapatos que no opriman excesivamente el antepié para evitar el edema y sobrepresión lateral. El alta postquirúrgica se suele dar a la 6ª semana.

Se realiza revisión a los 6 meses de la cirugía para evidenciar la correcta evolución del callo óseo y además se realiza estudio biomecánico y baropodométrico para constatar los cambios acontecidos tras la cirugía. Es en este momento en el cual se instaura ortesis plantar al paciente que así lo requiera para evitar recidivas por mal posicionamiento de retropié con exceso de varo o valgo que pueda llevar a un desbalance biomecánico posterior.



Baropodometría prequirúrgica.

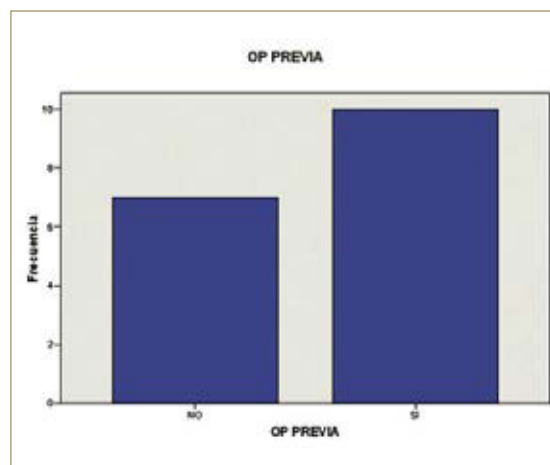
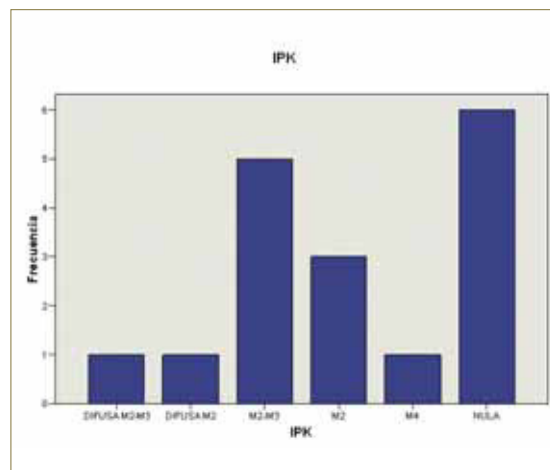
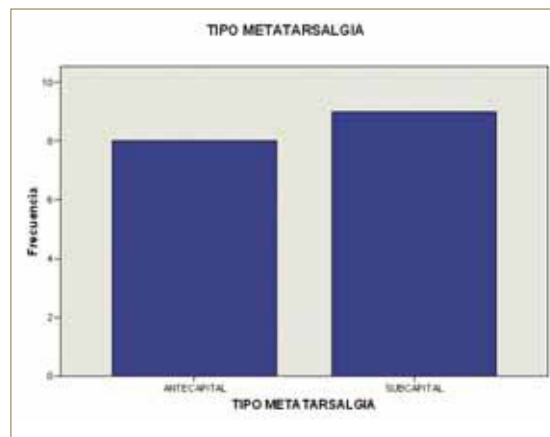


Baropodometría postquirúrgica.

## RESULTADOS Y CONCLUSIONES

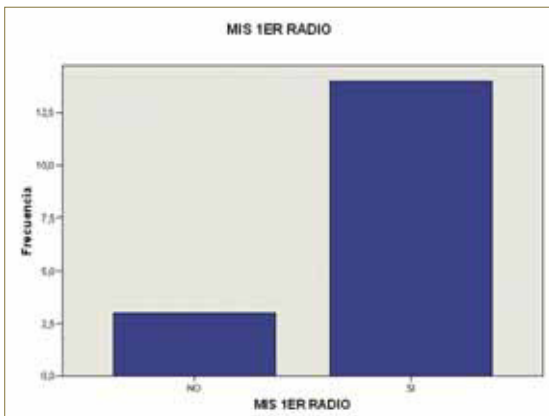
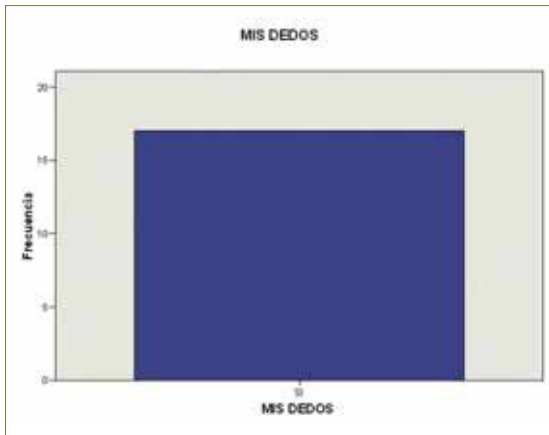
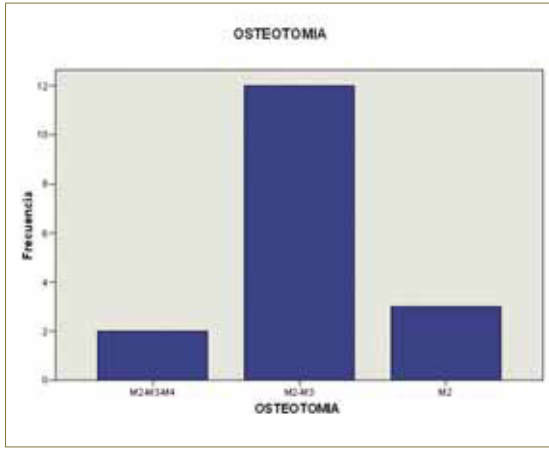
Los resultados que encontramos en nuestro estudio retrospectivo fueron que de 15 pacientes intervenidos, el 86,7% mujeres con edad media de 66,67 años; del total de 17 pies, el 64,7% eran pies izquier-

dos; el tipo de Metatarsalgia predominante fue subcapital (52,9%), en la mayoría de los casos (35,3%) la IPK era nula, la movilidad de las articulaciones metatarsofalángicas era normal en el 52,9% y el 58,8% de los casos eran portadores de ortesis plantares.



Del total de las 33 osteotomías realizadas en el 70,6% de los casos se realizó osteotomía conjunta de M2-M3, combinada con cirugía MIS de dedos en el 100% de los casos y combinada con cirugía Mis del primer radio en el 82,4% de los casos. Se realizó anestesia metatarsal en el 76,55 de los casos y se realizó bloqueo de tobillo en el 23,5% de los casos.

Así mismo se constató la diferencia de longitud metatarsal postquirúrgica logrando una diferencia sustancial media de 3,76 mm de longitud de M2 y 3,786 mm de longitud de M3.



Se puede por tanto justificar la técnica quirúrgica de mínima incisión planteada como efectiva ante los resultados estudiados dado que las hipótesis planteadas se han cumplido y se han logrado los objetivos propuestos en un inicio.

En toda la revisión bibliográfica realizada se indican y reiteran las complicaciones que se dan en cirugía abierta:

- Disminución de la movilidad metatarsofalángica relacionado con la aparición de cicatriz hipertrófica de la capsula y partes blandas del dorso de la articulación metatarso-falángica.
- “Dedo flotante” debido a la modificación del centro de rotación de la AMTF por importante acortamiento metatarsal lo cual implica un desplazamiento plantar de la cabeza y por tanto, el cambio de lugar de los músculos interóseos actuando estos entonces como dorsiflexores y por consecuencia la pérdida de contacto con el suelo del dedo<sup>18-22</sup>.
- Riesgo de intolerancia del material de osteosíntesis o migración del mismo que implicará la necesidad de reintervención quirúrgica para retirada del mismo<sup>23</sup>.

En nuestra práctica las posibilidades de presentar estas complicaciones son menores debido a que no se utiliza material de osteosíntesis en cirugía de mínima incisión y se respetan las estructuras nobles como cápsula y tejidos blandos si se realiza la técnica correcta y protocolarizada<sup>14</sup>.

Mifsut-Miedes et al<sup>24</sup> concluyen que a diferencia de la técnica abierta, la pérdida de movilidad con la técnica de mínima incisión es menor. Y para evitar el “dedo flotante”, la realización correcta de la osteotomía diseñada a 45° respecto al eje del metatarsiano, asegura un desplazamiento dorsal para la elevación de la cabeza metatarsal intervenida.

La conclusión a la que llega este estudio es que la cirugía de mínima incisión ofrece un buen resultado con una rápida recuperación debido a una disminución de los daños ejercidos sobre las estructuras anatómicas implicadas, evitando así problemas iatrogénicos como pérdida de movilidad articular o riesgo de reacción a cuerpo extraño por el material de osteosíntesis o migración del mismo que se pueden dar en la cirugía abierta con osteosíntesis de las osteotomías realizadas.

## BIBLIOGRAFÍA

1. SCHEIER HT. Secondary correction on the forefoot. *Orthopäde* 1987; 16 (4).
2. VILADOT A. Patología del antepié, 4ª edición Barcelona 2001.
3. VILADOT A. Síndrome de insuficiencia del primer radio. *Biomecánica, medicina y cirugía del pie*. Barcelona: Ed. Masson SA 1997.
4. VILADOT A. Quince lecciones sobre patología del pie. Masson SA 2000.
5. ROUKIS TS. Central Metatarsalgia head neck osteotomies: indications and operative techniques. *Clin Podiatr Med surg* 2005.
6. DE PRADO M, RIPOLL PL, GOLANO P. *Cirugía percutánea del pie*. Barcelona: Masson SA Ed.2003.
7. NUÑEZ SAMPER M, LLANOS SALAZAR LF. *Biomecánica, medicina y cirugía del pie*. Barcelona Ed. Masson 2ª Edición.
8. LELIEVRE J. *Patología del pie*. Edit Toray Masson 4ª Ed 1982.

9. MAESTRO M, BAROUK et al. Bimécanique et repères radiologiques de sésamoïde latéral de l'hallux par rapport à la palette métatarsienne. *Med chir pied*. 1995.
10. MEISENBACH R O. Painful anterior arch of the foot: an operation for its relief by jeans of raising the arch. *J Orthop Surg* 1916.
11. BAROUK LS. L'ostéotomie cervico-capitale de Weil dans le métatarsalgies medials. *Med Chir Pied* 1994; 10:1.
12. BAROUK LS. Weil's metatarsal osteotomy in the treatment of metatarsalgia. *Orthopade* 1996; 25 (4): 338-44.
13. MACEIRA SUAREZ E. Aproximación al estudio del paciente con metatarsalgia. *Rev Pie Tobillo* 2003; 7: 17-29.
14. NIETO GARCIA E.; RODRIGUEZ BAEZ A. Estructuras implicadas en la práctica de la cirugía de mínima incisión del pie. Editorial Glosa 2009.
15. DE PRADO M, RIPOLL PL, GOLANO P. Metatarsalgias en cirugía percutánea. Barcelona: Masson Ed. 2005. 167-82.
16. NIETO GARCIA E.; RODRIGUEZ BAEZA A. Anestesia del pie. Puntos diana. Editorial Glosa 2011.
17. NIETO GARCIA E. Técnicas de mínima incisión. Editorial Mileto 2004.
18. TRNKA HJ, NYSKA M, PARKS BG, MYERSONH MS. Dorsiflexion contracture after the Weil osteotomy: results of cadaver study and three-dimensional analysis. *Foot Ankle Int*. 2001; 22 (1): 47-50.
19. JARDE O, HUSSENOT D, VIMONT E, BAROUK LS, FERRE B, RAAD GA. L'Osteotomie cervico-capitale de Weil dans les metatarsalgies medianes: étude de 70 cas. *Acta Orthop Belg*. 2001; 67: 139-48.
20. O'KANE C, KILMARTIN TE. The surgical management of central Metatarsalgia. *Foot Ankle Int*. 2002; 23: 415-9.
21. BEECH I, REES S, TAGOE M. A retrospective review of the Weil metatarsal osteotomy for lesser metatarsal deformities: an intermediate follow-up analysis. *J. Foot Surg*. 2005; 44 (85): 358-64.
22. MACEIRA E. Análisis de la rigidez metatarso falángica en las osteotomías de Weil. *Rev. Med. Cir. Pie*, XII (2): 35-40, 1998.
23. VILLA FUERTES A. PEREZ DEL POZO M.C. MARTINEZ BOIX C. SORIANO MEDRANO A. Reacción a un cuerpo extraño por agujas de Kirschner reabsorbibles en cirugía podológica. *Rev. Int. Cien. Podol*. Vol2 n°1 2008, 39-46.
24. MIFSUD MIEDES D. FRANCO PERIS E. TUROWICZ M. SUBIAS LOPEZ A. CUTILLAS YBARRA B. Osteotomía de Weil percutánea en el tratamiento de las metatarsalgias. Corrección clínico-radiológica. *Rev Esp Cir Osteoart* n° 237. Vol 44 Enero-marzo 2009.