

TRATAMIENTO QUIRÚRGICO DE UNA PAPILOMATOSIS PLANTAR Y NECROSIS DE LOS SESAMOIDEOS EN UNA AMPUTACIÓN PARCIAL DEL HALLUX PARA AUTOINJERTO

José Valero Salas¹, José Luis Salcini Macías², José Gallart Ortega³, David González López⁴.

1. Podólogo y Antropólogo. Especialista en Cirugía Podológica. Miembro de la Sociedad Española de Microcirugía. Doctor por la Universidad de Zaragoza (Sociología), Doctor por la Universidad de Zaragoza (Medicina).
2. Podólogo. Especialista en Cirugía Podológica. Doctor por la Universidad de Sevilla. Profesor del Departamento de Podología (Universidad de Sevilla).
3. Podólogo y Antropólogo. Doctor por la Universidad de Zaragoza (Medicina).
4. Podólogo. Máster por la Universidad Complutense de Madrid. Doctorando por la Universidad de Zaragoza (Medicina).

CORRESPONDENCIA

clinicajosevalero@gmail.com

TRATAMIENTO QUIRÚRGICO DE UNA PAPILOMATOSIS PLANTAR Y NECROSIS DE LOS SESAMOIDEOS EN UNA AMPUTACIÓN PARCIAL DEL HALLUX PARA AUTOINJERTO

RESUMEN

Se presenta un caso con patología múltiple. Por una parte, un síndrome de sobrecarga del primer radio, reflejado en la zona plantar del primer espacio inter-metatarsal del pie derecho provocado por pies cavos y amputación parcial del primer dedo para autoinjerto en la mano. Por otra parte, una necrosis avascular de los sesamoideos y, por último, una lesión dermo-epidérmica hiperqueratósica/papilomatosa que coincide con cicatriz quirúrgica para amputación parcial del primer dedo. Se hace una descripción de las patologías, el procedimiento quirúrgico utilizado para su extirpación quirúrgica de la lesión dermo-epidérmica, el tratamiento post-operatorio y el estudio anatómopatológico.

PALABRAS CLAVE

Papilomatosis. Necrosis de sesamoideos. Autoinjerto. Cirugía. Podiatría.

ABSTRACT

A case with multiple pathology is presented. On the one hand, a syndrome of first ray overload, reflected in the plantar area of the first inter-metatarsal space of the right foot caused by partial amputation of the first finger to auto-graft in hand and claw feet. On the other hand, avascular necrosis of the sesamoid and, finally, a dermo-epidermal injury hyperkeratotic/papillomatous which coincides with surgical scar for partial amputation of the first finger. It's carried out a description of the pathologies, the surgical removal of the dermal-epidermal injury used procedure, the post-operative treatment and the histopathological study.

KEY WORDS

Papillomatosis. Necrosis of sesamoid. Auto-graft. Surgery. Podiatry.

INTRODUCCIÓN

En numerosas publicaciones se han comunicado tumoraciones y lesiones paratumorales que aparecen en zonas sometidas a fricciones, cizallamientos, torsiones e hiperpresiones anómalas como consecuencia de una alteración en la correcta funcionalidad del pie¹. Aunque la etiología vírica de los papilomas parecería descartar cualquier influencia patomecánica, está demostrada la predilección de los papilomas por los lugares de hiperpresión, fricción o cizallamiento tisular. Por tanto, la pérdida de integridad de la barrera epidérmica que ocasionan

algunas alteraciones patomecánicas, permite afirmar que determinados papilomas tienen un componente indirectamente patomecánico.

Algunas de esas tumoraciones, de etiología directa o indirectamente patomecánica, pueden ser malignas y estar enmascaradas por lesiones benignas², por una infección crónica^{3,4}, y por úlceras^{5,6}. Los papilomavirus junto con los poliomavirus, comparten la pertenencia al grupo papovavirus y fueron los primeros ADN-virus relacionados con cambios malignos. La primera evidencia de que el virus del papiloma humano (VPH) podría estar asociado a una enfermedad maligna humana proviene de las observaciones realizadas sobre la epidermodisplasia verruciforme.

Hacia mediados de la década de 1930, Shope demostró que los papilomas benignos del conejo eran causados por agentes filtrables y que podían progresar hasta convertirse en carcinomas malignos de células escamosas⁷.

El objetivo de este artículo es presentar el tratamiento de una doble patología: un síndrome de sobrecarga del primer radio, reflejado en la zona plantar del primer espacio inter-metatarsal del pie derecho provocado por pies cavos y amputación parcial del primer dedo, y por una necrosis avascular de los sesamoideos y, por otra parte, una lesión dermo-epidérmica hiperqueratósica/papilomatosa que coincide con cicatriz quirúrgica para amputación parcial del primer dedo, utilizado para autoinjerto en la mano.

CASO CLÍNICO

Paciente, varón de 60 años de edad, que presenta amputación subtotal del primer dedo del pie derecho, consecutiva a cirugía sustitutiva/repairadora de amputación del dedo pulgar de la mano derecha. Fue tratado en esta consulta desde el año 1998 hasta 2006 con soportes plantares confeccionados en resina, ortesis de silicona amortiguadora de la cicatriz en el muñón del hallux y control de su lesión queratósica plantar. A partir de 2007, el paciente relata que ha sido tratado por un profesional de su ciudad de residencia y, desde hace tres o cuatro años, ha utilizado otro tipo de soporte plantar que, lejos de mejorar al anterior, la ha ido produciendo un aumento de las molestias. Comenta que, en la actualidad, el dolor se ha hecho insoportable, incluso en reposo, lo que ha aumentado considerablemente su "cojera" y dificultad para la bipedestación estática y la deambulación. Presenta una lesión hiperqueratósica, costrosa y verrugosa, con pequeños puntos ulcerosos y pérdida de la integridad de la queratina (Figura 1a) que, cuando se deslaminan, se aprecia cicatriz de cirugía anterior y se muestran, magnificadas, las alteraciones vasculares y dermo-epidérmicas (Figura 1b).

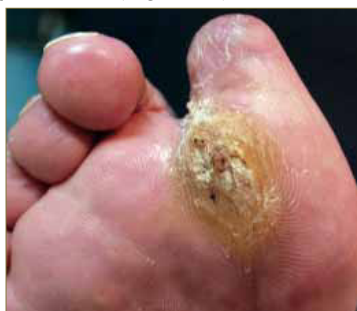

Figura 1a: Aspecto de la lesión sin deslaminar.

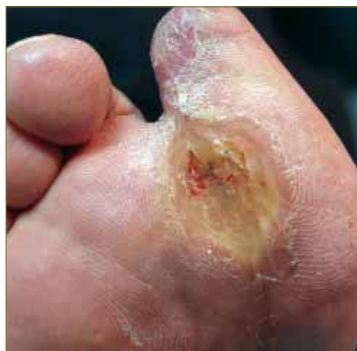

Figura 1b: Aspecto de la lesión una vez eliminadas las capas de queratina más superficiales.

Aporta informe de resonancia magnética nuclear realizado hace cuatro meses y cuyo contenido, textual, es el siguiente:

1. Ausencia de la falange media (sic) del primer dedo.
2. Alteración de los planos grasos subcutáneos en región plantar a la altura de la metáfisis distal del primer metatarsiano en relación con su úlcera plantar, se asocia leve edema difuso de la masa muscular del flexor corto del primer dedo. No se evidencian signos sugestivos de afectación ósea secundaria.
3. Estructuras óseas visualizadas de morfología y señal conservadas, sin que se identifiquen lesiones abscesificadas.
4. No se objetiva derrame articular.
5. Estructuras tendinosas visualizadas sin alteraciones.
6. Conclusión: No se evidencian signos de afectación ósea secundaria a su úlcera plantar ni colecciones líquidas abscesificadas en tejidos blandos adyacentes. Leve edema reactivo de la masa muscular del flexor corto del primer dedo.

Se practica radiografía que muestra amputación total de falange distal y 1/3 distal de la falange proximal del hallux, con ligera reacción perióstica en la zona correspondiente al muñón. Los sesamoideos se encuentran desviados y con una baja densidad ósea (Figura 2).

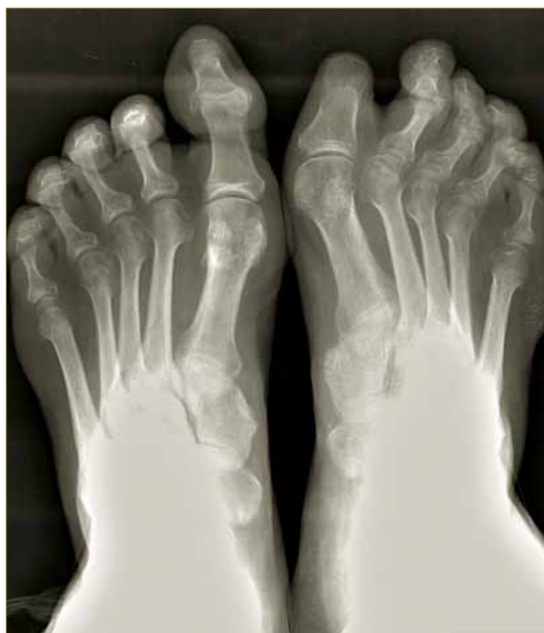

Figura 2: Radiografía preoperatoria.

La exploración física muestra pies cavos-varos, dedos en garra y síndrome de sobrecarga de los metatarsianos menores. La exploración dinámica demuestra una marcha en supinación absoluta, desde el abordaje hasta el despegue, que consideramos está provocada a parte iguales por la morfología general de sus pies (cavos-varos), la anómala función de la primera articulación metatarso-falángica y el dolor producido por la lesión dermo-epidérmica plantar. Dada la sospechosa evolución de la misma y el aspecto que presenta en la actualidad, se propone como primera opción el tratamiento quirúrgico de la misma, al igual que la sesamoidectomía.

PROCEDIMIENTO QUIRÚRGICO

Previo bloqueo de tobillo con mepivacaína al 1% y hemostasia supramaleolar, se practica una doble incisión elíptica que abarca toda la lesión externa más un margen de seguridad en todo su contorno (Figura 3a). A continuación, se realiza una cuidadosa disección (Figura 3b) hasta la extracción total y en bloque de toda la lesión (Figura 3c). Se procede seguidamente a la extracción de los sesamoideos lateral (Figura 3d) y medial (Figura 3e). La sutura se realiza por planos: la zona interna con sutura absorbible de 2/0 (Figura 3f) y la externa con monofilamento de polipropileno con puntos simples y con puntos en "U" (Figura 3g).

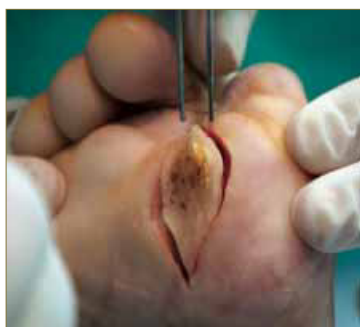


Figura 3a: Doble incisión elíptica.

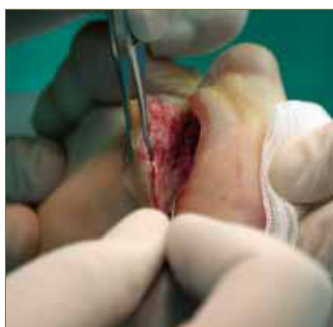


Figura 3b: Disección.

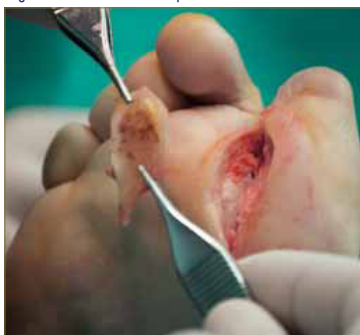


Figura 3c: Tumoración extirpada.

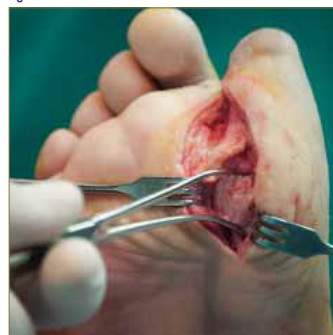

Figura 3d: Extirpación del sesamoideo lateral.

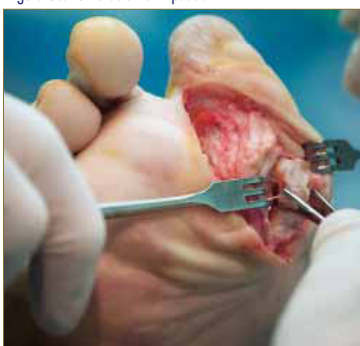

Figura 3e: Extirpación del sesamoideo medial.

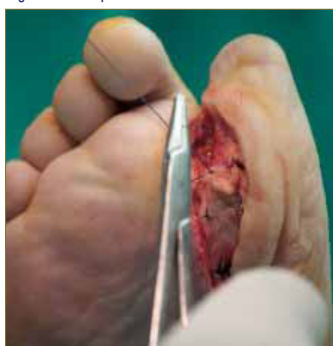

Figura 3f: Sutura profunda.

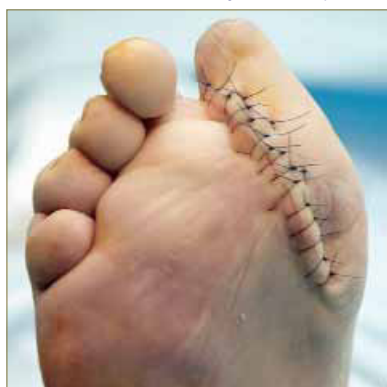

Figura 3g: Sutura externa.

TRATAMIENTO POST- QUIRÚRGICO

Se realiza radiografía post-operatoria de control (Figura 4a). La pieza extraída se remitió para su estudio anatomopatológico (Figura 4b). Se prescribió antibioterapia por vía oral (500 mg de amoxicilina cada 8 horas) durante quince días. Se indicó reposo absoluto durante las primeras veinticuatro horas y relativo, con calzado post-quirúrgico de horma invertida durante las cuatro semanas siguientes. La retirada de la sutura tuvo lugar a los 14 días de la intervención (Figura 4c). El alta quirúrgica se produjo a los dos meses de la intervención presentando la zona intervenida un excelente aspecto (Figura 4d).

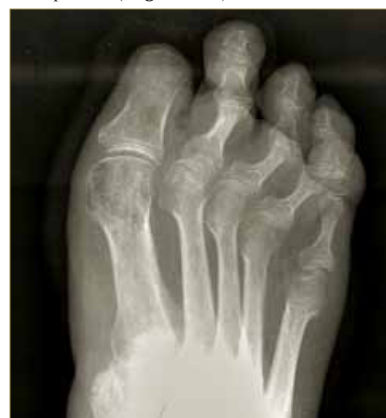

Figura 4a: Radiografía post-operatoria.

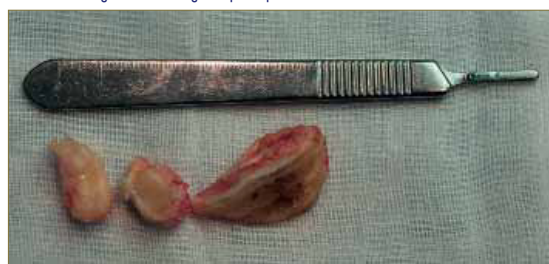

Figura 4b: Piezas extirpadas: tumoración y sesamoideos.

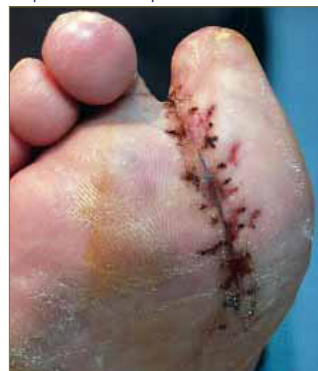

Figura 4c: Aspecto de la herida quirúrgica a las dos semanas.

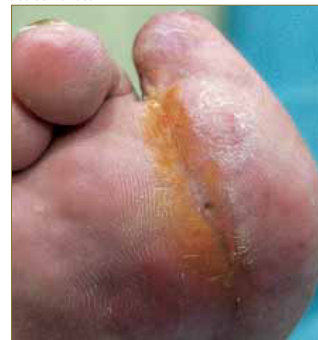

Figura 4d: Aspecto de la herida quirúrgica a los dos meses de la intervención quirúrgica.

En el momento del alta quirúrgica, se realizó un nuevo estudio funcional, el tratamiento ortopodológico consistió en soportes plantares confeccionados con polipropileno de 3 mm., neutralizando subastragalina, posteando talón para compensar el acortamiento funcional del tríceps sural y elementos estabilizadores anteriores confeccionados con material blando. El varismo de retropié y de antepié se redujo colocando un elemento de contención lateral externo desde la zona plantar y postero-interna del talón hasta la quinta articulación metatarso-falángica. A los seis meses de instaurado dicho tratamiento fue revisado nuevamente, encontrándose un buen estado de la cicatriz quirúrgica (casi imperceptible) y relatando el paciente que el dolor había desaparecido por completo y que había mejorado ostensiblemente la deambulacion.

ESTUDIO ANATOMOPATOLÓGICO

Descripción macroscópica: Un fragmento de piel en forma de ojal que mide 4,5x2x2 cm que se incluye en su totalidad.

Descripción microscópica: Las secciones estudiadas están constituidas por piel que muestra una marcada acantosis con papilomatosis irregular e hiperqueratosis que se apoya sobre un estroma dérmico con un tejido fibroso con inflamación crónica leve.

Diagnóstico anatomopatológico: Biopsia de piel plantar con una papilomatosis.

DISCUSIÓN

Las consecuencias de una amputación, total o parcial, practicada en el pie son conocidas desde hace décadas y las opciones para minimizar los efectos de aquéllas son variados e incluyen procedimientos quirúrgicos⁸ y tratamientos ortopédicos⁹. Dichas consecuencias, evidentemente, tienen una mayor o menor importancia en función de la parte amputada; En este sentido, la aportación de la moderna ortopodología ha supuesto un considerable aumento en la calidad de vida de los pacientes que han sufrido amputaciones. En el año 1999 presentamos el tratamiento ortopodológico de este mismo caso¹⁰. Entonces hacíamos una reflexión acerca de algunos de los tratamientos ortopodológicos, sustitutivos y compensadores,

en los amputados llegando a la conclusión que las propuestas de numerosos y prestigiosos colegas son las que ofrecen mejores resultados^{11, 12, 13, 14}.

El síndrome de sobrecarga del primer radio ocasionado por plantarflexión del mismo es definida por Castillo y Munuera como "aquella alteración del movimiento del primer radio en la que la cabeza del primer metatarsiano tiene más recorrido de plantarflexión que de dorsiflexión en posición neutra"¹⁵. Las causas más habituales del primer radio plantarflexionado son la debilidad del músculo tibial anterior y, en ocasiones, la del tríceps sural y la hipertonia del peroneo largo¹⁶. Condiciona una mala posición de los sesamoideos, especialmente el medial¹⁷. También puede ser causa directa de una fractura de estrés del primer metatarsiano¹⁸. En el caso presentado deberíamos hablar de una sobrecarga con alguna peculiaridad, especialmente en lo referente al punto donde se produce (más hacia el sesamoideo lateral y hacia el primer espacio intermetatarsiano, que es donde aparece la lesión dérmica) y a la duplicidad de la etiología: por una parte la alteración en la biomecánica general de sus pies (cavos-varos) y, por otro lado, la disfunción ocasionada por la amputación parcial y por el dolor provocado por la lesión dermo-epidérmica y la necrosis de los sesamoideos, que impide una correcta estabilización medial en el momento del despegue.

Las lesiones de tipo papilomatoso requieren diagnóstico diferencial con las siguientes lesiones dermo-epidérmicas: helomas (especialmente los tilomas, los miliares, los neurofibrosos y los vasculares), queratodermias palmoplantares, poroqueratosis palmoplantar diseminada, queratolisis punctata, queratosis arsenical, queratosis por radiación y con el molusco contagioso. También con los siguientes tumores benignos y malignos: xantoma, nevo melanocítico congénito, dermatofibroma o histiocitoma, quiste epidermoide, granoloma piógeno o botriomicoma, tumor glómico, epiteloma de células basales, lipomas, poroma ecrino, carcinoma escamoso (incluida la forma verrucosa)^{19, 20}, melanoma acral lentiginoso²¹ y enfermedad de Bowen²². En el diagnóstico diferencial la historia clínica, basada en un adecuado interrogatorio y exploración del paciente, es fundamental. Por tanto, independientemente de las demás alteraciones morfofuncionales, dada la evolución crónica y los sucesivos tratamientos recibidos, ante la posibilidad de que la lesión hiperqueratósica/papilomatosa que aparecía en el caso presentado fuese maligna, justificaba por sí misma la intervención quirúrgica.

BIBLIOGRAFÍA

- Valero J, Gallart J, González D, Marquina R, Agustín L. Tumores de origen patomecánico. *Podología Clínica* 2012;13(1):11-27.
- McKay C, McBride P, Muir J. Plantar verrucous carcinoma masquerading as toe web intertrigo. *Austr J Dermatol.* 2012 May;53(2):e20-2.
- Meerisi S. Subungual squamous cell carcinoma masquerading as chronic common infection. *J Med Assoc Thai.* 2010 Feb;93(2):248-51.
- Mirigliano E, Latour R, Abramczuk JV. Squamous cell carcinoma of the foot mimicking osteomyelitis: A case report. *J Foot Ankle Surg.* 2011;50:480-5.
- Karthikeyan K, Thappa DM. Squamous cell carcinoma in plantar ulcers in leprosy: A study of 11 cases. *Indian J Lepr.* 2003;75(3):219-24.
- Sarma DP, Wang JF, Bewtra C, Lee LMJ. Verrucous carcinoma arising in a chronic non-healing ulcer of the foot of a diabetic patient. *The Internet Journal of Dermatology* 2007;5(1).DOI:10.5580/ia2.
- Corey L, Sherris JC. Virus DNA tumorales. In Sherris JC(Ed): *Microbiología Médica: Introducción a las enfermedades infecciosas*. Barcelona: Doyma;1993. p.689-93.
- Pitzer P, Rössler. *Manual de Ortopedia*. Barcelona: Editorial Doyma; 1993, p.389.
- Viladot R, Cobi O, Clavell S. Ortesis y prótesis del aparato locomotor. 2.2. Extremidad inferior. Barcelona: Masson; 1989. p. 212.
- Berges MJ, Valero J. Tratamiento ortopodológico en un caso de autoinjerto. *Rev Esp Podol.* 1999;X(1):37-41.
- Lafuente G, Salcini JL. Participación podológica en el diseño de calzado especial. *Rev Esp Podol.* 1994;V(2):63-5.
- Céspedes T, Dorca A, Concustell J, Cuevas R, Sacristán S. La ortopodología en el pie de riesgo (1ª Parte). *Rev Esp Podol.* 1994;V(2):69-78.
- Céspedes T, Dorca A, Concustell J, Cuevas R, Sacristán S. La ortopodología en el pie de riesgo (2ª Parte). *Rev Esp Podol.* 1994;V(3):98-111.
- Prats B, Verges C. Tratamiento ortopodológico en los injertos cutáneos del pie. *Rev Esp Podol.* 1995;VI(7):377-82.
- Castillo JM, Munuera PV. Alteraciones morfofuncionales del primer radio y primer dedo. In: Munuera PV(Ed): *El primer radio. Biomecánica y ortopodología*. Santander: Exa Editores; 2009. p.138.
- Michaud TC. Foot Orthoses and others forms of conservative foot care. Massachusetts: William & Wilkins;1996. p.25-56.
- Lee S, James WC, Cohen BE, Davis WH, Anderson RB. Evaluation of hallux alignment and functional outcome after isolated tibial sesamoidectomy. *Foot Ankle Int.* 2005;26(10):803-9.
- Zwart JJ. Fracturas de los metatarsianos. *JANO* 2004;LXVI(1511):38-45.
- Robinette JW, Day F 3rd, Hahn P Jr. Subungual squamous cell carcinoma mistaken for a verruca. *J Am Podiatr Med Assoc.* 1999; 89(8):435-7.
- Valero J, Gallart J, González D, Deus J, Lahoz M. Subungual squamous cell carcinoma and exostosis in third toe-case report and literature review. *J Eur Acad Dermatol Venereol.* 2013;DOI: 10.1111/jdv.12271.
- Virgili A, Corazza M. Guess what! Metastatic malignant melanoma of the leg from a warty acral amelanotic malignant melanoma. *Eur J Dermatol.* 2001;11(6):591-2.
- Mitsuihi T, Kawashima M, Sato T. Human papillomavirus associated Bowen's disease of the foot: unique clinical features mimicking a common wart. *Eur J Dermatol.* 2001;11(5):463-5.