

REVISIÓN DE LAS TEORÍAS ACERCA DE LA ETIOLOGÍA DEL NEUROMA DE MORTON

José Valero Salas¹, José Luis Salcini Macías², José Gallart Ortega³, David González López⁴.

1. Podólogo y Antropólogo. Especialista en Cirugía Podológica. Doctor por la Universidad de Zaragoza (Sociología), Doctor por la Universidad de Zaragoza (Medicina).
2. Podólogo. Especialista en Cirugía Podológica. Doctor por la Universidad de Sevilla. Profesor del Departamento de Podología (Universidad de Sevilla).
3. Podólogo y Antropólogo. Doctor por la Universidad de Zaragoza (Medicina).
4. Podólogo. Máster por la Universidad Complutense de Madrid. Doctorando por la Universidad de Zaragoza (Medicina).

CORRESPONDENCIA

José Valero Salas
E-mail:clinicajosevalero@gmail.com

RESUMEN

Se presenta una recopilación de las publicaciones más relevantes sobre el "neuroma de Morton" a través de las que se hace un estudio crítico de las diversas teorías acerca de su etiología. En base a 76 referencias bibliográficas (desde 1845 hasta 2014) se han obtenido, como resultados más significativos, que la teoría más frecuente es la mecánica con 27 referencias (35,52%), seguida por la teoría multifactorial, con 17 (22,36%). En tercer lugar se halla la teoría de la bursitis intermetatarsal, con 10 referencias (13,15%) seguida de la teoría del entrapamiento con 9 (11,84%). La teoría isquémica y los factores extrínsecos tienen 5 (6,57%) referencias cada una de estas etiologías y, por último, el factor anatómico con solo 3 referencias (3,94%).

PALABRAS CLAVE

Neuroma de Morton. Etiología. Podiatría.

ABSTRACT

Presents a compilation of the most relevant publications on "Morton's neuroma" that becomes a critical study of the various theories about its etiology. Based on 76 references (from 1845 until 2014) have been obtained, as more significant results, the most prevalent theory is the mechanics with 27 references (35.52%), followed by the multifactorial theory, with 17 (22.36%). In third place is intermetatarsal bursitis theory with 10 references (13.15%) and the theory of the nerve entrapment with 9 (11.84%). The ischemic theory and extrinsic factors each of these etiologies have 5 references (6.57%) and, finally, anatomical factor with only 3 references (3.94%).

KEY WORDS

Morton's Neuroma. Etiology. Podiatry.

INTRODUCCIÓN

Desde que Durlacher¹, en 1845, describiera una sintomatología neurálgica entre el tercero y cuarto espacios intermetatarsales y que Thomas Morton², en 1876, presentase 12 casos de ese mismo proceso, muchas han sido las discrepancias en cuanto a la denominación, la clínica y la etiología del conocido como neuroma de Morton o enfermedad de Morton. La importancia de este síndrome doloroso, por cuanto afecta a alto un porcentaje importante de la población³, ha generado profundos estudios en cuanto a su

diagnóstico, formas de presentación clínica, características histopatológicas y múltiples formas de tratamiento. Estas últimas siempre han producido teorías acerca de la causa que produce el neuroma o el "falso neuroma", ya que el tratamiento, como principio, debe estar orientado hacia la causa que produce la enfermedad.

De un modo esquemático, las teorías acerca de la etiología del neuroma de Morton pueden dividirse en las siguientes:

1. Teoría Mecánica: También conocida como "teoría del traumatismo crónico" se refiere tanto a los efectos podomecánicos en la deambulación

que causan "traumatismos de repetición" o "irritación" en las estructuras plantares intermetatarsales, especialmente en el nervio y que, en consecuencia son la causa del neuroma.

2. Teoría de la Bursitis Intermetatarsal: Alteraciones en la bolsa intermetatarsiana han sido asociadas con la etiología del neuroma de Morton.
3. Factor Anatómico: Diversas alteraciones en la morfología de huesos y partes blandas del pie serían la causa de la producción del neuroma de Morton.
4. Teoría Isquémica: La disminución del aporte sanguíneo a los nervios periféricos como causa directa de los neuromas interdigitales.
5. Factores extrínsecos: En estos factores destacan las yatrogenias, por cuanto diversos procedimientos quirúrgicos en el pie han sido relacionados con la aparición del neuroma de Morton, y el conflicto con el calzado ya que se ha considerado que un factor desencadenante del neuroma de Morton sintomático es la utilización de calzado antifisiológico.
6. Teoría del Entrampamiento: Se refiere a la consideración del neuroma de Morton como una "neuropatía por entrampamiento" o una "neuropatía compresiva".
7. Múltiples Factores: Las teorías no tienen por qué ser excluyentes entre sí, de tal modo que muchos autores se pronuncian por la etiología multifactorial del neuroma de Morton.

El objetivo de este estudio de revisión, dejando de lado aspectos clínicos, anatomopatológicos y terapéuticos, es hacer una revisión de las distintas teorías propuestas a lo largo de la historia acerca de la etiología del neuroma de Morton.

MATERIAL Y MÉTODOS

De un modo general, se ha utilizado como buscador principal "Medline (PubMed)" donde se han obtenido el mayor número de referencias bibliográficas en revistas de impacto. Como buscador secundario se ha recurrido a "Google académico" en español, francés e italiano, para obtener publicaciones de impacto local. Se utilizaron las siguientes palabras clave: "Morton's neuroma", "Metatarsal neuroma", "Morton's metatarsalgia", "Morton's toe", "Morton's interdigital fibrosis", "Interdigital neuroma", "Neuroma de Morton", "Fibrosis perineural de Morton", "Neuroma interdigital", "Neurinoma de Morton", "Maladie de Morton", "Névrome de Morton", "Neurinoma plantare", "Neuroma di Morton", "Metatarsalgia di Morton". Con la finalidad de reducir el número de resultados se utilizó el límite: "etiology, etiología, etiologie" También se han buscado referencias en libros comúnmente utilizados en Podología, Podiatría y Cirugía Ortopédica. Todos ellos, desde 1845 hasta junio de 2014.

Se han obtenido cientos de resultados, especialmente en lengua inglesa, por lo que se ha hecho una selección de las publicaciones de mayor impacto, añadiendo otras publicaciones que, aunque de menor impacto global, tienen una importante relevancia en su país e idioma respectivos. Como revistas específicas de podología y de cirugía ortopédica en español se han utilizado la Revista Española de Podología, Podología Clínica, Revista Internacional de Ciencias Podológicas y Revista de Ortopedia y Traumatología

Para la elaboración de las tablas con los resultados de este estudio se han utilizado, mayoritariamente, las etiologías que aparecen en cada artículo o capítulo de libro referidos exclusivamente a cualquiera de los aspectos (clínicos, etiológicos, terapéuticos y anatomopatológicos) del neuroma de Morton.

RESULTADOS

Se han seleccionado un total de 76 referencias bibliográficas, divididas en tres periodos: desde 1876 hasta 1972, desde 1973 hasta 1990 y desde 1991 hasta 2014. En el periodo que va desde la primera descripción del neuroma de Morton, en 1876, hasta 1972 se han obtenido un total de 29 referencias bibliográficas. La etiología más frecuente es la teoría mecánica (TM) con 15 referencias, seguida de la teoría isquémica (TI), con 5. Con 3 referencias están la teoría de la bursitis intermetatarsal (TBI) y la teoría multifactorial (MF). El factor anatómico (FA) es citado por dos autores y los factores extrínsecos (FE) por uno (Tabla 1a).

Autor	Año	Etiología
Morton TG ²	1876	TM
Hoadley ⁴	1893	TM
Goldthwait ⁵	1894	FA
Gilbey ⁶	1894	TM
Hertzler ⁷	1926	TBI
Morton DJ ⁸	1935	TM
Betts ⁹	1940	TM
Argüelles ¹⁰	1940	FA
McElvenny ¹¹	1943	TM
Baker y Khun ¹²	1944	TM
Denny Brown y Doherty ¹³	1945	TM
King ¹⁴	1946	TM
Bickel y Dockerty ¹⁵	1947	TM
Nissen ¹⁶	1948	TI
Ottolenghi et al. ¹⁷	1948	TM
Ringertz y Unander-Scharin ¹⁸	1950	TM
Pincus ¹⁹	1950	TM
Mulder ²⁰	1951	TBI
Nissen ²¹	1951	TI
Marqués ²²	1951	TI
Hauser ²³	1953	MF
Scotti ²⁴	1957	TBI
Sayle-Crew ²⁵	1961	TI
O'Daley e Imaeda ²⁶	1967	TM
Lassmann ²⁷	1968	MF
Meachim y Abberton ²⁸	1970	MF
Petit et al. ²⁹	1970	TI
Sgarlatto ³⁰	1971	TM
Levy et al. ³¹	1972	FE

Tabla 1a: Teorías acerca de la etiología del Neuroma de Morton (1876-1972).

En el periodo que va desde 1973 hasta 1990 se han obtenido 21 referencias. Las etiologías más frecuentes son la teoría mecánica y de la teoría de la bursitis intermetatarsal con 7 referencias cada una. Otras referencias obtenidas han sido 4 para la teoría del entrampamiento (TE) y 3 para la teoría multifactorial (Tabla 1b).

Autor	Año	Etiología
Shephard ³²	1975	TBI
Carrier et al. ³³	1975	TM
Gauthier y Dutertre ³⁴	1975	TE
Silverman ³⁵	1976	TM
Tate y Rusin ³⁶	1978	TM
Lelièvre ³⁷	1979	TM
Saló y Borrás ³⁸	1979	TM
Gauthier ³⁹	1979	TE
Ha'Eri et al. ⁴⁰	1979	MF
Vainio ⁴¹	1979	TBI
Lassmann ⁴²	1979	TBI
Bossley y Cairney ⁴³	1980	TBI
Awerbuch et al. ⁴⁴	1982	TBI
Bonnel et al. ⁴⁵	1983	TM
Bartolomei y Wertheimer ⁴⁶	1983	TBI
López ⁴⁷	1983	TE
Graham y Graham ⁴⁸	1984	TE
Wacher et al. ⁴⁹	1984	TM
Barziano ⁵⁰	1986	TBI
Mann ⁵¹	1986	MF
Miller ⁵²	1987	MF

Tabla 1b: Teorías acerca de la etiología del Neuroma de Morton (1973-1990).

En el periodo que va desde 1991 hasta 2014 se han obtenido 26 referencias. La etiología más frecuente, con 11 referencias, es la teoría multifactorial. La teoría del entrapamiento y la teoría mecánica aparecen en 5 publicaciones cada una de ellas. Los factores extrínsecos son propuestos en 4 artículos y el factor anatómico en 1 (Tabla 1c).

Autor	Año	Etiología
Mitchell et al. ⁵³	1991	TM
Schereff y Grande ⁵⁴	1991	TE
Amis et al. ⁵⁵	1992	FE
Miller ⁵⁶	1992	TE
Dellon ⁵⁷	1992	TM
Kilmartin y Wallace ⁵⁸	1994	TM
Miller ⁵⁹	1994	TE
Delagoutte ⁶⁰	1994	FE
Barret y Pignetti ⁶¹	1994	FA
Wu ⁶²	1996	TM
Breusch et al. ⁶³	1998	FE
Volpe et al. ⁶⁴	1998	TE
Masquelet ⁶⁵	1999	MF
Arriaza et al. ⁶⁶	2000	TE
Arribas et al. ⁶⁷	2000	MF
Pascual y López ⁶⁸	2000	MF
Ramos et al. ⁶⁹	2001	MF
Spina et al. ⁷⁰	2002	MF
Hassouna y Singh ⁷¹	2005	MF
Franson y Baravarian ⁷²	2006	TM
Hernández y Vega ⁷³	2010	MF
Sardón et al. ⁷⁴	2011	FE
Volpe ⁷⁵	2011	MF
González et al. ⁷⁶	2013	MF
Coheña et al. ⁷⁷	2013	MF
Valero et al. ⁷⁸	2014	MF

Tabla 1c: Teorías acerca de la etiología del Neuroma de Morton (1991-2014).

De un modo resumido, podemos indicar que la teoría más frecuente es la mecánica (en la que está incluida la causa patomecánica del neuroma de Morton), con 27 referencias (35,52%), seguida por la teoría multifactorial, con 17 (22,36%). En tercer lugar se halla la teoría de la bursitis intermetatarsal, con 10 referencias (13,15%) y la teoría del entrapamiento con 9 (11,1%). La teoría isquémica y los factores extrínsecos tienen 5 (6,57%) referencias cada una de estas etiologías y, por último, el factor anatómico, con solo 3 referencias (3,94%) es la teoría con menos defensores (Diagrama 1).

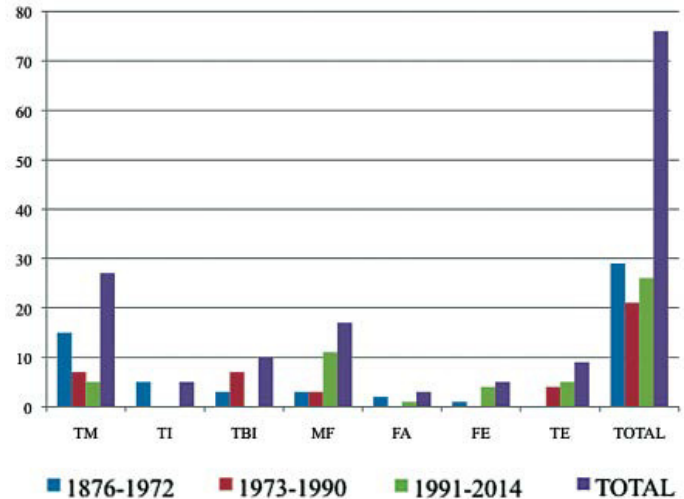


Diagrama 1: Resumen de las etiologías más comúnmente aceptadas para el neuroma de Morton

DISCUSIÓN

En 1975, Berlin et al.⁷⁹, en referencia al neuroma de Morton, consideran que "la verdadera etiología de esta condición es desconocida". May⁸⁰, en 1976, publica un artículo sobre "el enigma del neuroma de Morton". Mann, en 1983, considera que "la causa precisa del neuroma interdigital es desconocida"⁸¹. Estas dos afirmaciones son una muestra clara del gran número de autores que han propuesto variadas teorías, al tiempo que justifican la disparidad de criterios acerca de la etiología de esta patología.

Respecto al **Factor Anatómico**: Antes de la propia descripción clínica del neuroma de Morton, hay documentada una identificación anatómica por parte de Filippo Civinini (1805-1844), médico y anatomista italiano, quien, en 1835, hace una descripción detallada de "un engrosamiento nervioso en la planta del pie... apenas sobrepasada la diáfisis del tercer metatarsiano... se engrosa manifiestamente, deja su color blanco/lácteo para tornarlo rojizo, deviene fusiforme de cilíndrico que era..."⁸². Esta, que es una descripción típicamente "anatómica" de una peculiaridad de un nervio periférico de la planta del pie, podría ser considerada como la primera descripción y primera aproximación etiológica del factor morfológico/anatómico del neuroma de Morton.

Aunque puede ser incluido en el grupo de los autores que proponen la teoría mecánica, Thomas Morton que consideraba que la causa de la neuralgia era "una anormal parábola metatarsal", hablaba de "paroxismo neurológico... neuroma o alguna forma de hipertrofia del nervio"². Hoadley, cuyo tratamiento para la que denominó "afección dolorosa de Morton en el pie", era la extirpación del nervio, sostenía que la laxitud del ligamento transversal intermetatarsiano provo-

caba compresión de las cabezas metatarsales 3ª y 4ª con el nervio. En un sentido parecido se pronuncia Goldthwait, en 1894, proponiendo como teoría etiológica la "obliteración de arco transverso anterior del pie". En nuestra opinión, coincidiendo con Mercado⁸³, es anatómicamente improbable que exista una compresión "directa" de las cabezas metatarsales con el nervio interdigital puesto que están conectadas plantarmente con el propio ligamento transverso dejado del que transcurre el nervio interdigital (Figura 1). Sin embargo sí estamos de acuerdo en que puede haber una compresión "indirecta" por cuanto las cabezas metatarsales y los tendones del flexor corto de los dedos, en la fase de despegue, pueden provocar la compresión del ligamento transverso que, a su vez, comprimiría una o varias ramas de los nervios interdigitales plantares.

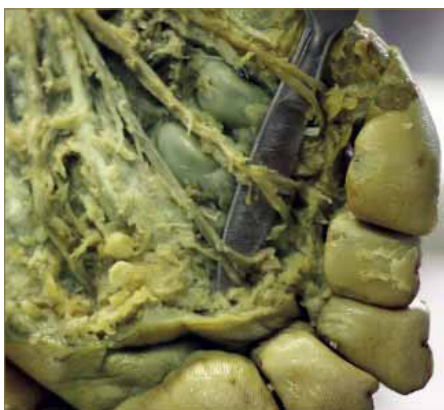

Figura 1a: Nervios interdigitales plantares (disección en cadáver conservado en formol).

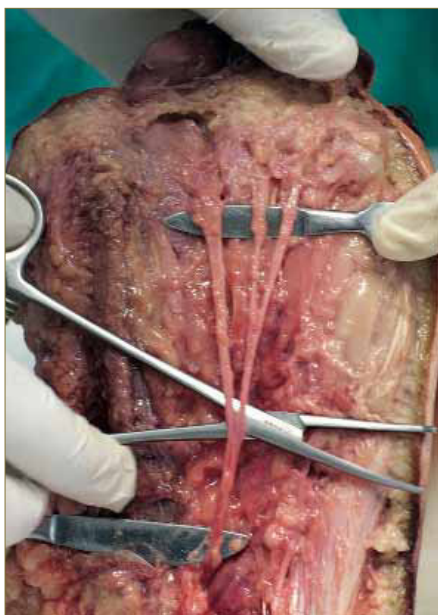


Figura 1b: Nervios interdigitales plantares (disección en cadáver fresco).

En este sentido, el ligamento transverso metatarsal profundo ha sido señalado como un elemento compresivo de la bolsa intermetatarsal y, por tanto, ha sido propuesto por varios autores como una etiología o factor etiológico importante en el neuroma de Morton^{84, 85}.

En 1992, Amis et al. sugieren como causa de la recurrencia después de la escisión de los neuromas de Morton, la presencia de ramas en el segundo y tercer espacios intermetatarsales del nervio digital común⁸⁶.

En 1994, Bourke et al. hacen una comparación histológica del tercer nervio digital en pacientes con

neuroma de Morton y con un grupo control, hallándolo igual, excepto en la desmielinización que ocurría en los pacientes con neuroma de Morton sintomático⁸⁷. En un reciente estudio realizado en 54 voluntarios sin sintomatología de neuroma Symeonidis et al. demuestran que alteraciones de los nervios interdigitales no son significativas respecto a pacientes con neuromas interdigitales sintomáticos⁸⁸.

Grebing y Coughlin⁸⁹, en 2004, hacen un estudio con 43 sujetos y no hallan diferencias significativas entre quienes presentan sintomatología de HAV, HR y neuroma interdigital y el grupo de control. No hallan una relación entre el neuroma de Morton y la hipertrofia del segundo metatarsiano, en relación con la movilidad del primer radio, los pies planos y la excesiva tirantez del tríceps sural.

Hay autores, como Gauthier, en 1979, que otorgan un papel protagonista en la etiología del neuroma de Morton a la fascia plantar profunda. Por ese motivo, además de la resección del neuroma, practica la liberación del borde anterior de la fascia plantar profunda obteniendo mejores resultados que con la simple neurectomía³⁴ (Figura 2).

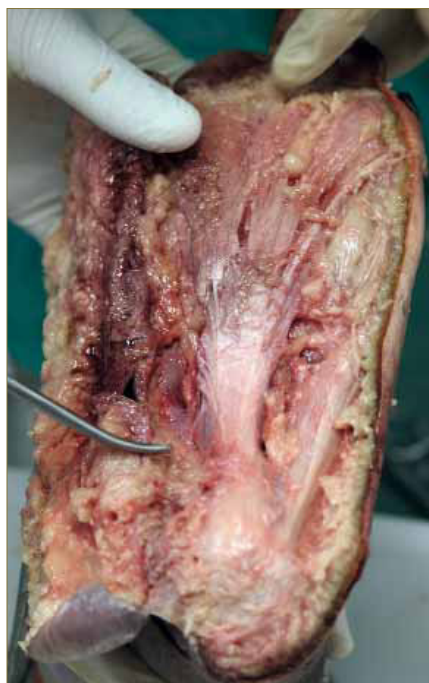


Figura 2a: Aspecto panorámico de la fascia profunda (disección en cadáver fresco).

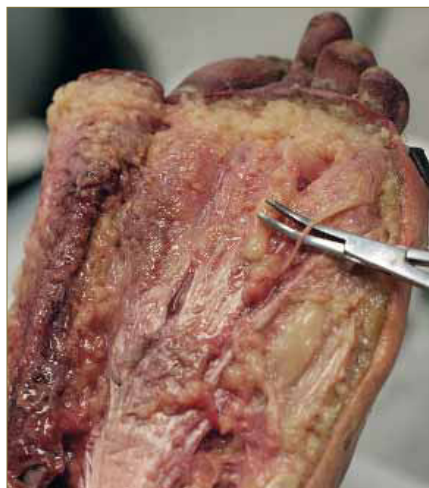


Figura 2b: Aspecto de la fascia profunda con el detalle de un nervio interdigital (disección en cadáver fresco).

En cuanto a la **Teoría Mecánica**: También conocida como "Teoría del traumatismo crónico"^{14, 71}, sugiere que efectos patomecánicos en la deambulación que causan "traumatismos de repetición"^{11, 17, 38} o "irritación" en las estructuras plantares intermetatarsales, especialmente en el nervio, están en el origen del síndrome de Morton. El propio Thomas Morton estaba convencido de la etiología mecánica de esa "peculiar afección" y su tratamiento era la resección de la base de la falange del cuarto dedo y de la cabeza del cuarto metatarsiano.

Para Betts⁹ no hay duda en cuanto a la causa mecánica cuando define la metatarsalgia de Morton como "...neuritis del cuarto nervio digital, con un pronunciado neuroma en todos los casos... producido por un mecanismo de estiramiento del nervio".

DJ Morton sugiere un mecanismo de producción que incluye anomalías en la articulación metatarso-falángica y en las articulaciones tarso-metatarsianas con cambios degenerativos⁸.

Ya en 1894, Gilbey⁶ ya indicaba la contribución del pie plano en la etiología del neuroma de Morton ("metatarsalgia"), al igual que Pincus en 1950 (dedo de Morton-neuroma)¹⁹.

Varios autores sugieren que la compresión del nervio puede estar provocada por otra tumoración (ganglión, nódulo reumatoideo, y otros tumores fibrosos)^{41, 90, 91}.

Wu, en 1996, opina que el movimiento excesivo entre los metatarsianos tercero y cuarto, el nervio digital común tercero anclado en el tercer espacio, el tercero y cuarto metatarsianos flanqueando la tercera digital común del nervio, el ligamento intermetatarsal transverso y el estrés excesivo sobre el antepié, particularmente por usar zapatos de punta estrecha y tacón alto, pueden producir lesiones (microtraumatismo) al tercer nervio digital común y, si esa situación se prolonga en el tiempo esto puede convertirse en degeneración del nervio y excesiva formación reparadora del tejido fibroso, intraneural y juxtaneural, que conduce a una hipertrofia del nervio. Tal ampliación puede crear mayor traumatismo y, por consiguiente, mayor sintomatología⁶².

Franson y Baravarian, en 2006, establecen dos tipos de micro-traumatismos desencadenantes del neuroma de Morton: estiramiento y compresión. Afirman, además, que la "intermetatarsal compression neuritis" puede ocurrir en un pie pronado, en un pie supinado o en un pie neutro. Sin embargo, coincidiendo con Wachter et al.⁴⁹, sugiere que en el pie cavo se incrementa la tensión en la fascia profunda y en el ligamento profundo intermetatarsiano⁷².

Entre quienes afirman que **la causa es la pronación** cabe ser citado Sgarlato³⁰ que, en 1971, achacaba la producción del neuroma de Morton al bloqueo anterior del pie secundario a la pronación de la articulación subastragalina³¹. Carrier et al.³³, en 1975, afirmaba que la tensión biomecánica y el cizallamiento sobre el tercer metatarsiano durante la supinación y especialmente durante la pronación. Esta idea fue ampliada por Root et al., en 1977, quienes creen que la rotación que hay alrededor de una estable cuarta cabeza metatarsal es el resultado de la pronación⁹². Kilmartin y Wallace⁵⁸ distinguen dos tipos de "micro-trauma": estiramiento, al principio y compresión después. De acuerdo con Miller³² que, en 1987, propone que el nervio está estirado y comprimido en el pie pronado, achacan a la pronación la mayor parte de alteraciones que conducen al neuroma de Morton:

fascitis plantar, tendinitis aquilea, dolor en la zona medial del tobillo, etc Silverman³⁵ es otro de los autores que se adhieren a la etiología patomecánica del neuroma de Morton.

Para Tate y Rusin³⁶, desde un punto de vista biomecánico, no ha quedado demostrado que el neuroma de Morton aparezca en un determinado tipo de pie aunque sugieren que, en el paso de supinación a pronación, las cabezas metatarsales tercera y cuarta rotan en direcciones opuestas.

Acercas de las consecuencias anatómicas/funcionales del pie pronado y de la hipermovilidad tanto del primer radio cuanto de las cabezas metatarsales, Denny Brown y Doherty¹³, en 1945, publican un estudio acerca de los efectos del estiramiento transitorio del nervio periférico. Por su parte, Franson y Baravarian⁷², en 2006, sugieren que el neuroma de Morton en el pie cavo, estaría producido por el incremento de presión de la fascia plantar sobre el ligamento trasverso.

Hernández y Vega⁷³, aunque se pueden incluir en los autores que proponen una etiología multifactorial, indican que la teoría biomecánica del origen del neuroma de Morton implica tanto al pie como al tobillo, haciendo especial mención a los pies pronadores.

Nos pronunciamos por la etiología patomecánica del neuroma de Morton⁹³ y de otros neuromas en el antepié que, aunque no han sido incluidos en este estudio, como el neuroma bajo la cabeza del quinto metatarsiano, de acuerdo con otros autores^{94, 95, 96}, consideramos que tienen una etiología patomecánica⁹⁷.

Respecto a la **Teoría de la Bursitis Intermetatarsal**, queremos hacer constar en primer lugar que se atribuye a Hertzell, en 1926, la primera sugerencia que implica a la bolsa serosa en la causa de la metatarsalgia de Morton. Mulder halla el neuroma adherido a dicha bolsa que, a su vez, está alargada y engrosada²⁰. Bossley y Cairney⁴³ especifican que la bursitis afecta a la conductividad del nervio y es causa de fibrosis. En este mismo sentido se pronuncian Awerbuch et al.⁴⁴ quienes, además hallan una correlación entre la bursitis, el neuroma y la artritis reumatoide.

Numerosos autores observan marcados cambios inflamatorios y describen a esa bolsa con una "*persistente sinovitis fibrinosa*" (Scotti, 1957; Lassmann, 1979; Bartolomei y Wertheimer, 1983). Estos últimos, además, encuentran una correlación entre la obesidad y el neuroma de Morton⁴⁶.

En nuestra experiencia personal podemos constatar, coincidiendo con otros autores además de los ya citados, que el neuroma de Morton sintomático con frecuencia está acompañado de bursitis intermetatarsal^{76, 78}.

En relación a la **Teoría Isquémica**, Nissen, en 1948, sugiere que la fibrosis del nervio es una consecuencia de isquemia ya que observó varios cambios degenerativos en la arteria plantar lateral (alteraciones de la pared arterial, trombosis e incompleta recanalización). Considera que el neuroma de Morton se produce, en primer lugar, por una endarteritis y, después, por una fibrosis secundaria¹⁶. Ringertz y Unander-Scharin, en 1950, firmes partidarios de la etiología "vascular" de la enfermedad de Morton, afirmaban: "*La enfermedad de Morton se deriva de una arteritis primaria y una fibrosis secundaria como consecuencia de alteraciones circulatorias*"¹⁸ (Figura 3). Por su parte, Marqués, en 1951, relaciona el "*pie de Morton con crisis vasculares constrictivas dolorosas, tipo Raynaud*". Presenta tres casos, de los cuales dos son intervenidos quirúrgicamente (uno de ellos un niño de 12 años) y un tercero "*cura cambiando de zapato*"²².

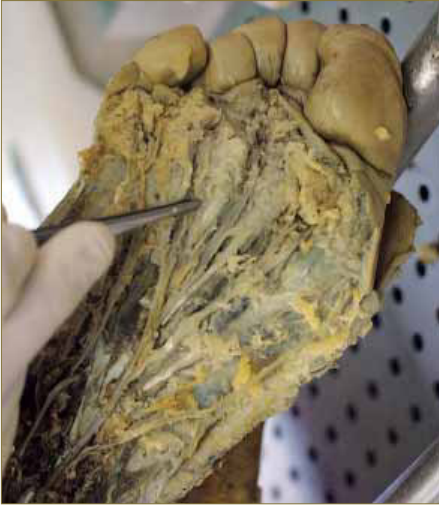

Figura 3: Arteriola sobre los nervios interdigitales (disección en cadáver conservado en formol).

Aunque ha sido defendida por numerosos autores, la teoría isquémica está bastante desacreditada en tanto se considere como única causa de la formación del neuroma de Morton⁹⁹. Pese a ello, en nuestros estudios más recientes^{78, 96, 100}, que incluyen los resultados histopatológicos de los neuromas extirpados, hemos comunicado que en todas las piezas extirpadas hay presencia de vasos arteriolares con el lumen disminuido, lo que demuestra la afectación vascular en el neuroma de Morton.

Respecto a los **Factores extrínsecos**, Levy et al.³¹ describen el neuroma más "genuino", el neuroma post-traumático, es decir, el que es consecutivo a una lesión directa sobre el nervio interdigital. En este apartado entraría, evidentemente, la yatrogenia "genuina", el neuroma de muñón que es el que se produce como consecuencia de la resección del neuroma de Morton (neurectomía)⁷⁴. Dentro del capítulo de yatrogenias, diversos procedimientos quirúrgicos en el pie han sido relacionados con la aparición del neuroma de Morton. Por ejemplo, Breusch et al.⁶³, en 1998, asocian el neuroma como una consecuencia de una osteotomía en el primer metatarsiano.

Otro factor extrínseco es el conflicto con el Calzado. Aunque no hay autores que cargan todo el peso de la etiología del neuroma de Morton en un conflicto con el calzado, un buen número de ellos lo consideran un factor muy importante en el agravamiento de la sintomatología y causa, en numerosas ocasiones, del fracaso de los tratamientos conservadores y de la utilización de tratamientos quirúrgicos. En nuestra opinión, el conflicto con el calzado de un antepié ancho en el que hay neuroma/as y la asociación con otras patologías del antepié que aumentan dicho conflicto es una de las causas que hacen fracasar los tratamientos conservadores y dejan como única opción el tratamiento quirúrgico¹⁰¹.

La **Teoría del Entrampamiento**, que recibe otras denominaciones como "*síndrome canalar*" y "*síndrome por atrapamiento*", se refiere a una neuropatía por compresión de los nervios interdigitales. En este sentido se pronuncian Petit et al. cuando afirman que se trata de una "*lesión nerviosa (probablemente de tipo isquémico) de tipo irritativo por compresión bajo las cabezas de los metatarsianos*"²⁹. A esta misma teoría se suman Gauthier y Duterre, en 1975, denominándolo "*syndrome canalaire*"³⁴. Por

su parte, Arribas et al. consideran al neuroma de Morton "*con toda probabilidad una neuropatía por compresión*"⁶⁷.

Sin embargo, Volpe et al.⁷⁵ consideran al "*síndrome de Morton*" un síndrome por atrapamiento solamente en las primeras etapas, cuando los signos clínicos lo sugieren pero la ecografía o la resonancia magnética de los espacios intermetatarsales son negativas.

En el capítulo que hemos denominado como **Múltiples Factores** partimos de la base que las teorías acerca de la etiología del síndrome de Morton no tienen por qué ser excluyentes entre sí, de tal modo que hemos constatado que muchos autores se pronuncian por la etiología multifactorial del neuroma de Morton. Hauser, en 1953, "*Desviación de las cabezas de los metatarsianos que ocasiona neuritis por compresión del nervio interdigital. Uso de tacones. Causa patomecánica: pie planovalgus*"²³. Lassman, en 1968: "*Componente mecánico y esquelético/ Factor hormonal desconocido*"²⁷. Mann, en 1986 establece tres posibles causas: factores anatómicos, causas traumáticas y presión extrínseca⁵¹.

Miller, en 1987, propone diversas causas para la formación del neuroma de Morton (que denomina "*síndrome de Morton*") y, entre ellas, las consecuencias de micro-trauma provocado por patomecánica, concretamente por la compresión nerviosa provocada por el flexor corto y el ligamento transversal durante la dorsiflexión del dedo, un fenómeno que se produce especialmente en los pies pronados y en los pies planos flexibles. En este sentido, nuestros estudios sobre neuromas múltiples^{76, 78} demostrarían que dicho efecto patomecánico (estiramiento y compresión), al afectar al conjunto de los nervios interdigitales originados en los nervios plantar medial y plantar lateral, justificaría que se vean afectados varios de ellos y, por ende, la aparición de neuromas interdigitales múltiples.

Un claro ejemplo de los autores que proponen la etiología multifactorial es Volpe que, en 2011, a partir de una descripción anatómica del nervio digital común y de unas consideraciones acerca de la fisiología y biomecánica del antepié, considera que un exceso de pronación (con el consiguiente bloqueo de la articulación mediotarsiana durante la fase de apoyo) provoca inestabilidad del primer metatarsiano que hace que el trabajo biomecánico metatarsal en su conjunto sea "*menos eficiente*". Esta situación es "*biomecánicamente desfavorable*" para los haces nerviosos, con reducción funcional del túnel osteofibroso, provoca un trauma repetitivo que afecta a la arteriola digital que deriva en factores isquémicos repetitivos que, a su vez, producen la progresiva degeneración intraneural lo que justificaría, la esclerosis de las paredes arteriales. Considera, por otra parte, la importancia de la bolsa intermetatarsal y el conflicto con el calzado ("*metatarsalgia de los tacones*")⁷⁵.

Arribas et al., al igual que otros autores, plantean la teoría multifactorial como una "*probabilidad*"⁶⁷. Este hecho indica, a nuestro entender, que no se han hecho estudios rigurosos que lleven al hallazgo de una etiología concreta para cada tipo de neuroma. En un estudio nuestro sobre neuromas bajo la cabeza del quinto metatarsiano⁹⁶, indicamos la causa más probable el juanete de sastre y, de un modo especial, el juanete de sastre al que se asocia un síndrome de sobrecarga del quinto metatarsiano.

CONCLUSIONES

Consideramos como evidente que una cosa son las causas (etiología) y otra los efectos (síntomas, signos, síndromes). En esta revisión hemos comprobado que, a menudo, se confunden las causas del neuroma/ síndrome o enfermedad de Morton con algunos de los efectos de aquellas. Propone-

mos, por tanto, que en la etiología de la mayor parte de los neuromas de Morton (excepción hecha de los que tienen como causa un traumatismo directo sobre el nervio) los factores morfológicos/ anatómicos y funcionales interaccionan para provocar cambios en la estructura macroscópica y microscópica del nervio (edema y fibrosis intra y perineural) y/o de las arterias del mismo (arteritis, disminución del lumen arteriolar).

BIBLIOGRAFÍA

1. Durlacher L. A Treatise on Corns, Bunions, the Diseases of Nail and the General Management of the Feet. London Simkin, Marshall and Co.; 1845, p.52.
2. Morton TG. A peculiar and painful affection of the fourth metatarsophalangeal articulation. Am J Med Sci. 1876;7:35.
3. Youngswick FD. Intermetatarsal neuroma. Clin Podiatr Med Surg. 1994;11:579-92.
4. Hoadley AE. Six cases of metatarsalgia. Chicago Med Rec. 1893;5:32.
5. Goldthwait JE. The anterior transverse arch of the foot: its obliteration as a cause of metatarsalgia. Boston Med Surg J 1894;131:233-4.
6. Gilbey VP. The non-operative treatment of metatarsalgia. J New Ment Health Dis. 1894;19:589.
7. Hertzler AE. Bursitides of the plantar surface of the foot (painful heel, gonorrhoeal exostosis of the os calcis, metatarsal neuralgia). Am J Surg. 1926;1:117.
8. Morton DJ. The Human Foot: Its Evolution, Physiology and Functional Disorders. New York: Columbia University Press. 1935; p. 184 y 211.
9. Betts LO. Morton's metatarsalgia. Med J Aus 1940;1:514.
10. Argüelles R. Manual de Patología Quirúrgica (Tomo II). Barcelona-Madrid: Editorial Científico Médica; 1940, p.509.
11. McElvenny RT. The etiology and surgical treatment of intractable pain about the fourth metatarsophalangeal joint (Morton's toe). J Bone Joint Surg. 1943;25:675.
12. Baker L, Kuhn HH. Morton's Metatarsalgia. Localised degenerative fibrosis with neuromatous proliferation of the fourth plantar nerve. South Med J. 1944;37:123.
13. Denny Brown D, Doherty MD. Effects of transient stretching of peripheral nerve. Arch Neurol Psychiatr. 1945;54:115-29.
14. King LS. Note on the Pathology of Morton's metatarsalgia. Am J Clin Pathol. 1946;16:124.
15. Bickel VH, Dockerty MB. Plantar neuromas, Morton's toe. Surg Gynecol Obstet. 1947;84:111.
16. Nissen KI. Plantar digital neuritis. Morton's metatarsalgia. J Bone Joint Surg Br. 1948;30B(1):84-94.
17. Ottolenghi CE, Petracchi LJ, Schajowicz F. Metatarsalgia de Morton. Rev Orthop Traumat. 1948;18:154.
18. Ringertz N, Unander-Scharin L. Morton's disease: A clinical and patho-anatomical study. Acta Orthop Scand. 1950;19:327.
19. Pincus A. Intractable Morton's toe (neuroma) Review of the literature and report of cases. J Natl Assoc Chiropr. 1950;40(12):19-35.
20. Mulder JD. The causative mechanism in Morton's metatarsalgia. J Bone Joint Surg. Br. 1951;33B(1):94-5.
21. Nissen KY. The etiology of Morton's metatarsalgia. J Bone Joint Surg. 1951;33B:293-4.
22. Marqués E. Crisis vasculares constrictivas dolorosas, tipo Raynaud en el pie de Morton. Angiología 1951;III(6):279-82.
23. Hauser EDW. Enfermedades del pie. Barcelona: Salvat Editores 1953; p.291-5.
24. Scotti TM. The lesion of Morton's metatarsalgia (Morton's toe). AMA Arch Pathol. 1957;63(1):91-102.
25. Sayle-Crew W. A review of Morton's metatarsalgia. J Bone Joint Surg. 1961;43B:603.
26. O'Daley JA, Imaeda T. Electron microscopic study of wallerian degeneration in cutaneous nerve caused by mechanical injury. Lab Invest. 1967;17:744.
27. Lassmann G. Morton's metatarsalgia, a neuroma?. Dtsch Z Nervenheilkd. 1968;192(4):338-53.
28. Meachim G, Abberton MJ. Histological findings in Morton's Metatarsalgia. J Pathology 1979;103:209-17.
29. Petit P, Bedouelle J, Cauchois. Afecciones de los miembros y de las cinturas. En: Patel, J. Tomo II del Nuevo manual de Patología Quirúrgica. Madrid: Castilla 1970; pp.423-4.
30. Sgarlatto T. Compendium of Podiatric Biomechanics. San Francisco: California College of Podiatric Medicine, 1971.
31. Levy M, Seelenfreund M, Maar P, Fried A. Post-traumatic Morton's neuroma. Harefuah. 1972;83(5):202-3.
32. Shephard E. Intermetatarsophalangeal bursitis in the causation of Morton's metatarsalgia. J Bone Joint Surg. 1975;57B:115.
33. Carrier PA, Janigan JD, Weil LS, Smith SD. Morton's neuroma: a possible contributing etiology. J Am Podiatry Assoc. 1975;65(4):315-21.
34. Gauthier G, Dutertre P. La maladie de Morton: syndrome canalair. 74 opérés sans resection du neurome. Lyon Medical. 1975 ;233:917.
35. Silvermann LJ. Morton's toe or Morton's neuralgia. J Am Podiatry Assoc. 1976;66:749.
36. Tate RO, Rusin JJ. Morton's neuroma: its ultrastructural anatomy and biomechanical etiology. J Am Podiatry Assoc. 1978;68(12):797-807.
37. Lelièvre J. Patología del pie. Barcelona: Toray-Masson; 1979. pp.557-8.
38. Saló J, Borrás F. Metatarsalgias. En: Viladot A (Ed) Diez lecciones sobre patología del pie. Barcelona: Ediciones Toray; 1979. pp.161- 83.
39. Gauthier G. Thomas Morton's disease: a nerve entrapment syndrome-a new surgical technique. Clin Orthop. 1979; 142:90.
40. Ha'eri GB, Fornasier VL, Schatzker J. Morton's neuroma-pathogenesis and ultrastructure. Clin Orthop Relat Res. 1979;(141):256-9.
41. Vainio K. Morton's metatarsalgia in rheumatoid arthritis. Clin Orthop Relat Res. 1979;(142):85-9.
42. Lassmann G. Morton's toe: clinical, light, and electron microscopic investigations in 133 cases. Clin Ortop. 1979; 142:73.
43. Bossley CJ, Cairney PC. The intermetatarsophalangeal bursa-its significance in Morton's metatarsalgia. J Bone Joint Surg Br. 1980;62B(2):184-7.
44. Awerbuch MS, Shephard E, Vernon-Roberts B. Morton's metatarsalgia due to intermetatarsophalangeal bursitis as an early manifestation of rheumatoid arthritis. Clin Orthop Relat Res. 1982;(167):214-21.
45. Bonnel F, Constans JP, Clautre J, Simon L. Anatomie et biomécanique des nerfs plantaires. (Intérêt dans le névrome de Morton). Cinesiology 1983 ;XXII :78-81.
46. Bartolomei FJ, Wertheimer SJ. Intermetatarsal neuromas: distribution and etiologic factors. J Foot Surg. 1983;22(4):279.
47. López Alonso A. Factores vasculares, mielínicos y de flujo axonal en las neuropatías por compresión. Rev Esp Cir Ost. 1983;18:307-11.
48. Graham CE, Graham DM. Morton's neuroma: a microscopic evaluation. Foot Ankle. 1984;5(3):150-3.
49. Wachter S, Nilson RZ, ThulJR. The relationship between foot structure and intermetatarsal neuromas. J Foot Surg. 1984;23(6):436-9.
50. Barziano I. The place of the intermetatarsal bursitis in the pathology of the interdigital web space. Proc Israeli Orthop Soc. 1986;10:112.
51. Mann RA. Surgery of the foot. St. Louis: The C. V. Mosby Company; 1986. pp.199-204.
52. Miller SJ. Morton's Neuroma. A Syndrome. In: McGlamry ED: Comprehensive Textbook of Foot Surgery. Baltimore: Williams-Wilkins; 1987 pp.38-56.
53. Mitchell IA, Meyer C, Krueger W. Deep fascia of the foot: anatomic and clinical considerations. J Am Podiatr Med Assoc. 1991;81:373-8.
54. Schereff MJ, Grande DA. Electron microscopic analysis of the interdigital neuroma. Clin Orthop. 1991;271:296-9.
55. Amis JA, Siverhus SW, Liwnicz BH. An anatomic basis for recurrence after Morton's neuroma excision. Foot Ankle. 1992;13(3):153-6.
56. Miller SJ. Neuromas intermetatarsales y patología nerviosa asociada. In: Butterworth R, Dockery GL: Atlas a color y texto de cirugía del antepié. Madrid: Ortocon Editores; 1992. pp.159-182.
57. Dellon AL. Treatment of Morton's neuroma as a nerve compression. The role for neurolysis. J Am Podiatr Med Assoc. 1992;82(8):399-402.
58. Kilmartin TE, Wallace WA. Effect of pronation and supination orthosis on Morton's neuroma and lower extremity function. Foot Ankle Int. 1994;15(5):256-62.
59. Miller SJ. Entrapment neuropathies. In: Hetherington VJ (Ed.) Hallux valgus and forefoot surgery. New York: Churchill Livingstone; 1994. pp. 412-25.
60. Delagoutte JP. Maladie de Morton. Paris: Encycl Med Chir. 1994, p.44.
61. Barrett SL, Pignetti TT. Endoscopic decompression for intermetatarsal nerve entrapment-the EDIN technique: preliminary study with cadaveric specimens; early clinical results. J Foot Ankle Surg. 1994;33(5):503-8.
62. Wu KK. Morton's interdigital neuroma: a clinical review of its etiology, treatment and results. J Foot Ankle Surg. 1996;35(2):112-9; discussion 187-8.
63. Breusch SJ, Sharp RJ, Wenz W, Taylor LJ. Morton's neuroma following first metatarsal osteotomy. Orthopedics. 1998;21(12):1287-8.
64. Volpe A, Tognon S, Fassina A. Morton's syndrome: surgical strategies according to the digital nerve pathology. Foot Ankle Surg. 1998;4(3):129-37.
65. Masquelet AC. Névralgie de Morton. In: Masquelet AC. Encycl Med Chir. Paris: Elsevier; 1998. pp.14-118 A-10.
66. Arriaza R., Baamonde C, Rodríguez C, Cantos B, Sampedro C. Resultados del tratamiento quirúrgico de los neuromas de Morton. Rev Ortop Traumatol. 2000;1:35-40.

67. Arribas MP, Ropa JM, González JC, Pascual J, Rivera G. Revisión bibliográfica: revisión y actualización de conceptos sobre el diagnóstico por imagen del neuroma de Morton. *Rev Esp Podol.* 2000;XI(1):3-18.
68. Pascual R, López P. Diagnóstico por imagen de la fibrosis perineural de Morton. *Rev Esp Podol.* 2000;11(6):393-41.
69. Ramos L, Orejana AM, Pascual J, Fuentes Y, Labarta AA, Romero E, Amaro P. Sesión clínica neuroma de Morton. A propósito de un caso. *Rev Esp Podol.* 2001; XII(8):457-65.
70. Spina R, Cameron M, Alexander R. The effect of functional fascial taping on Morton's neuroma. *Australas Chiropr Osteopathy.* 2002;10(1):45-50.
71. Hassouna H, Singh D. Morton's metatarsalgia: pathogenesis, aetiology and current management. *Acta Orthop Belg.* 2005;71(6):646-55.
72. Franson J, Baravarian B. Intermetatarsal compression neuritis. *Clin Podiatr Med Surg.* 2006 ;23 :569-78.
73. Hernández C, Vega ML. Neuroma de Morton: Diagnóstico por imagen. *Revista Internacional de Ciencias Podológicas.* 2010;4(1):37-43.
74. Sardón S, Orejana AM, Padilla V, Méndez M, Moreno FJ. Neuroma de Morton recurrente o neuroma de muñón. *Rev Esp Podol.* 2011;22(2):56-61.
75. Volpe A. La síndrome de Morton. *La Scalpello.* 2011;25:60-73.
76. González D, Valero J, Gallart J. Estudio de 76 pacientes intervenidos quirúrgicamente de neuromas interdigitales y su relación con la patología del primer radio. *Podología Clínica.* 2013;14(4):98-103.
77. Coheña M, Montaña P, Sanjuán A, García J, Rodríguez A. Alternativas terapéuticas en la fibrosis perineural de Morton. *Rev Esp Podol.* 2013;XXIV(1):20-2.
78. Valero J, Gallart J, Gonzalez D, Deus J, Lahoz M. Multiple Interdigital Neuromas. A Retrospective Study of 279 Feet With 462 Neuromas. *J Foot Ankle Surg.* 2014 Aug 12. pii: S1067-2516(14)00243-9. doi: 10.1053/j.iftas.2014.05.011.
79. Berlin SJ, Donick II, Black LD, Costa AJ. Nerve tumours of the foot: Diagnosis and Treatment. *J Am Podiatr Assoc.* 1975;65(2):157-66.
80. May UR. The enigma of Morton's neuroma. In: Bateman (Ed):Foot Science. Philadelphia: VB Saunders Co; 1976.
81. Mann RA, Reynolds JC. Interdigital neuroma—a critical clinical analysis. *Foot Ankle.* 1983;3(4):238-43.
82. Civinini F. Su d'un nervoso gangliare rigonfiamento alla pianta del piede. Lettera anatomica al Dr.Salomone Lampronti. Pistoia, Tip. Bracali, 1835.
83. Mercado OA. Atlas de cirugía del pie. Vol.1: Cirugía del antepié. Madrid: Federación Española de Podólogos; 1995. p. 41.
84. Alexander IJ, Johnson KA, Parr JW. Morton's neuroma: a review of recent concepts. *Orthopedics.* 1987 Jan;10(1):103-6.
85. Kim JY, Choi JH, Park J, Wang J, Lee I. An anatomical study of Morton's interdigital neuroma: the relationship between the occurring site and the deep transverse metatarsal ligament (DTML). *Foot Ankle Int.* 2007 Sep;28(9):1007-10.
86. Amis JA, Siverhus SW, Liwnicz BH. An anatomic basis for recurrence after Morton's neuroma excision. *Foot Ankle.* 1992 Mar-Apr;13(3):153-6.
87. Bourke G, Owen J, Machet D. Histological comparison of the third interdigital nerve in patients with Morton's metatarsalgia and control patients. *Aust N Z J Surg.* 1994 Jun;64(6):421-4.
88. Symeonidis PD, Iselin LD, Simmons N, Fowler S, Dracopoulos G, Stavrou P. Prevalence of interdigital nerve enlargements in an asymptomatic population. *Foot Ankle Int.* 2012 Jul;33(7):543-7.
89. Grebing BR, Coughlin MJ. Evaluation of Morton's theory of second metatarsal hypertrophy. *J Bone Joint Surg Am.* 2004 Jul;86-A(7):1375-86.
90. Zielaskowski LA, Kruljac SJ, DiStazio JJ, Bastacky S. Multiple neuromas coexisting with rheumatoid synovitis and a rheumatoid nodule. *J Am Podiatr Med Assoc.* 2000;90(5):252-5.
91. Park HJ, Kim SS, Rho MH, Hong HP, Lee SY. Sonographic appearances of Morton's neuroma: differences from other interdigital soft tissue masses. *Ultrasound Med Biol.* 2011 Aug;37(8):1204-9.
92. Root ML, Orien WF, Weed JM. Normal and abnormal function of the foot. In: *Clinical Biomechanics*, vol.2. Los Angeles: Clinical Biomechanics Corp; 1977. pp. 112, 296, 322-5.
93. Valero J, Gallart J, González D, Marquina R, Agustín L. Tumores de origen patomecánico. *Podología Clínica.* 2012;13(1):11-27.
94. Fabrikant J, Califano PJ. Atypical neuroma of the lateral fifth metatarsal head. *J Foot Surg.* 1981;20:3537.
95. Thul JR, Hoffman SJ. Neuromas associated with tailor's bunion. *J Foot Surg.* 1985;24:342-4.
96. Valero J, Gallart J, González D, Agustín L, Marquina R, Deus J, Lahoz M. Neuroma under the fifth metatarsal head. A retrospective study. *Histol Histopathol.* 2012;27: 1103-7.
97. Moreno M. and Valero J. Sobre carga del quinto metatarsiano. In: *Sesiones Clínicas Podológicas (1998-1999).* Clínica Universitaria de Podología (Universidad Complutense de Madrid). Madrid: Federación Española de Podólogos; 2000. pp. 65- 9.
98. Lee SY, Jung YT, Lee SM. Ultrasonography of Morton's Neuroma Accompanied with Interdigital Bursitis. *J Korean Acad Rehabil Med.* 2009;33(4):386-91.
99. Landry ME. Peripheral nerve disorders. In: Levy LA, Hetherington VJ: *Principles and Practice of Podiatric Medicine.* New York: Churchill Livingstone; 1990. pp. 377-421.
100. González D, Valero J, Gallart J. Estudio de 76 pacientes intervenidos quirúrgicamente de neuromas interdigitales y su relación con la patología del primer radio. *Podología Clínica.* 2013;14(4):98-103.