

## Inlays de cerámica: el enfoque conservador

Lothar Pröbster, Prof. Dr. med. dent., y Martin Groten, Priv.-Doz. Dr. med. dent.

*Los inlays de cerámica adhesivos constituyen desde hace más de veinte años un método eficaz para tratar las lesiones de caries de forma estética. La técnica adhesiva sólo se puede llevar a cabo bajo condiciones fisicoquímicas claramente definidas, por lo que en el concepto terapéutico descrito la indicación para restauraciones cerámicas adhesivas requiere de la presencia de una franja de esmalte que limite la cavidad. Para el cementado de los inlays de cerámica se describe paso a paso un método de eficacia probada con materiales acreditados.*

(*Quintessenz*. 2010;61(5):597-605)

### Introducción

Las restauraciones de cerámica adhesivas fueron introducidas en la odontología en el año 1985, cuando Calamia y Simonsen describieron por primera vez para las cerámicas dentales la posibilidad de grabar con ácido fluorhídrico y de silanizar cerámicas de silicato. Así nacieron los inlays, las coronas parciales y las carillas («laminare veneres») de cerámica adhesivas.

Con el desarrollo de los sistemas de inyección termoplástica en 1990 (IPS Empress, Ivoclar Vivadent, Schaan, Liechtenstein), con las cerámicas prefabricadas industriales (Mark II y cerámica feldespática Celay, Vita Zahnfabrik, Bad Säckingen) y con los sistemas de tallado asistidos por ordenador (Cerec, Siemens/Sirona, Bensheim) y mecánicos (Celay, Mikrona, Spreitenbach,

Suiza) ha sido posible mejorar la calidad de las piezas en comparación con restauraciones fabricadas con el procedimiento de sinterizado. Prácticamente al mismo tiempo tuvo lugar el lanzamiento de adhesivos dentinarios mucho más eficaces (Syntac, Ivoclar Vivadent) que siguen siendo de referencia hoy día. Los adhesivos dentinarios mejoraron la unión entre el diente y la restauración, y sobre todo solucionaron el problema de la sensibilidad postoperatoria tras el cementado de restauraciones adhesivas mediante el sellado de los túbulos dentinarios parcialmente seccionados durante la preparación.

En el ámbito de las cerámicas, las de disilicato de litio sintéticas presentan unas propiedades físicas mejores que las de las cerámicas de silicato convencionales y al mismo tiempo muestran unas excelentes cualidades estéticas, por lo que suponen el avance más destacado en este campo (IPS e.max press e IPS e.max CAD, Ivoclar Vivadent). Por su parte, en opinión de los autores no se ha producido ningún avance relevante ni en el ámbito de los adhesivos dentinarios ni en el de los cementos.

A continuación se describe un protocolo conservador de eficacia probada desde hace veinte años para la realización de restauraciones cerámicas adhesivas<sup>1</sup>. La comparación crítica con otros métodos pretende proporcionar al lector la información necesaria para establecer su propio protocolo clínico.

### Cerámicas de silicato y técnica adhesiva: bases del conocimiento de los materiales

Las cerámicas de silicato se componen de una masa vítrea amorfa silíceo, es decir, una matriz vítrea en la que se distribuyen finamente cristales (feldespato, leucita, disilicato de litio) que químicamente son silicatos. El método de fabricación clásico de las cerámicas dentales consiste en la fusión de minerales presentes en la naturaleza (cuarzo, feldespato, caolín), para transformarlos en vidrio y a continuación generar los cristales deseados en él bajo las condiciones adecuadas (temperatura, pre-

Correspondencia: L. Pröbster.  
Consulta dental del Hospital Wilhelm Fresenius. Aukammallee 39.  
65191 Wiesbaden, Alemania.

M. Groten.  
Policlínica de Prosdodncia (Director: Prof. Dr. H. Weber). Centro de Odontología y de Medicina Oral y Maxilofacial del Hospital Universitario de Tübingen. Osianderstraße 2. 72076 Tübingen, Alemania.

sión y tiempo). Las cerámicas sintéticas (IPS e.max) se fabrican a partir de sustancias puras inorgánicas, lo que permite controlar mejor las propiedades del producto. El tamaño y la distribución de los cristales influyen en las características físicas de la cerámica, como la resistencia a la fractura, la tenacidad de rotura, la procesabilidad, las propiedades de pulido, la translucidez, el brillo y la opacidad. La estructura de la matriz vítrea y los cristales contenidos en ella favorecen la generación de un patrón retentivo tras el grabado con ácido fluorhídrico. Además, un silano adhesivo puede reaccionar químicamente con las moléculas de silicato de la cerámica. Por esa razón, la unión de un cemento de composite con una cerámica acondicionada tiene un componente químico y otro mecánico.

En la unión del cemento con el tejido duro dentario hay que distinguir entre el esmalte y la dentina. El grabado del esmalte dentario con ácido fosfórico al 35% aproximadamente para obtener un patrón retentivo se conoce desde hace más de cincuenta años y se basa en la ordenación anisotrópica de los prismas del esmalte. Por su parte, la estructura y la composición de la dentina dificultan notablemente la unión de ésta a un composite. Básicamente lo que se intenta con los adhesivos dentinarios es, por un lado, crear una capa híbrida en la que se infiltran dentina y monómeros del cemento mediante el acondicionamiento adecuado de la superficie de dentina y, por otro lado, dejar expuestos los túbulos dentinarios para que el composite se pueda anclar mecánicamente en su interior. Para garantizar esto el adhesivo dentinario se debe aplicar bajo ciertas condiciones perfectamente definidas (tratamiento previo de la superficie dentinaria, humedad). Estos resultados se logran únicamente en dentina «sana», puesto que en dentina alterada (dentina secundaria o terciaria, dentina afectada por lesiones de caries o dentina impregnada con productos diluidos o productos corrosivos procedentes de restauraciones anteriores) la eficacia de los adhesivos dentinarios se puede ver muy perjudicada y es impredecible. Para el cementado se utilizan composites con microrrelleno, que son primos hermanos de los materiales de obturación de composite tan habituales en odontología.

Las nuevas propuestas en relación con los materiales de cementado, como los denominados cementos autoadhesivos, son en principio interesantes, dado que pueden simplificar notablemente la técnica adhesiva (que se describe más abajo y entraña una gran complejidad). En nuestra opinión todavía no se puede recomendar nada concreto en este ámbito, puesto que, por un lado, la fuerza de adhesión que se puede obtener con ellos en algunos casos es notablemente inferior a la lograda con

la técnica de grabado al ácido habitual y, por el otro, todavía no se dispone de una experiencia suficiente a largo plazo<sup>3,19</sup>.

### Indicación y contraindicación

La indicación para las incrustaciones y coronas parciales adhesivas viene determinada principalmente por los requisitos de la técnica adhesiva<sup>6,13</sup>, para cuya ejecución hay que garantizar la ausencia total de contaminación. El aislamiento total del campo de trabajo mediante la colocación de un dique de goma constituye un requisito indispensable para llevar a cabo correctamente la técnica adhesiva. En nuestro concepto conservador otro criterio de indicación ineludible es que el perímetro de la cavidad esté limitado por esmalte de forma ininterrumpida.

Los defectos de una sola superficie se pueden tratar con cerámica adhesiva. Para estos casos se consideran equiparables las restauraciones de composite directas, de modo que por lo general sólo se recurre a inlays de cerámica de una sola superficie cuando hay que restaurar varias piezas de un mismo cuadrante. Los inlays de varias superficies se utilizan en el resto de los defectos rodeados de esmalte en los que el límite de la preparación se encuentra a una distancia de entre 0,5 y 1 mm de las puntas cuspídeas y las cúspides no están socavadas. En los dientes desvitalizados y endodonciados no están indicadas las restauraciones con inlays, dado que en ellos la tasa de fracasos es notablemente más alta que en dientes vitales<sup>16,18</sup>. Las coronas parciales están indicadas cuando es necesario incluir alguna cúspide en la restauración, cuando el límite de la preparación debería situarse en la punta cuspídea, cuando las cúspides están socavadas o destruidas o si se trata de un diente endodonciado.

Para el diagnóstico y la planificación del tratamiento, además de la exploración clínica es obligatorio realizar un examen radiológico (radiografías de aleta de mordida). Si en la radiografía no se detecta la presencia de esmalte en el espacio interproximal, no existirá una indicación primaria de restauración cerámica adhesiva<sup>11</sup>.

### Protocolo clínico de la técnica adhesiva

A continuación se describe paso a paso el protocolo de la técnica adhesiva en función de un caso clínico.

El paciente acudió a la clínica después de haber perdido un inlay de cerámica en el diente 35, que había sido cementado en otro centro (fig. 1, fotografía con espejo). Después de debatir acerca de las distintas alternativas terapéuticas (restauración de composite, inlay de cerá-

mica o inlay de oro colado) se optó por realizar un nuevo inlay de cerámica. La cavidad se preparó con fresas cónicas redondeadas y con instrumentos oscilantes diamantados respetando los requisitos relativos a las restauraciones de cerámica adhesivas<sup>1,7</sup> (fig. 2) y se llevó a cabo la toma de impresiones con un elastómero (Impregum Soft y Permadyne, 3M Espe, Seefeld) y técnica de doble mezcla a boca cerrada (cubeta «triple tray», Premier Dental, Plymouth Meeting, EE. UU.) (fig. 3). Para este caso se fabricó un inlay de cerámica CAD/CAM (absolute ceramics, Biodentis, Leipzig) a partir de un bloque Empress-CAD (Ivoclar Vivadent).

El centro de fresado suministra la restauración lista para la prueba en boca al cabo de dos a tres días (fig. 4). Durante la prueba en la boca del paciente fueron verificados y en caso necesario corregidos aspectos como la adaptación, los contactos interproximales y la oclusión (fig. 5). El ajuste oclusal se llevó a cabo siempre con instrumentos diamantados de grano ultrafino (anillo amarillo) y refrigeración por agua. En las zonas sometidas a tallado selectivo se llevó a cabo un pulido inicial con pulidores Ceramiste (Shofu Dental, Ratingen) de anillo amarillo y un pulido final con Occlubrush (KerrHawe, Bioggio, Suiza) y pasta de diamante de 1  $\mu\text{m}$  (Diabril, Oralía, Konstanz).

Se aisló el campo de trabajo con un dique de goma y se limpió la cavidad minuciosamente (cepillos con pasta de limpieza, como Prophypaste RDA250, CCS, Borlänge, Suecia, y spray de agua) (fig. 6). Antes del acondicionamiento del tejido duro dentario conviene proteger adecuadamente los dientes adyacentes (con bandas, matrices o cinta de teflón, por ejemplo). Para prevenir la desecación de la cavidad se aplica en su interior una solución de clorhexidina (como Chlorhexamed, GlaxoSmithKline, Bühl) utilizando una torunda de algodón (fig. 7).

Con objeto de manipular la restauración más cómodamente, ésta se fija en un atacador de bola con cera adhesiva. Antes de acondicionar la cerámica es necesario limpiar la superficie que va a ser grabada. Para ello se puede utilizar gel de ácido fosfórico durante 60 s o aplicar polvo de bicarbonato sódico mediante un aparato de chorreado. Las superficies internas se graban con gel de ácido fluorhídrico (Ceramic Etch, Ivoclar Vivadent) (fig. 8). En cerámicas de silicato convencionales el tiempo de grabado es de 60 s y de 30 s en cerámicas de disilicato de litio. Seguidamente se rocía la superficie con el spray de agua durante 60 s para garantizar la eliminación de los solutos del ácido fluorhídrico. Antes de aplicar el silano adhesivo hay que secar completamente la restauración, puesto que la humedad estropea el silano.

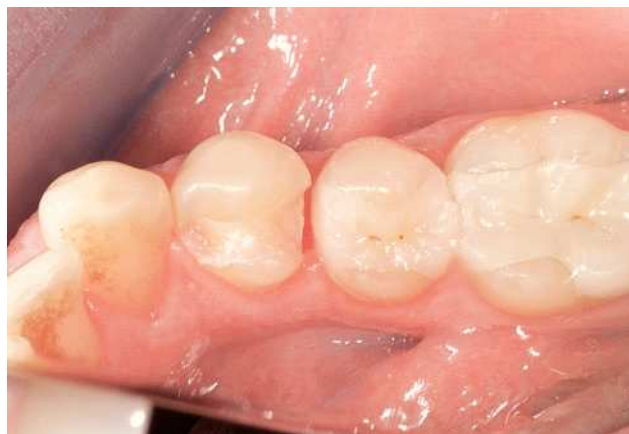

Figura 1. Situación clínica inicial tras la pérdida de un inlay de cerámica realizado en otro centro.

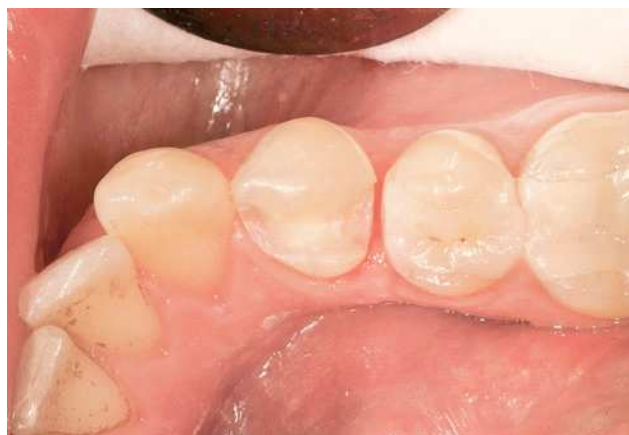

Figura 2. Cavidad acabada con fresas cónicas redondeadas e instrumentos diamantados oscilantes.

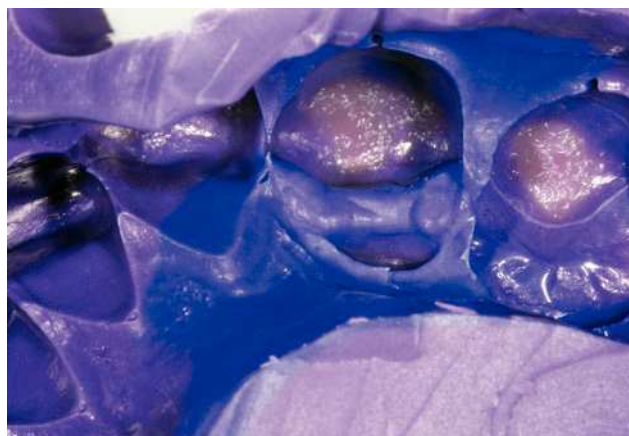


Figura 3. Toma de la impresión con técnica de boca cerrada.

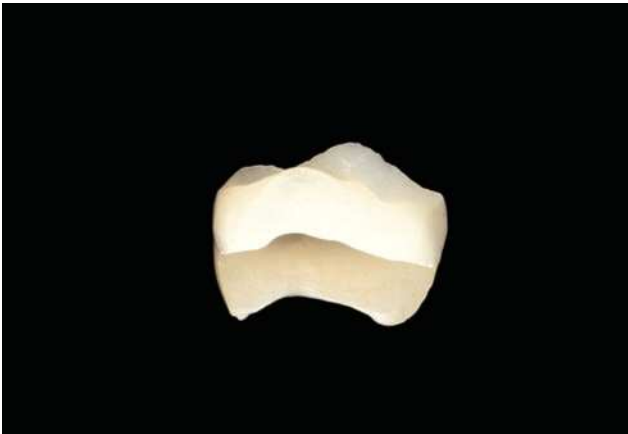

Figura 4. Inlay de cerámica suministrado por el centro de fresado.

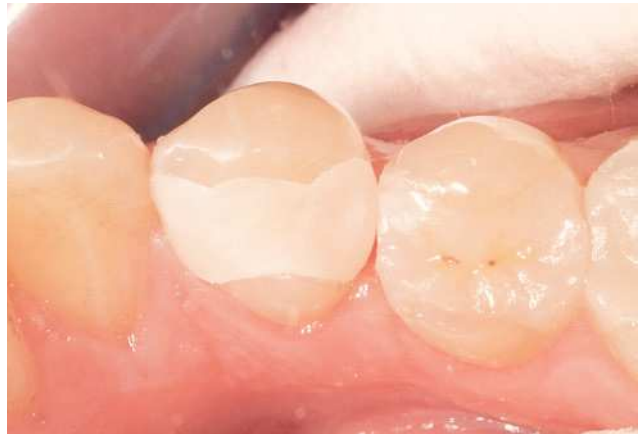

Figura 5. Prueba de la restauración en la boca del paciente.

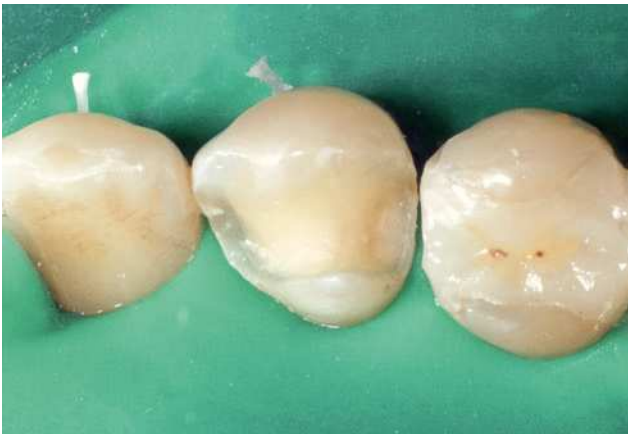

Figura 6. Cavity limpia después de haber colocado el dique de goma.

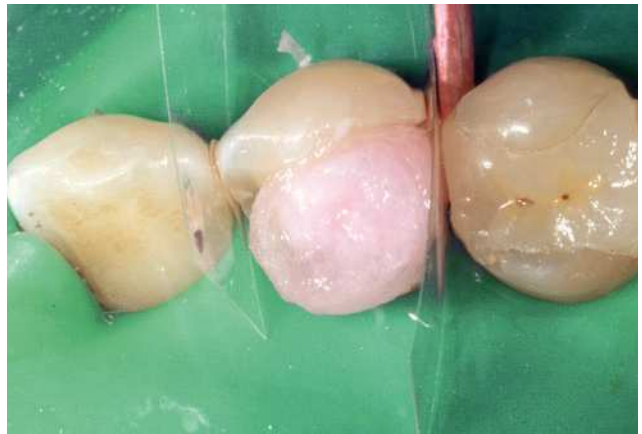

Figura 7. Con una torunda de algodón impregnada en una solución de clorhexidina se previene la desecación de la dentina.

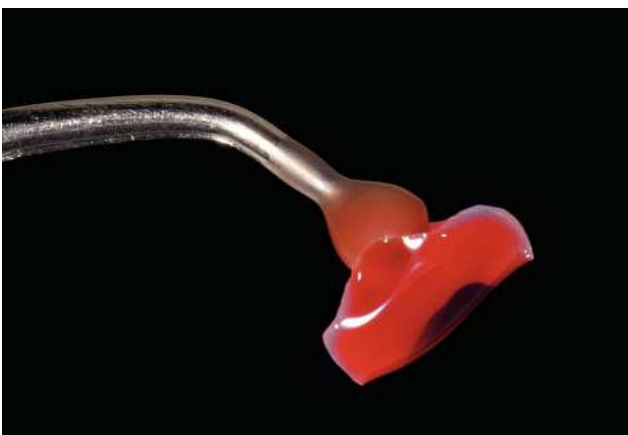

Figura 8. Para facilitar la manipulación el inlay se fija con cera adhesiva en un atacador de bola (en la figura se muestra el grabado con gel de ácido fluorhídrico).

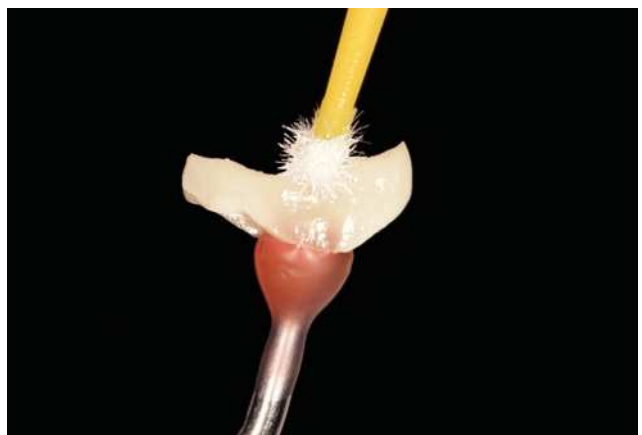


Figura 9. Silanización de la superficie cerámica grabada.



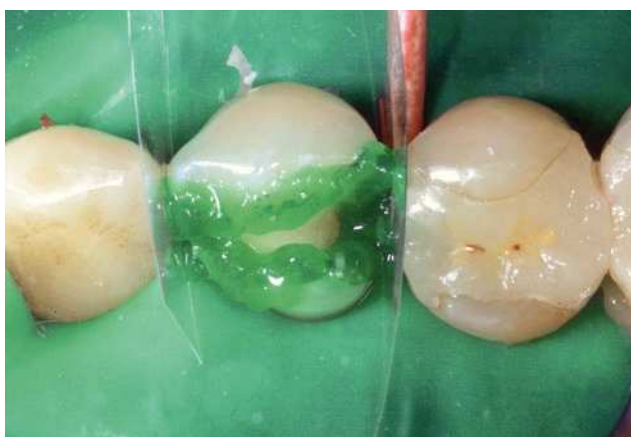

Figura 10. Grabado del esmalte dentario con gel de ácido fosfórico protegiendo los dientes adyacentes.

Después de aplicar el ácido fluorhídrico la superficie grabada debe ofrecer un aspecto completamente homogéneo. El silano adhesivo (Espe Sil, 3M Espe, o Monobond plus, Ivoclar Vivadent) se aplica una sola vez cubriendo toda la superficie y se deja actuar durante 60 s (fig. 9). Antes del cementado con composite el silano debe estar completamente seco.

El primer paso para acondicionar el tejido duro dentario consiste en el grabado del esmalte con gel de ácido fosfórico al 37% (gel de grabado Minitip, 3M Espe) durante 30 s (fig. 10). En esta operación hay que procurar evitar que el gel entre en contacto con una superficie amplia de dentina. Si se ha aplicado ácido de grabado a toda la cavidad será necesario eliminarlo con el spray de agua a los 15 s con el fin de evitar que la dentina se grave excesivamente (ésta constituye una de las causas de la sensibilidad postoperatoria).

Después de lavar la superficie para retirar el gel de grabado (durante 30 s: también en este caso es necesario eliminar por completo los solutos del ácido) se elimina el agua residual con aire procurando no desecar en exceso la cavidad. Con un pincel o microbrush se aplica una cantidad generosa del primer componente del adhesivo dentinario (Syntac Primer, Ivoclar Vivadent) para que no se seque mientras actúa (fig. 11). No se recomienda aplicar presión para evitar dañar el patrón de retención del esmalte.

El *primer* se seca con aire hasta que deja de observarse movimiento de líquido, momento en el que se considera que se ha evaporado suficientemente el disolvente (agua en el caso de Syntac). Seguidamente se aplica de nuevo una cantidad generosa del segundo componente (Syntac Adhesive) con un microbrush nuevo y se deja

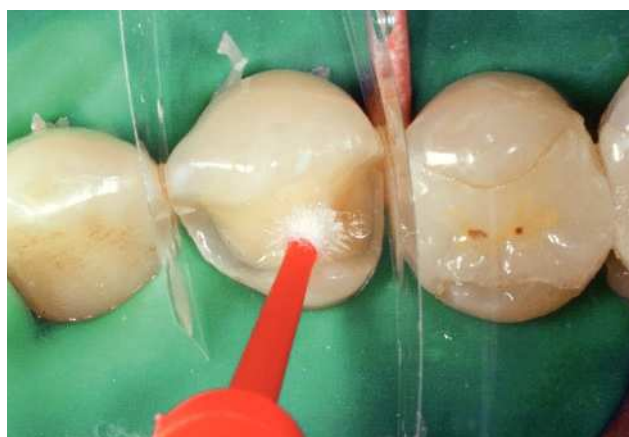

Figura 11. Aplicación del primer componente del adhesivo dentinario.

actuar durante 30 s (fig. 12). Para evitar confusiones con los cepillos se pueden colocar en el mismo orden que los discos del semáforo en sentido descendente: rojo, amarillo y verde.

Syntac Adhesive también se seca por soplado hasta que deja de observarse movimiento del líquido. A continuación se aplica el agente adhesivo (Heliobond, Ivoclar Vivadent) (fig. 13) y se seca por soplado (fig. 14). Es necesario que la zona de trabajo se encuentre protegida de la luz directa (el foco de la unidad dental y el frontal deben estar apagados) o que esté iluminada con un filtro naranja. Para el soplado se debe utilizar aire sin humedad (utilizando por ejemplo una punta FinAir de KaVo, Biberach). La polimerización del agente adhesivo podría dar lugar a un grosor excesivo de la capa con los consiguientes problemas de adaptación, razón por la que se prescinde de ella (fig. 15).

Antes de colocar la restauración se retiran las matrices para que no dificulten su posicionamiento. Las cuñas de madera (KerrHawe) se dejan in situ, dado que mantienen separadas las caras proximales y facilitan de ese modo la eliminación del exceso de material. La cavidad se rellena con cemento de composite (Variolink Veneer o Tetric EvoFlow, ambos de Ivoclar Vivadent) y la restauración se coloca en su posición (fig. 16). Ésta se sujeta y se elimina por completo el exceso de material con los instrumentos adecuados (pincel, sonda, espátula, bolita de algodón) (fig. 17). Se recomienda no intentar eliminar el exceso de composite de los espacios interproximales con hilo dental, dado que en nuestra opinión existe el riesgo de desplazar la restauración, de que el hilo se deshilache o quede atrapado y de extraer composite de la junta de unión horizontal.

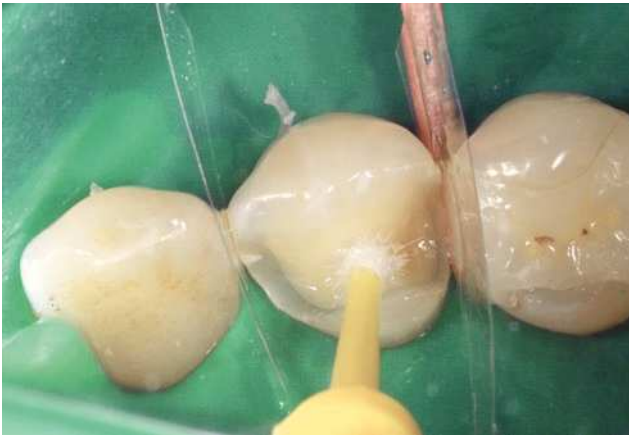

Figura 12. Aplicación del segundo componente del adhesivo dentinario.

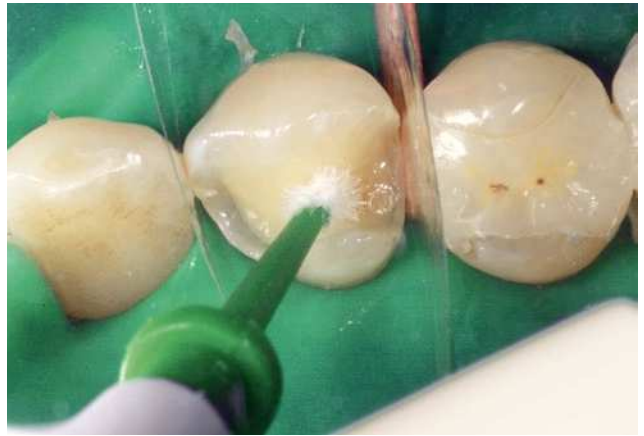

Figura 13. Aplicación del agente adhesivo fotopolimerizable.

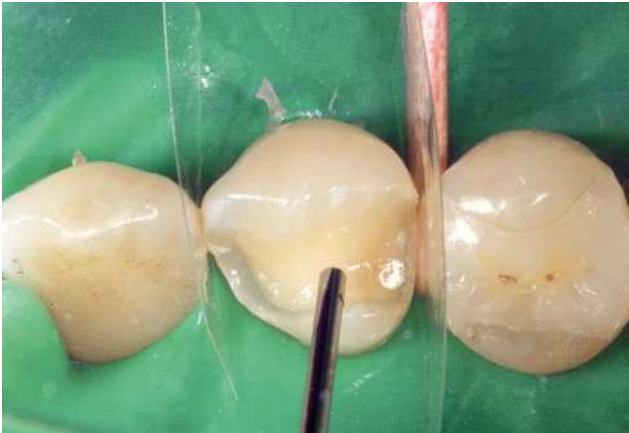

Figura 14. Adelgazamiento de la capa del adhesivo mediante soplado.

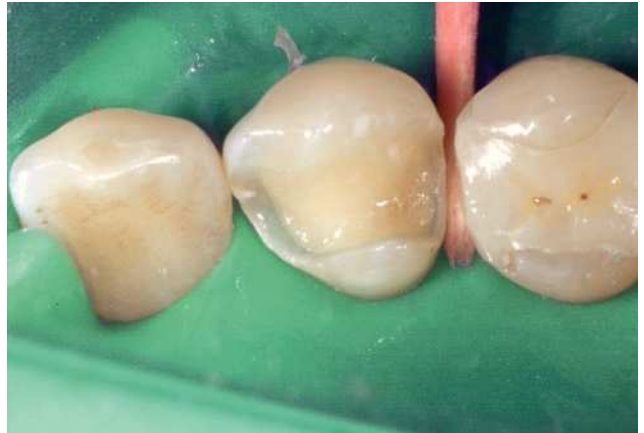

Figura 15. Cavity preparada para la colocación del inlay de cerámica.

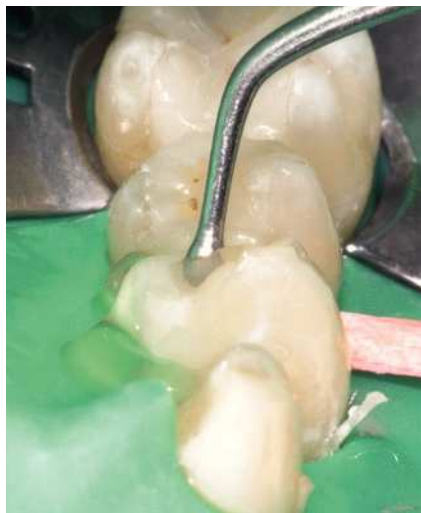

Figura 16. La cavity se rellena con cemento de composite y la restauración se coloca en la posición correcta.

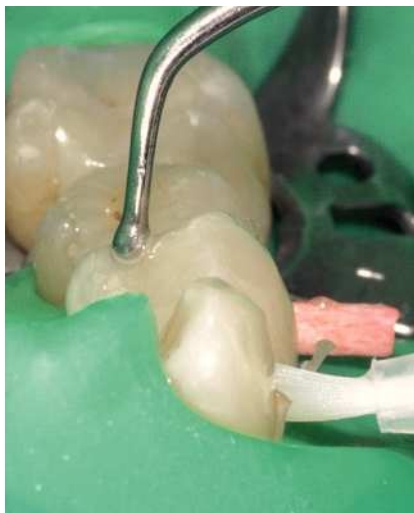

Figura 17. Mientras se sujeta la restauración se retira la mayor cantidad posible de composite sobrante sin polimerizar.

Para evitar la inhibición de la polimerización del composite por acción del oxígeno se aplica en la superficie gel de glicerina (Liquid Strip, Ivoclar Vivadent, Airblock, Dentsply DeTrey, Konstanz, o el de venta en farmacias). A continuación se fotopolimeriza el cemento de composite utilizando una lámpara de polimerización con la potencia suficiente (mínimo 700 mW/cm<sup>2</sup>) (fig. 18). En este paso se sigue la regla práctica de iluminar cada superficie al menos durante 40 s. Después de lavar la superficie para retirar el gel de glicerina se elimina a mano la capa excedente de composite, que suele ser fina, utilizando una cureta afilada (LM 311/312 XSi Mini Sickle, LM-Dental, Parainen, Finlandia) y bisturís desechables (Klingenform 12d, Aesculap, Tuttlingen) (fig. 19).

El problema del composite polimerizado residual en el espacio interproximal se solventa utilizando un instrumento a modo de serrucho (Ceri-Saw, DentMat, Santa María, EE. UU.; distribuidor en Alemania: American Dental Systems, Vaterstetten). Éste permite cortar el exceso de composite en sólo unos segundos respetando eficazmente tanto la restauración como el diente adyacente (fig. 20). El dique de goma protege debidamente la encía. Antes de retirar el dique de goma deberían eliminarse por completo los restos de material sobrante (fig. 21). Si es necesario realizar un ajuste oclusal o del contorno, se utilizarán instrumentos diamantados de grano ultrafino (anillo amarillo) con refrigeración por agua (fig. 22). El pulido tanto de la cerámica como de la junta adhesiva se lleva a cabo con pulidores de goma (Ceramiste) y refrigeración por agua y después con pasta de diamante (Diabril) y cepillos de pulido (Occlubrush) (figs. 23 a 25).

Si se respeta este protocolo clínico de eficacia probada, se pueden obtener resultados estéticos y funcionales satisfactorios con un muy buen pronóstico a largo plazo<sup>5,9,11,14</sup>.

## Discusión

Las restauraciones de cerámica adhesivas se han hecho un hueco en el espectro de tratamientos dentales. Un aspecto controvertido es el lugar donde situar el límite de la indicación por debajo del cual se puede trabajar con suficiente seguridad. En nuestro concepto terapéutico conservador la presencia de una franja de esmalte que limite todo el perímetro de la cavidad es el criterio principal para diferenciar la indicación de la contraindicación. Si dicho cerco no existe, desaparece el criterio de mayor peso para tomar la decisión. La dentina puede sufrir alteraciones y no existe ningún método de medición para determinar su calidad. En el caso de la dentina la

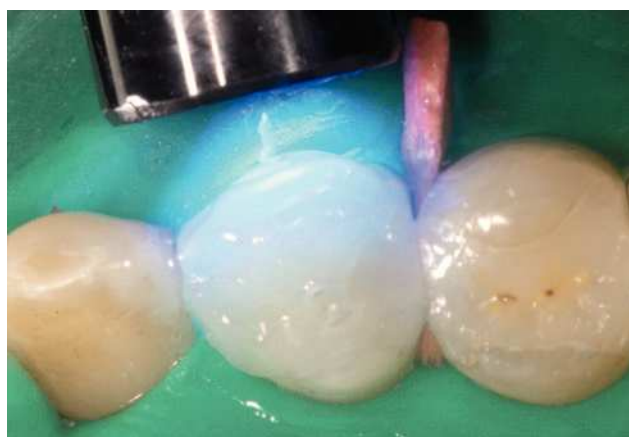


Figura 18. Después de aplicar un gel de glicerina el composite se fotopolimeriza con una lámpara adecuada.

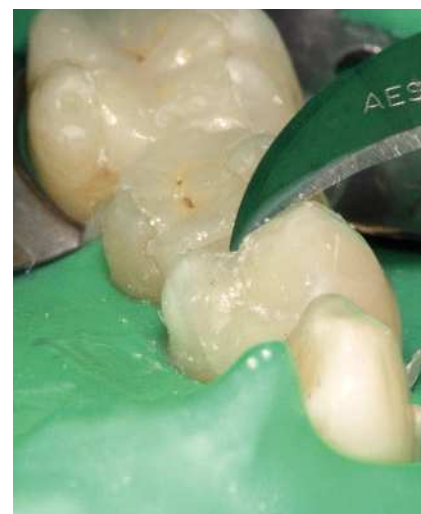

Figura 19. El exceso restante de material se corta y elimina con bisturís y curetas.

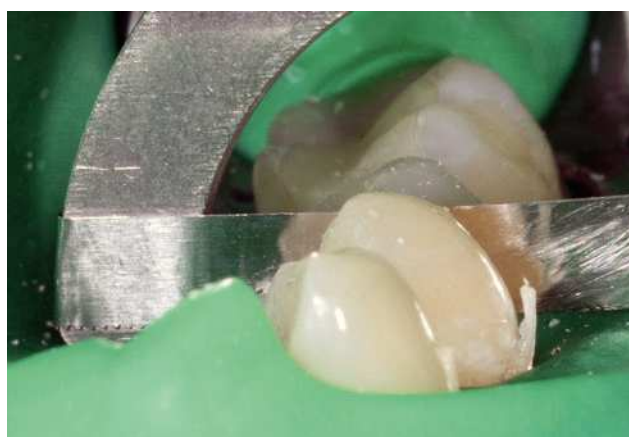

Figura 20. El problema del exceso de material interproximal se solventa con «serrucho».



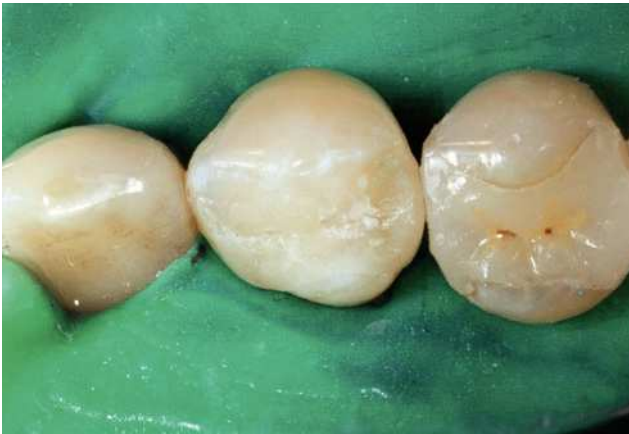
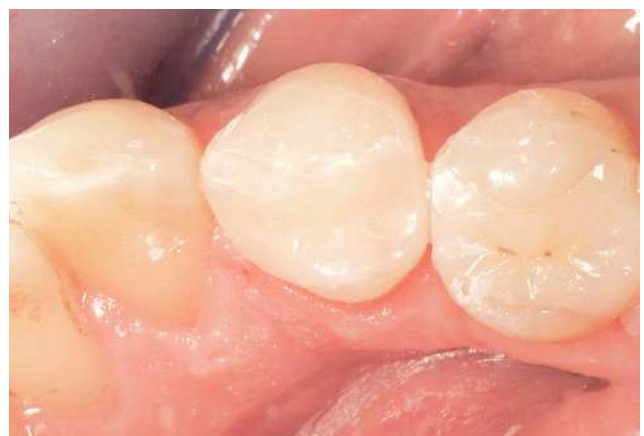
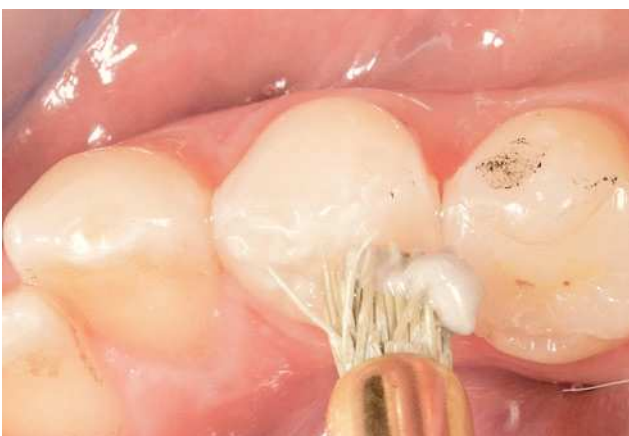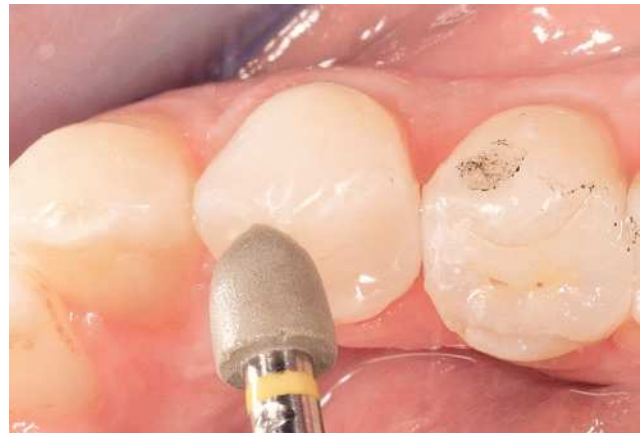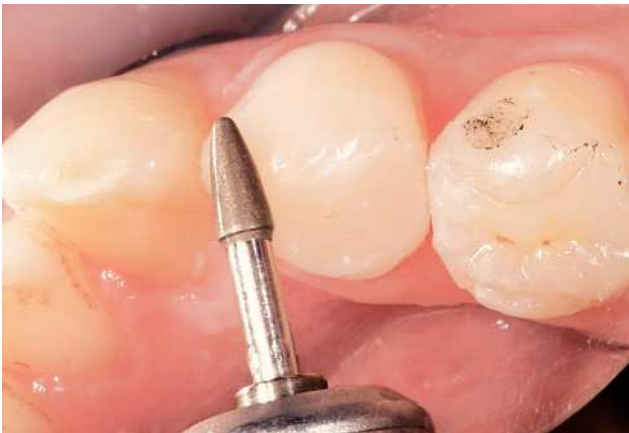Figura 21. Antes de retirar el dique de goma deberían eliminarse por completo los restos de material.

fuerza de adherencia inicial es inferior a la del esmalte, y con una carga alternante (envejecimiento) disminuye con el tiempo<sup>4</sup>. Esto incrementa el riesgo de aparición de fisuras y de caries secundaria<sup>17</sup>.

El criterio «con dique de goma sí es posible» aumenta la seguridad, pero no tiene en cuenta la calidad de la dentina ni el hecho clínico de que también la calidad del sellado disminuye en cavidades más profundas. Otros factores de influencia «débiles» para el riesgo son la experiencia y el esmero del odontólogo, la calidad de la higiene oral y de la dieta del paciente, y factores funcionales. Por consiguiente, teniendo además en cuenta el elevado coste de una restauración de cerámica adhesiva, siempre somos muy cautelosos a la hora de recomendar esta alternativa, a pesar de que una ampliación de la indicación sería sin duda deseable.

En una serie de trabajos publicados<sup>12,16,18</sup> se opina que no existen diferencias en las tasas de supervivencia entre cavidades limitadas y cavidades no limitadas por esmalte. Por el contrario, algunos estudios<sup>2,14,15</sup> que mencionan la delimitación por esmalte como criterio de inclusión aportan tasas de supervivencia mejores. Dada la heterogeneidad de los estudios, por el momento no se dispone de una evidencia científica definitiva y probablemente tampoco se dispondrá de ella en el futuro, puesto que en



Figuras 22 a 25. El acabado (ajuste oclusal y pulido) se lleva a cabo con instrumentos diamantados de grano ultrafino, pulidores de goma y pasta de pulido.



nuestra opinión la calidad individual y la experiencia del odontólogo, la «evidencia interna», influirán más en el resultado que el solo criterio de la limitación de la cavidad por esmalte<sup>8</sup>. Sin embargo, dada la gran variedad de niveles de calidad de los profesionales, preferimos recomendar métodos lo más seguros posible.

### Bibliografía

- Ahlers MO, Mörig G, Blunck U, Hajtó J, Pröbster L, Frankenberger R. Guidelines for the preparation of CAD/CAM ceramic inlays and partial crowns. *Int J Comput Dent* 2010;12:309-325.
- Barghi N, Berry TG. Clinical evaluation of etched porcelain onlays: a 4-year report. *Compend Contin Educ Dent* 2002;23:657-664.
- Behr M, Hansmann M, Rosentritt M, Handel G. Marginal adaptation of three self-adhesive resin cements vs. a well-etched adhesive luting agent. *Clin Oral Investig* 2009;13:459-464.
- Breschi L, Mazzoni A, Ruggeri A, Cadenaro M, di Lenarda R, de Stefano Dorigo E. Dental adhesion review: aging and stability of the bonded interface. *Dent Mater* 2008;24:90-101.
- Della Bona A, Kelly JR. The clinical success of all-ceramic restorations. *J Am Dent Assoc* 2008;139(Suppl):8S-13S.
- Federlin M, Geurtsen W, Haller B, Schmalz G. Zahnfarbene Restaurationen aus Keramik: Inlays, Teilkronen und Veneers. *Dtsch Zahnärztl Z* 2007;62:612-615.
- Frankenberger R, Mörig G, Blunck U, Hajtó J, Pröbster L, Ahlers MO. Präparationsregeln für Keramikinlays und -teilkronen. *Teamwork J Cont Dent Educ* 2007;10:86-92.
- Frankenberger R, Reinelt C, Petschelt A, Kramer N. Operator vs. material influence on clinical outcome of bonded ceramic inlays. *Dent Mater* 2009;25:960-968.
- Fuzzi M, Rappelli G. Ceramic inlays: clinical assessment and survival rate. *J Adhes Dent* 1999;1:71-79.
- Groten M, Pröbster L. Klinik des Keramikinlays. In: Pröbster L (Hrsg). *Innovative Verfahren in der Zahnheilkunde*. Heidelberg: Springer, 1998.
- Isidor F, Brondum K. A clinical evaluation of porcelain inlays. *J Prosthet Dent* 1995; 74:140-144.
- Krämer N, Frankenberger R. Clinical performance of bonded leucite-reinforced glass ceramic inlays and onlays after eight years. *Dent Mater* 2005;21:262-271.
- Pröbster L. Sind vollkeramische Kronen und Brücken wissenschaftlich anerkannt? Wissenschaftliche Stellungnahme der Deutschen Gesellschaft für Zahn-, Mund- und Kieferheilkunde. *Dtsch Zahnärztl Z* 2001;56:575-576.
- Pröbster L, Engel E, Masula B. Klinische Studie von Empress-Veneers. *Dent Labor* 1999;47:1263-1268.
- Pröbster L, Ulmer H-J, Engel E. Four-year survival rate study of Empress restorations. Tübingen: 45. Jahrestagung der Deutschen Gesellschaft für Zahnärztliche Prothetik und Werkstoffkunde zusammen mit der 20th Annual Conference der European Prosthodontic Association, 1996.
- Reiss B. Clinical results of Cerec inlays in a dental practice over a period of 18 years. *Int J Comput Dent* 2006;9:11-22.
- Splith C, Bernhardt O, Heinrich A, Bernhardt H, Meyer G. Anaerobic microflora under Class I and Class II composite and amalgam restorations. *Quintessence Int* 2003;34:497-503.
- Stoll R, Cappel I, Jablonski-Momeni A, Pieper K, Stachniss V. Survival of inlays and partial crowns made of IPS Empress after a 10-year observation period and in relation to various treatment parameters. *Oper Dent* 2007;32:556-563.
- Trajtenberg CP, Caram SJ, Kiat-amnuay S. Microleakage of all-ceramic crowns using self-etching resin luting agents. *Oper Dent* 2008;33:392-399.