

## ¿Puede ser la férula portamedicamentos un posible tratamiento adyuvante de la desinfección bucal completa (*full-mouth disinfection*)?

Bastian Wessing, Dr. med. dent., Georg Schiffers y Martin Emmerich, Dr. med. dent., MSc (Periodoncia)

*El tratamiento sistemático de la periodontitis incluye la desinfección adicional de las bolsas mediante preparados basados en clorhexidina. Hasta ahora se aplicaban estos preparados en forma de colutorios, con un período de acción relativamente corto, o el odontólogo introducía el preparado en forma de gel en las bolsas periodontales y en el surco gingival en varias sesiones. Un nuevo procedimiento para la desinfección de las bolsas basado en una férula que actúa como un sistema portador de medicamentos ha revelado ser un método cómodo y fácil de usar en la consulta dental, ya que requiere menos visitas de revisión y el tiempo de exposición al antiséptico es mayor. Además, la férula se puede utilizar también en el tratamiento de zonas cervicales expuestas e hipersensibles, que aparecen con frecuencia como efecto adverso del tratamiento periodontal. En estos casos se puede rellenar la férula con desensibilizantes que contengan fluoruro y colocarla en la boca del paciente. Sin embargo, para poder realizar una evaluación basada en la evidencia de la eficacia clínica hará falta llevar a cabo estudios sobre la reducción de la profundidad de las bolsas en comparación con otros métodos.*

(*Quintessenz*. 2010;61(6):709-12)

Clínica dental del Luisenhospital Aachen. Alemania.

Correspondencia: B. Wessing.  
Boxgraben 99. 52064 Aachen. Alemania.  
Correo electrónico: bastian.wessing@googlegmail.com

### Introducción

A pesar de la madurez de los métodos profilácticos y de la consolidación de los sistemas de revisiones la periodontitis sigue siendo una enfermedad infecciosa de incidencia alta. La gravedad de esta enfermedad multifactorial es el resultado de una interacción compleja entre la infección y la respuesta inmunitaria del huésped, modificada por determinadas conductas y la presencia de factores de riesgo genéticos.

En 1992 las sociedades odontológicas American Academy of Periodontology (AAP) y American Dental Association (ADA) introdujeron en Estados Unidos la puntuación PSI (Periodontal Screening Index = Índice periodontal) para la detección precoz de las lesiones periodontales. Se trata de un instrumento sencillo y con un gran valor informativo para la determinación del estado de salud periodontal. Petersen et al<sup>7</sup> mostraron que en 2005 en Europa el 15% de la población de la franja de edad de 35-44 años se enmarcaba en un código PSI máximo de 4 por término medio y en casi el 50% de estos pacientes el código PSI era de 3 o incluso peor. Este estudio de revisión puso de manifiesto que la mitad de la población de más de 35 años padece una periodontitis moderada a grave. Según el Cuarto Estudio Alemán de Salud Bucal (DMS IV) estas cifras son mucho más altas en Alemania, como se refleja en la figura 1. De acuerdo con sus datos, el 73% de la población alemana entre 35 y 44 años y casi el 88% de los mayores de 65 años padecen una periodontitis moderada a grave. La forma más grave de periodontitis la padece más de un 20% de los individuos en la franja de edad entre 35 y 44 años y

en los mayores de 65 esta cifra aumenta hasta el 40% (fig. 1). Estos valores incluso han experimentado un aumento desde el último estudio realizado en 1997, lo que se debe probablemente a una disminución de la pérdida dentaria por lesiones de caries y a una mayor predisposición de los dientes conservados a padecer enfermedades periodontales en las personas de edad avanzada. Actualmente la periodontitis es la causa principal de las exodoncias en Alemania (fig. 2).

El tratamiento antiinfeccioso con remoción del cálculo subgingival y raspaje radicular a cielo cerrado se impuso también en Alemania en 1995 como componente principal del tratamiento periodontal<sup>1,5,6,8,14</sup>. Esto llevó a una reducción drástica de los procedimientos quirúrgicos clásicos. En general, sólo se recurre al tratamiento periodontal quirúrgico si el paciente muestra bolsas periodontales activas persistentes de más de 6 mm<sup>11</sup>. El tratamiento antiinfeccioso tiene una variante conocida como desinfección bucal completa (*full-mouth disinfection*, FMD)<sup>8,9</sup>, cuyo objetivo es una disminución adicional del número de gérmenes en la cavidad oral mediante un seguimiento estrecho en el tiempo y el uso consecuente de preparados de clorhexidina<sup>10</sup>. Si bien la revisión sistemática de la bibliografía no muestra una ventaja o en todo caso sólo una ventaja insignificante de este procedimiento frente al régimen terapéutico convencional por cuadrantes, el procedimiento ofrece ventajas desde el punto de vista organizativo, lo que está favoreciendo claramente su difusión<sup>2,3</sup>.

De acuerdo con la «Declaración de consenso» de 2008, la FMD consiste en hacer enjuagues con una solución de clorhexidina durante 1 min 2 veces al día a lo largo de 2 semanas y en aplicar un gel de clorhexidina al 1-2% durante 10 min en todas las bolsas y los surcos periodontales después de la eliminación del cálculo subgingival. Este último paso se ha de repetir al cabo de 8 días<sup>13</sup>. Saxer et al<sup>14</sup> recomiendan realizar enjuagues con una solución desinfectante (clorhexidina al 1-2%, betaisodona o hipoclorito sódico) 3 veces seguidas en un plazo de 15-20 min después de un procedimiento previo de raspaje profundo. Además, se dan instrucciones al paciente para que utilice un colutorio de clorhexidina al 0,1-0,2% 2 veces al día durante 6-8 semanas. Existen algunas pautas que prevén una aplicación frecuente de gel de clorhexidina al 1-2% en la consulta dental durante la fase de cuidados posterior a la eliminación del cálculo<sup>9</sup>.

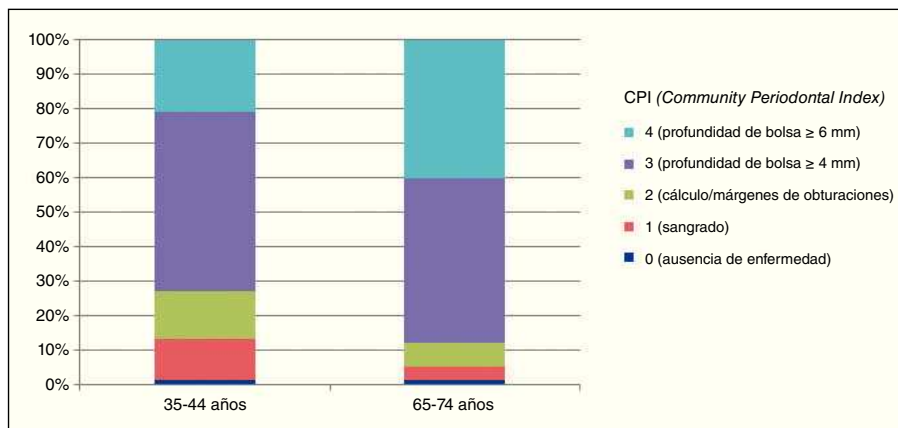


Figura 1. Porcentaje medio de la puntuación CPI máxima en adultos (conjunto de datos 1: individuos de 35-44 años de edad; conjunto de datos 2: individuos de 65-74 años) en Alemania en 2005<sup>4</sup>.

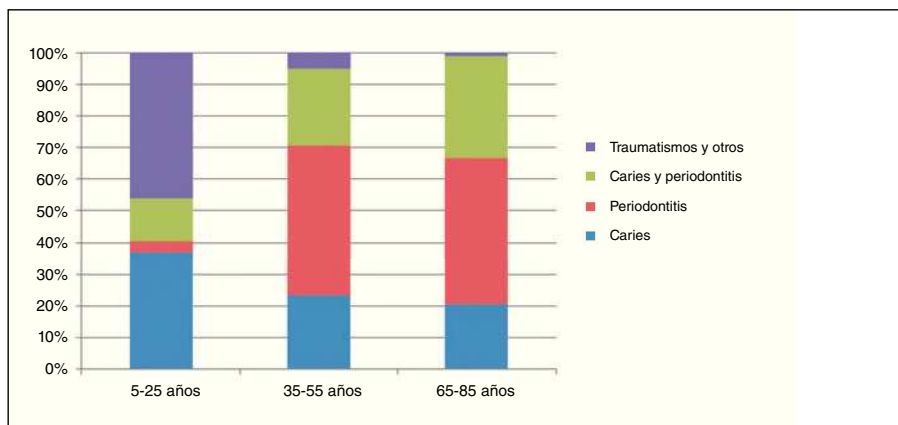
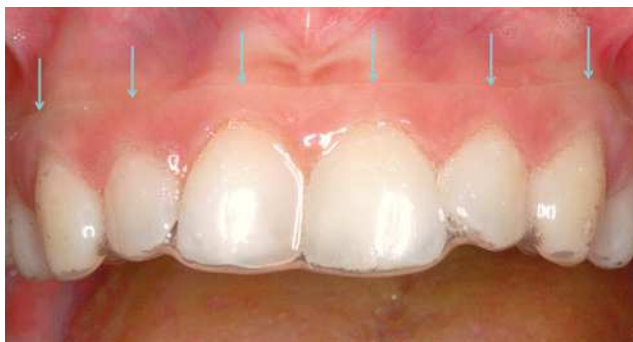

Figura 2. Causas de pérdida dentaria en Alemania. No se incluyeron las exodoncias profilácticas (ortodoncia, terceros molares, prótesis)<sup>12</sup>.

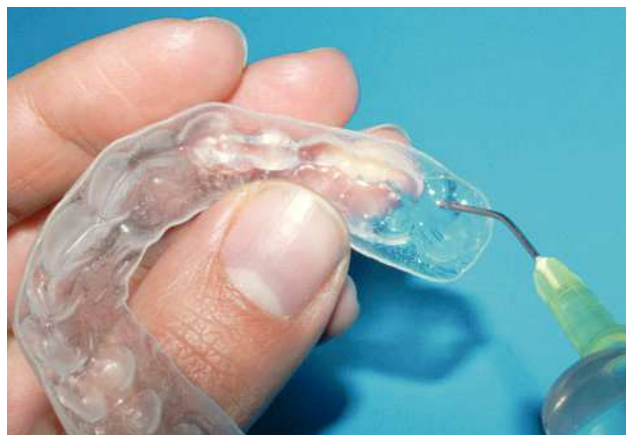

*Figura 3.* El borde de la férula portamedicamentos se sitúa a una distancia de aproximadamente 3-4 mm por encima del margen gingival (véase las flechas) para aproximar el gel de clorhexidina a la zona de las bolsas. El gel sobrante se elimina con agua una vez colocada la férula para impedir la deglución de cantidades importantes de producto. Una vez retirada la férula se han de hacer enjuagues con agua. Además, se recomienda limpiar la férula y los dientes con un cepillo dental.

### Modo de uso

En nuestra clínica hemos desarrollado un método eficaz basado en un sistema innovador de dispensación de medicamentos que facilita un contacto prolongado con el antiséptico y que se debe aplicar en combinación con los procedimientos antes descritos para la desinfección de las bolsas periodontales. A todos los pacientes incluidos en un programa de tratamiento periodontal sistemático se les coloca antes de la visita para el raspaje profundo una férula de resina blanda confeccionada con técnica de vacío y dotada de un reservorio para ambos maxilares obtenido mediante bloqueo antes de la fabricación al vacío. El reservorio es similar al que poseen las férulas para blanqueamiento dental, pero los márgenes se sitúan en este caso a una distancia de 3-4 mm por encima del margen gingival para favorecer el paso de la clorhexidina a la zona de las bolsas (fig. 3).

Los higienistas de la consulta enseñan a los pacientes el manejo de estas férulas portadoras de medicamentos y les entregan además unas instrucciones de uso. Los pacientes se deben colocar la férula a partir de la última visita del tratamiento inicial hasta 2 semanas después del raspaje profundo cada noche durante 15-30 min. Al término del raspaje profundo el odontólogo aplica gel de clorhexidina al 2% con una aguja roma en las bolsas y coloca la férula. Se le explica al paciente que la ha de llevar durante una hora. A partir de la segunda semana después del raspaje profundo se recomienda otro período de uso cada 3 días durante 6-8 semanas (hasta la nueva cita de revisión). Se utiliza una jeringa y una aguja roma



*Figura 4.* El paciente rellena la férula en su domicilio aplicando una banda fina de gel de clorhexidina al 2% a la altura del margen gingival sirviéndose de una aguja roma. El odontólogo o un técnico en profilaxis instruyen al paciente en la consulta acerca del procedimiento para llenar la férula.

para aplicar sobre la férula una banda fina de gel de clorhexidina al 2% a la altura del margen gingival (fig. 4).

Una vez colocada la férula, se enjuagan con agua corriente posibles restos de producto que hayan llegado a la cavidad bucal para evitar su deglución. Después de extraer la férula se limpiarán los dientes y también la férula con agua y un cepillo dental. Se advertirá además a los pacientes que muchos dentífricos contienen sustancias que interaccionan con clorhexidina (como laurilsulfato sódico, triclosán). Por lo tanto recomendamos que al menos durante el tratamiento se utilice Meridol pasta dentífrica (GABA, Lörrach) o, como alternativa, se espere una hora entre la limpieza de los dientes y el uso de la férula.

Algunos efectos adversos leves como las alteraciones del gusto (disgeusia), la aparición de depósitos parduscos en la lengua y en los dientes así como de una lengua negra vellosa se resuelven rápidamente después de suspender el tratamiento con clorhexidina. Sin embargo, el tratamiento debe interrumpirse inmediatamente en caso de aparecer reacciones alérgicas o reacciones de hipersensibilidad. En ocasiones, se observan irritaciones gingivales, pero las descamaciones verdaderas de las capas córneas superiores (descamación sensitiva) son más raras. En estos casos se reducirá la aplicación a días alternos o a un tiempo máximo de 5-10 min. Si a pesar de estas medidas las molestias no ceden se debe considerar la posibilidad de interrumpir el tratamiento. En caso de aparición de este tipo de alteraciones, que afortunadamente son raras, se podrá decidir acerca de la modificación del tratamiento, después de realizar un seguimiento

estrecho desde la consulta dental y de consultar con el odontólogo.

Según los resultados de varias encuestas propias entre nuestros pacientes el tratamiento con férulas portamedicamentos es percibido como un método cómodo y de fácil aplicación en la consulta dental. El uso adyuvante de férulas en el seguimiento de pacientes en tratamiento periodontal disminuye claramente el número de citas de revisión (de acuerdo con nuestra pauta, las visitas de seguimiento se realizan el primero y el quinto día después del raspaje profundo). Sin embargo, el tiempo de permanencia del gel de clorhexidina en contacto con las bolsas aumenta considerablemente en comparación con el uso de colutorios sin otras medidas o la aplicación en las bolsas por parte del odontólogo, ya que el gel de clorhexidina puede actuar durante un período de tiempo prolongado de hasta 30 min diarios. Utilizadas con constancia por el paciente, estas férulas han mostrado ser sumamente eficaces en la fase de seguimiento del tratamiento periodontal.

Otra ventaja de este tipo de férulas es la posibilidad de tratar un efecto adverso sumamente desagradable del tratamiento periodontal, es decir, la hipersensibilidad dental como consecuencia de la exposición de los cuellos dentarios asociada a la reducción de las bolsas. Un paciente que presenta una hipersensibilidad posterior al tratamiento periodontal puede rellenar la férula con un gel con fluoruro (por ejemplo, Elmex gel, GABA) y colocársela varias veces por semana durante 15-20 min.

El tratamiento con clorhexidina en colutorio es en ocasiones el único componente del tratamiento antiinfeccioso que se puede aplicar fácilmente en pacientes comatosos o en pacientes con dificultades para llevar a cabo una buena higiene oral. El personal asistencial muchas veces no proporciona la higiene oral diaria minuciosa que requieren estos pacientes. El uso de estas férulas podría constituir también en estos casos una opción de tratamiento eficaz.

### Resumen

El uso complementario de férulas portamedicamentos para la desinfección bacteriana de las bolsas periodontales en el marco de un tratamiento periodontal sistemático muestra resultados prometedores en lo que se refiere a la comodidad para el paciente y para el odontólogo, dado que reduce considerablemente el número de visitas

de control durante el período de seguimiento. Además, se puede asegurar una mayor duración de la acción de los fármacos antibacterianos. Sin embargo, para poder realizar una evaluación basada en la evidencia de la eficacia clínica hará falta llevar a cabo estudios sobre la reducción de la profundidad de las bolsas en comparación con otros métodos.

### Bibliografía

1. Caufield PW, Allen DN, Childers NK. In vitro susceptibilities of suspected periodontopathic anaerobes as determined by membrane transfer assay. *Antimicrob Agents Chemother* 1987;31:1989-1993.
2. Eberhard J, Jepsen S, Jervøe-Storm PM, Needleman I, Worthington HV. Full-mouth disinfection for the treatment of adult chronic periodontitis. *Cochrane Database Syst Rev* 2008;1:CD004622.
3. Lang NP, Tan WC, Krähenmann MA, Zwahlen M. A systematic review of the effects of full-mouth debridement with and without antiseptics in patients with chronic periodontitis. *J Clin Periodontol* 2008;35(Suppl 8):8-21.
4. Micheelis W, Schiffner U. Vierte Deutsche Mundgesundheitsstudie (DMS IV). Neue Ergebnisse zu oralen Erkrankungsprävalenzen, Risikogruppen und zum zahnärztlichen Versorgungsgrad in Deutschland 2005. IDZ-Materialienreihe Bd 31. Köln: Deutscher Zahnärzte Verlag DÄV, 2006.
5. Oosterwaal PJ, Matee MI, Mikx FH, van't Hof MA, Renggli HH. The effect of subgingival debridement with hand and ultrasonic instruments on the subgingival microflora. *J Clin Periodontol* 1987;14:528-533.
6. Oosterwaal PJ, Mikx FH, van't Hof MA, Renggli HH. Short-term bactericidal activity of chlorhexidine gel, stannous fluoride gel and amine fluoride gel tested in periodontal pockets. *J Clin Periodontol* 1991;18:97-100.
7. Petersen PE, Bourgeois D, Ogawa H, Estupinan-Day S, Ndiaye C. The global burden of oral diseases and risks to oral health. *Bull World Health Organ* 2005;83:661-669.
8. Quirynen M, Bollen CM, Vandekerckhove BN, Dekeyser C, Pappaioannou W, Eysen H. Full- vs. partial-mouth disinfection in the treatment of periodontal infections: short-term clinical and microbiological observations. *J Dent Res* 1995;74:1459-1467.
9. Quirynen M, de Soete M, Boschmans G et al. Benefit of "one-stage full-mouth disinfection" is explained by disinfection and root planing within 24 hours: a randomized controlled trial. *J Clin Periodontol* 2006;33:639-647.
10. Quirynen M, Mongardini C, de Soete M et al. The role of chlorhexidine in the one-stage full-mouth disinfection treatment of patients with advanced adult periodontitis. Long-term clinical and microbiological observations. *J Clin Periodontol* 2000;27:578-589.
11. Rateitschak KH, Rateitschak EM, Wolf HF. *Parodontologie. Farbatlanten der Zahnmedizin* Bd 1. 2. Aufl. Stuttgart: Thieme, 1989.
12. Reich E, Hiller KA. Reasons for tooth extraction in the western states of Germany. *Community Dent Oral Epidemiol* 1993;21:379-383.
13. Sanz M, Teughels W, Group A of European Workshop on Periodontology. Innovations in non-surgical periodontal therapy: Consensus Report of the Sixth European Workshop on Periodontology. *J Clin Periodontol* 2008;35(Suppl 8):3-7.
14. Saxer CM, Quirynen M, Saxer UP. Therapiekonzept „Full-Mouth Disinfection“. *Parodontologie* 2007;18:331-349.