

Ecografía Doppler: Principios y aplicaciones

Dra. [Paola Paolinelli G.](#)
Médico Radiólogo, [Diagnósticos por imágenes,](#)
Clínica Las Condes

Resumen

El doppler es una herramienta importante para el diagnóstico vascular no invasivo. Proporciona información con relación a la permeabilidad arterial y venosa, sentido del flujo, presencia de estenosis y fístulas, y estado de la vasculatura distal y proximal al sitio de examen.

Tiene importantes aplicaciones clínicas, no sólo en los vasos sanguíneos, sino también en la caracterización de tejidos sólidos normales y tumorales.

El efecto doppler fue descrito por el físico austriaco Christian Doppler, el año 1845. Se define como el cambio de la frecuencia de sonido recibida respecto a la emitida, cuando la distancia entre el emisor y el receptor cambia, tanto por el movimiento de la fuente del sonido o del receptor.

Si la distancia efectiva disminuye, la frecuencia recibida es mayor. Lo contrario ocurre si la distancia aumenta (Figura N°1).

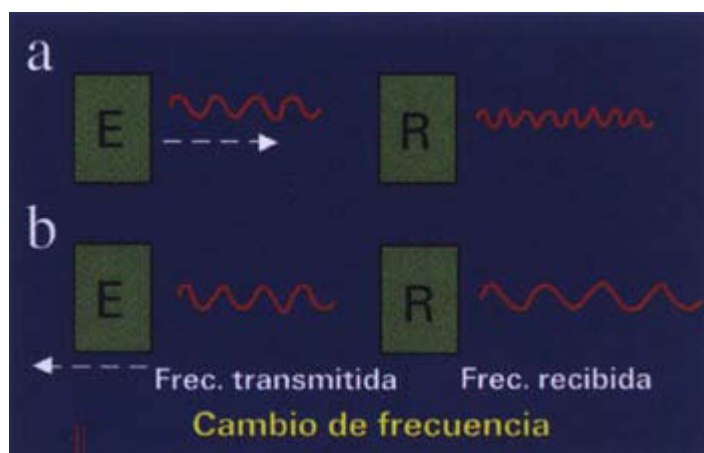


Figura 1: Efecto doppler: a) cuando la distancia efectiva entre el emisor (E) y receptor (R) disminuye, en este caso por acercamiento del emisor, la frecuencia recibida aumenta. b) Al aumentar la distancia, en este caso por alejamiento del emisor, la frecuencia recibida disminuye. El cambio de frecuencia es la diferencia entre la frecuencia emitida y la recibida.

Este cambio de frecuencia entre la emitida y la que se recibe es la que da la información de las características del movimiento que se está registrando, y a través de una fórmula se puede calcular la velocidad del objeto que se mueve (Figura N°2).

$$F_d = \frac{2 \times F_t \times V \times \cos O}{c}$$

c

Figura 2: Fórmula de efecto doppler. F_d = cambio de frecuencia; F_t = frecuencia transmitida; V = velocidad de la sangre; c = velocidad del sonido; $\cos O$ = ángulo entre la dirección del flujo y el haz del ultrasonido.
A partir de la cuantificación del cambio de frecuencia, se puede determinar la velocidad del flujo.

La aplicación diagnóstica se realiza con equipos de ultrasonido especialmente diseñados para su uso.

En clínica se utilizan dos sistemas de doppler (1, 2):

- a. Continuo.
- b. Pulsado.

En el **doppler continuo**, la transmisión del sonido y recepción de la información ocurren simultáneamente en el transductor. Esto permite una mayor sensibilidad del método, pero no la ubicación espacial de la señal. Se utiliza en monitoreos fetales y estudios vasculares.

En la **técnica pulsada**, se envían pulsos de ondas de ultrasonido que interrogan el vaso, esperando que la información regrese antes de enviar el próximo pulso. Esto permite la discriminación espacial, interrogándose en forma exacta el vaso a estudiar.

Dentro del sistema pulsado, la información, es decir, el cambio de frecuencia o velocidad, se puede codificar de distintas maneras dando origen a tres técnicas distintas:

- a. **Doppler Pulsado:** Se despliega una curva de velocidad (o frecuencia) versus tiempo de los glóbulos rojos que pasan por el volumen en estudio (Figura N°3).

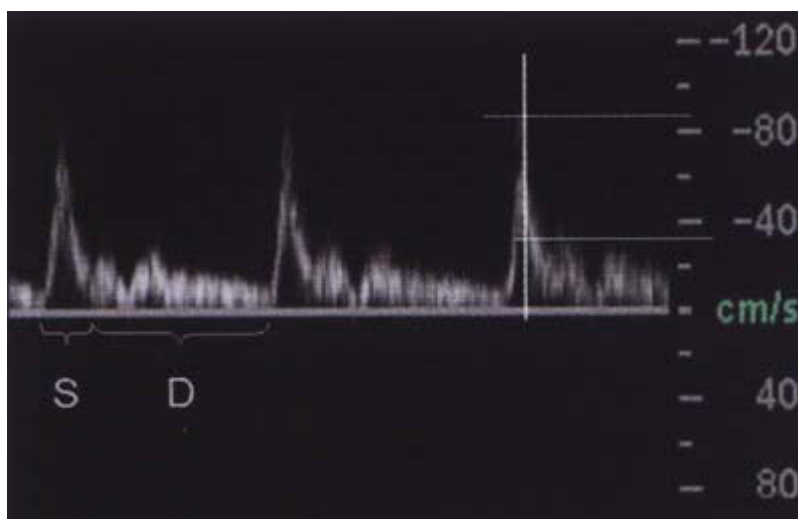


Figura 3: Curva espectral que registra la velocidad de los glóbulos rojos a través del

tiempo. Cada curva consta de un sístole (S) y un diástole (D). Si analizamos la curva en un instante (línea vertical), vemos que, en ese momento, los glóbulos rojos se mueven en un rango entre 85 y 35 cm/seg.

- b. **Doppler Color:** Se codifica el promedio de las velocidades asignándoles un color que va a estar determinado en relación con el sentido del flujo. En la barra lateral, el color de arriba indica el flujo que se acerca al transductor y el inferior el que se aleja (Figura N°4).

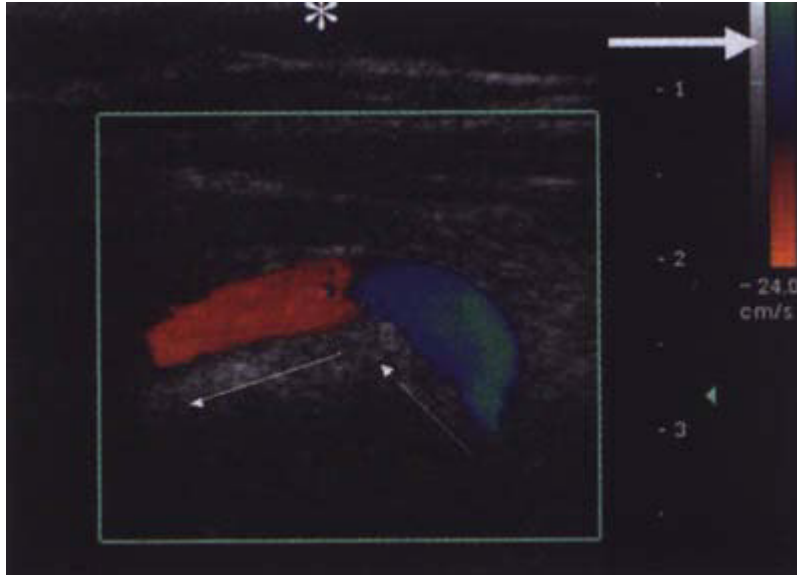


Figura 4: Arteria vertebral. La barra lateral derecha (flecha gruesa) muestra que el color superior (azul) se acerca al transductor (asterisco) y el rojo se aleja. Las flechas finas muestran el sentido del flujo.

- c. **Doppler poder o "power angio":** Se codifica la amplitud de la señal, es decir, la cantidad de glóbulos rojos moviéndose. No da información de sentido del movimiento, pero permite detectar flujos muy lentos (Figura N°5).

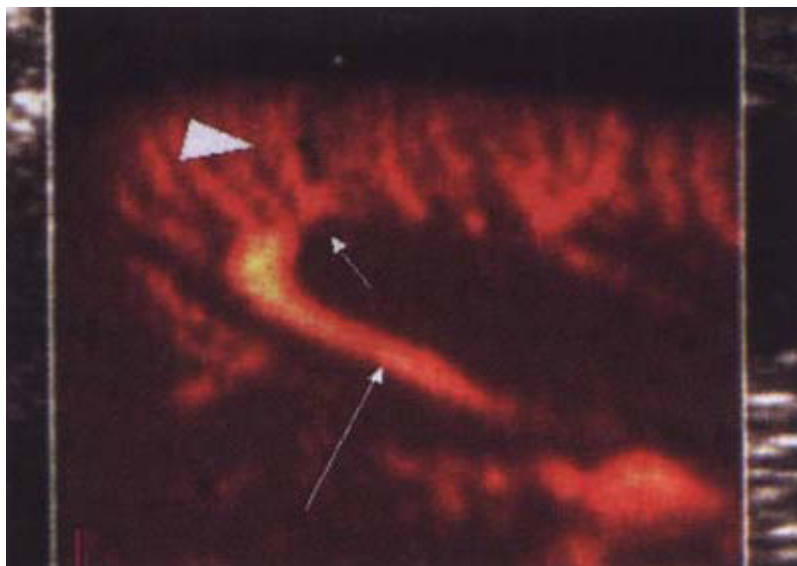


Figura 5: Imagen de una sección de un riñón con "power angio" o doppler poder. Muestra las arterias interlobares (flecha larga), arcuatas (flecha corta) e interlobulillares (cabeza de flecha).

Aplicaciones e información entregada

1. Detección de Flujo:

El doppler permite establecer la permeabilidad de los vasos estudiados. En casos de obstrucción, existe ausencia de señal doppler y presencia de trombo intravascular. A través de las características del trombo y del diámetro del vaso

se estima la antigüedad de la obstrucción. En casos agudos, el trombo es hipoeecogénico y en las venas, el calibre está aumentado. En las obstrucciones antiguas los trombos son ecogénicos y el calibre de las venas está normal o disminuido (Figura N°6). También se puede determinar si una masa está vascularizada (Figura N°7).

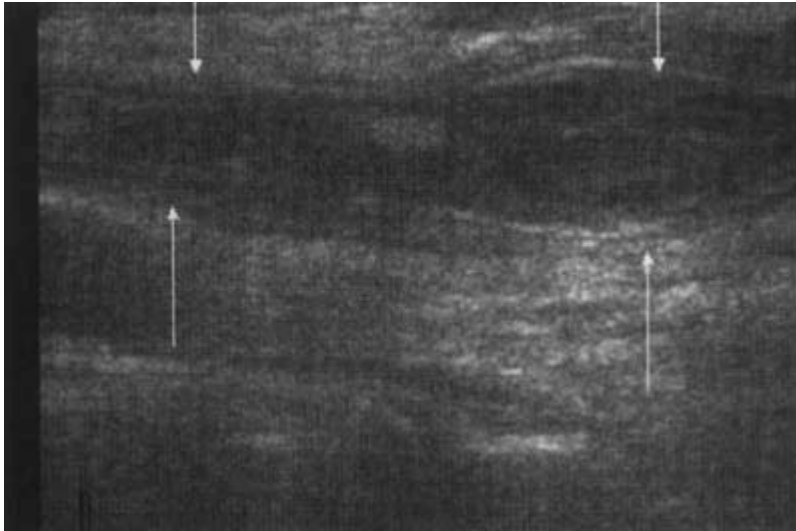


Figura 6: Vena yugular interna muestra contenido heterogéneo en su interior compatible con trombosis. Por su aspecto impresiona subaguda.

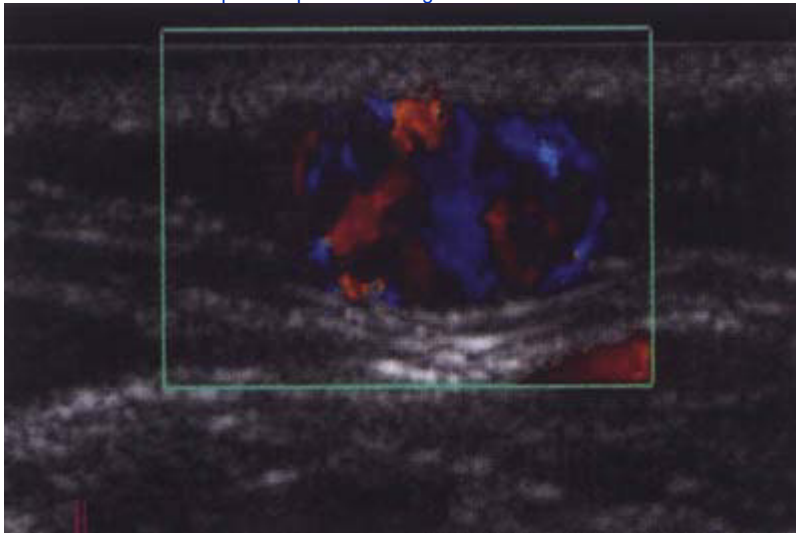


Figura 7: Masa a nivel del tejido graso subcutáneo, muy vascularizada, lo que se demuestra por doppler color.

2. Sentido del Flujo:

Permite evaluar fácilmente el sentido del flujo a partir del modo pulsado y color (Figura N°8).

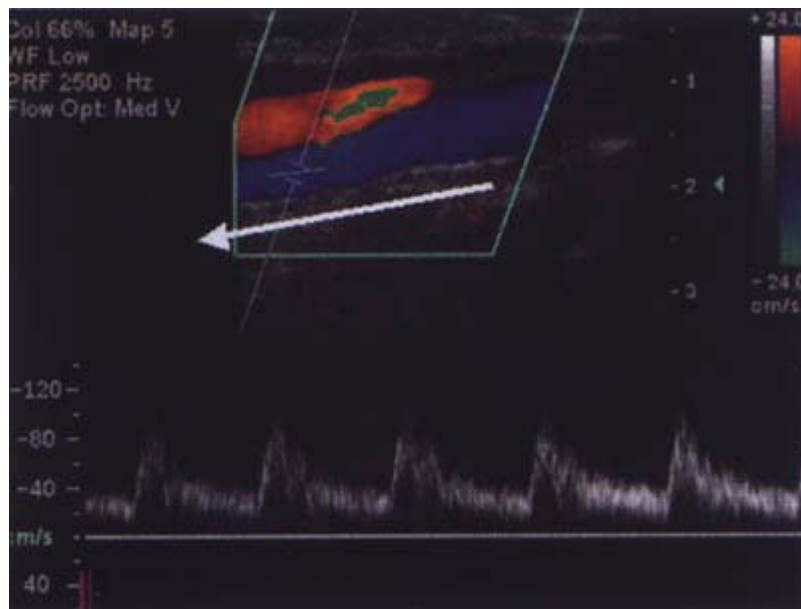


Figura 8: Imagen color y curva espectral de carótida interna. El color azul y las velocidades en negativo muestran el sentido del flujo alejándose del transductor(flecha).

3. Presencia de estenosis vasculares:

Las características de las estenosis al doppler son:

a. Aumento de la velocidad:

El flujo está determinado por la velocidad multiplicada por el área de sección transversal. Si se mantiene el flujo, y disminuye el lumen vascular, la velocidad aumenta hasta cierto límite. Sobre 90 - 95% de disminución de diámetro, se produce una disminución de la velocidad debido a la importante disminución del flujo.

Si la velocidad en la estenosis aumenta a más del doble respecto al segmento anterior, se estima estenosis sobre 50% y más de tres veces, estenosis mayor de 75%. Esto se puede evaluar al contar con un segmento vascular previo a la estenosis con el cual comparar (Figura N° 9b y 9c).

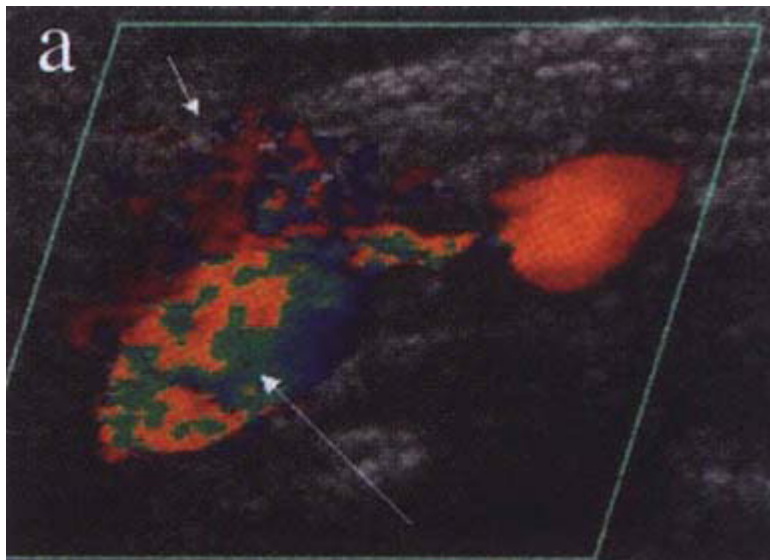
Hay vasos cuya estenosis es cercana a su origen, y no hay un segmento previo normal, por lo que se han construido tablas de correlación entre parámetros de velocidad y grados de estenosis. Estas tablas muestran valores absolutos y su relación con el vaso de origen de la arteria estudiada

b. Turbulencia:

El punto de máxima estenosis muestra un aumento de la velocidad, neto, sin turbulencia. La turbulencia aparece inmediatamente después de la estenosis y se ve como un mosaico de color al estudio color y llene de la ventana en el doppler espectral (Figura N° 9a y 9b).

c. Artefacto perivascular:

En una estenosis importante, se produce vibración del vaso, lo que lleva aparición de color adyacente (Figura N° 9a).



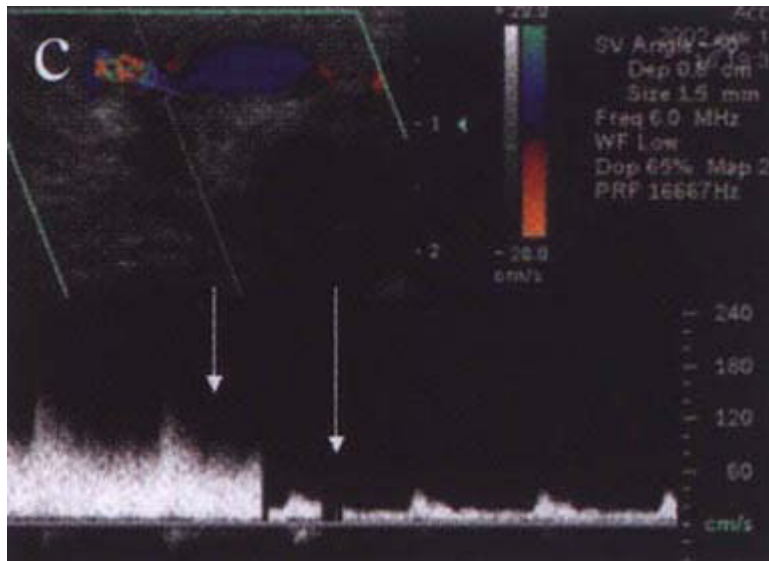
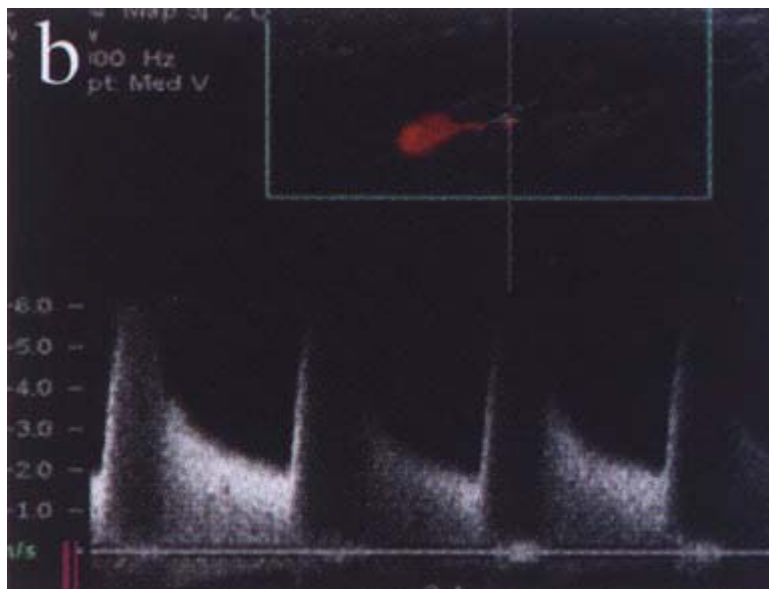


Figura 9: a) Estenosis significativa mayor de un 70% en carótida interna. Imagen color muestra turbulencia (flecha larga) y artefacto perivascular (flecha corta) inmediatamente posterior a la estenosis. b) Estenosis significativa mayor de un 70% en carótida interna. Aumento de la velocidad hasta 600 cm/seg, sin turbulencia, compatible con estenosis significativa mayor de un 70%. e) Estenosis en fístula arterio-venosa. Cambio de velocidad respecto al segmento vascular anterior en más de tres veces compatible con estenosis mayor de un 75%.

d. Pulso parvus tardus distal:

Debido a la estenosis y a una compliance adecuada del vaso se produce una disminución de la aceleración y de la velocidad de la curva distal a la estenosis (Figura N°10).

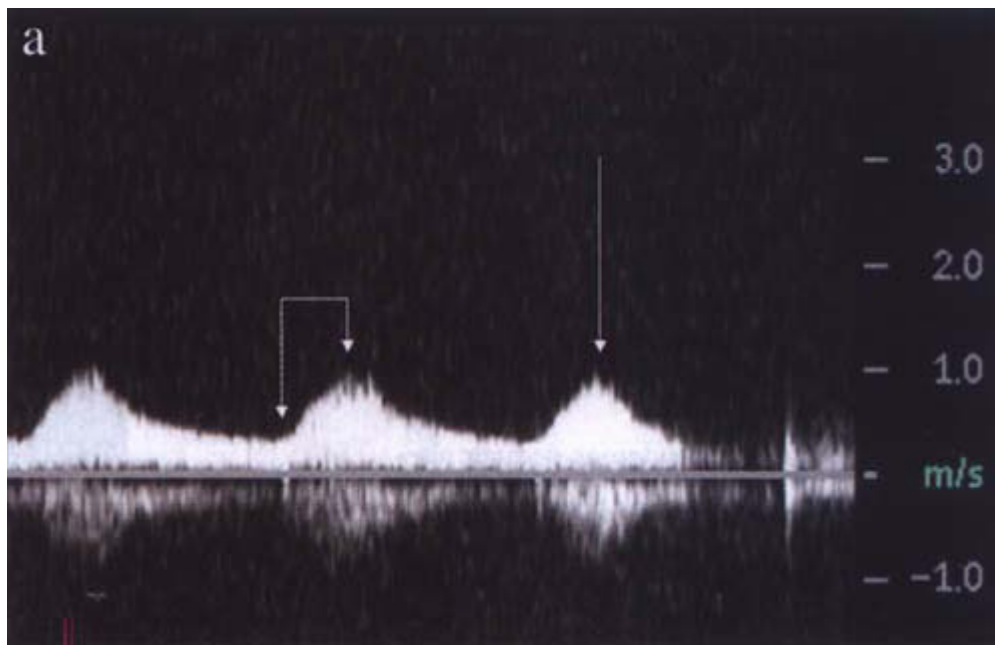


Figura 10: Curva de morfología Tardus Parvas, en paciente con tina estenosis previa. Se denomina tardos porque el tiempo de aceleración sistólica está aumentado (flechas cortas) y parvus, porque la velocidad está disminuida (flecha larga).

4. Resistencia vascular distal al lugar de estudio:

La curva espectral traduce la resistencia distal a través de la morfología de la curva. Esta va cambiando como un continuo, encontrándose en un extremo las de baja resistencia (Figura N°11a) en que hay flujo anterógrado en sístole y diástole y la curva de alta resistencia en que disminuye e incluso se invierte el flujo diastólico (Figura N° 11b). Para medir la resistencia de cada curva, y por lo tanto estimar la resistencia vascular distal, se utilizan los marcadores indirectos de impedancia como el índice de resistencia o Pourselot (IR) y el índice de pulsabilidad (IP). Estos correlacionan el peak sistólico con la diastólica final y con velocidad media respectivamente.

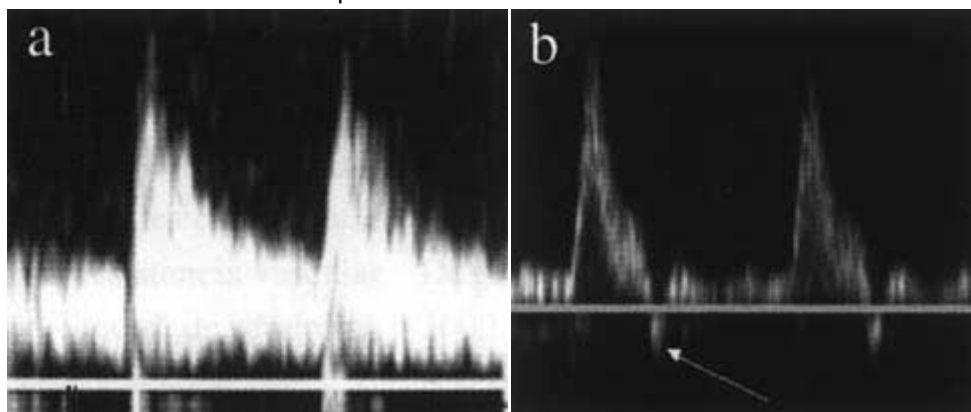


Figura 11: a) Curva de baja resistencia con flujo anterógrado durante el sístole y el diástole. b) Curva de alta resistencia con componente reverso en diástole precoz (flecha).

Los vasos que irrigan órganos nobles como cerebro, hígado, riñones, etc., presentan curvas de baja resistencia y los que irrigan los músculos (extremidades superiores e inferiores) e intestino en ayunas, presentan curvas de alta resistencia.

Al analizar estas curvas podemos deducir alteraciones de vasos lejanos a los que se estudian. Si tenemos una curva de alta resistencia en un territorio que debiera ser de baja, se debe sospechar una oclusión o estenosis significativa distal al vaso estudiado (Figura N° 12).

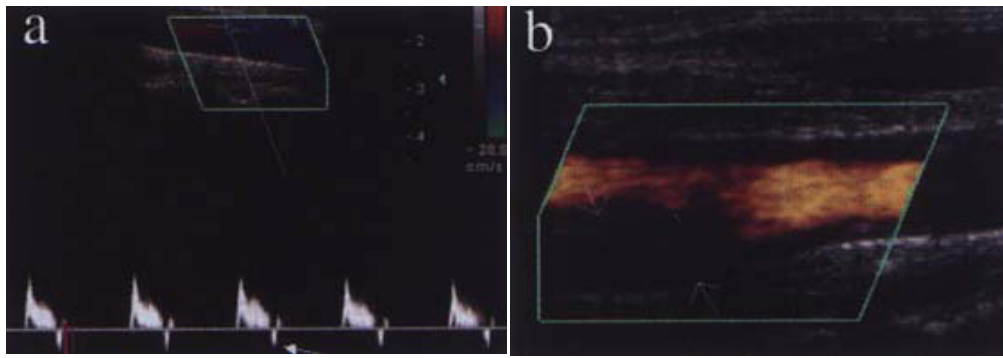


Figura 12: Oclusión de carótida interna derecha
 a) Curva espectral muestra pérdida del componente diastólico y aparición de flujo reverso (flecha) en curva de velocidad a nivel de la carótida común, sugerente de oclusión en carótida interna. b) Foto con doppler poder confirma la oclusión de la carótida interna (flechas).

Encontrar una curva de baja resistencia en un territorio de alta tiene varias causas:

a. Fisiológico

El ejercicio y la comida producen vasodilatación y por lo tanto disminución de la resistencia y cambio de la curva doppler.

b. Medicamentos vasodilatadores.

c. Presencia de fístula arteriovenosa.

d. Isquemia

Cuando hay disminución del flujo vascular, se produce una vasodilatación compensatoria de la isquemia, lo que se traduce en una disminución de la resistencia vascular y por lo tanto de la curva doppler (Figura N°13).

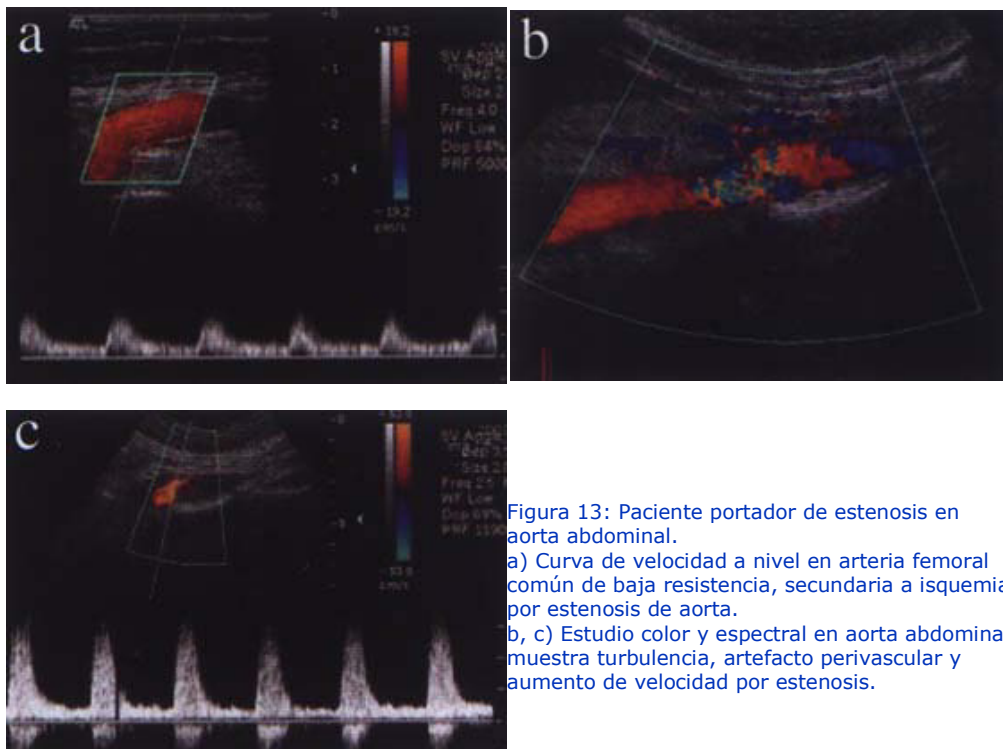


Figura 13: Paciente portador de estenosis en aorta abdominal.
 a) Curva de velocidad a nivel en arteria femoral común de baja resistencia, secundaria a isquemia por estenosis de aorta.
 b, c) Estudio color y espectral en aorta abdominal muestra turbulencia, artefacto perivascular y aumento de velocidad por estenosis.

Exámenes e indicaciones

1. Doppler carótido - vertebral

Es una herramienta importante, de primera línea, en la evaluación de la enfermedad carotídea, para la detección y análisis de placas vulnerables (que se pueden complicar y ser fuente embolígena) y de estenosis y obstrucciones vasculares, tanto a nivel carotídeo como vertebral (Figura N° 14).

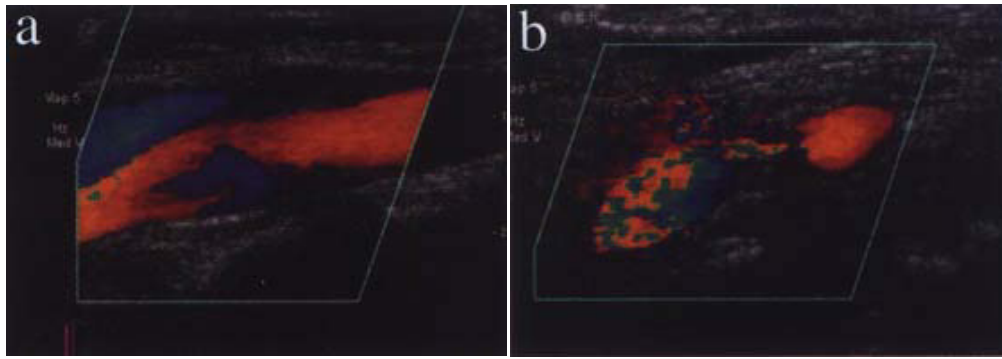


Figura 14: a) Imagen color normal de bulbo y carótida interna. b) Imagen color de estenosis carotida interna, con disminución del calibre vascular, turbulencia post estenótica y artefacto perivasculare.

2. Doppler venoso extremidades inferiores

Es el examen de elección para el estudio de la trombosis venosa, con excelente rendimiento.

En el estudio de la insuficiencia venosa, el doppler es un importante examen prequirúrgico, ya que permite establecer la extensión de la insuficiencia valvular, los puntos de reflujo desde el sistema profundo al superficial y realizar un mapeo de las várices con la dirección y el sentido del flujo en ellas.

3. Doppler venoso extremidades superiores

Es el examen de elección para descartar trombosis venosa y para realizar mapeo de la vasculatura superficial para realización de fístulas para diálisis en pacientes con escaso árbol venoso.

4. Doppler arterial extremidades inferiores

En la actualidad está restringido a control de by pass y en sospecha de oclusión aguda. En el estudio de la claudicación intermitente no está indicado, prefiriéndose el estudio vascular no invasivo con medición de presiones y para mapear, la angio resonancia o angio por tomografía computada multicorte.

5. Doppler de fístula arteriovenosa para diálisis

En una fístula disfuncionante es importante consignar el problema que ocurre durante la diálisis: si existe bajo flujo, aumento de presión de entrada o recirculación. El doppler es importante para mapear la fístula y establecer estenosis arteriales o venosas, establecer la existencia de colaterales que roban parte del flujo o ver hematomas, pseudoaneurismas, etc. También puede estimar la cuantía del flujo por la vena de acceso.

6. Doppler arterial abdominal

Es muy importante establecer qué tipo de estudio se requiere:

a. Arterias renales

El rendimiento para la detección de estenosis de arterias renales es muy variable dependiendo de las series revisadas. Es superior en pacientes delgados, cooperadores y poco meteorizados. En el resto de los pacientes el rendimiento es menor. Con el advenimiento de nuevas técnicas de estudio, no invasivas, como la angiotac y la angioresonancia, que tienen mejor

resultado en el global de los pacientes, el doppler ha ido pasando a segundo plano.

b. **Mesentérico**

Requiere el estudio del tronco celiaco y arterias mesentéricas superior e inferior. Se realiza en ayunas estricta y se ve la respuesta de la vasculatura postprandial. Al igual que en el doppler renal, en algunos centros se ha ido reemplazando por métodos angiográficos no invasivos.

7. **Doppler Eje esplenoportal**

Se utiliza para caracterizar el sistema vascular portal en cuanto a su permeabilidad y sentido del flujo. En pacientes cirróticos se agrega el estudio de la resistencia vascular renal para detección precoz de síndrome hepatorenal.

8. **Estudio del transplante**

a. **Renal**

El rendimiento para la evaluación de la vasculatura renal y sus complicaciones, es muy alto. El índice de resistencia medido en arterias arcuatas o interlobares, usado para la evaluación de las complicaciones parenquimatosas, es altamente sensible, pero es poco específico.

b. **Hepático**

Su utilidad radica en la evaluación del árbol vascular. No se ha confirmado su utilidad en la evaluación de las complicaciones parenquimatosas.

9. **Doppler escrotal**

Permite evaluar la vascularización del testículo, vasos del cordón y epidídimo, y detección del varicocele. Da importante información en el testículo agudo.

10. **Otros**

Se usa en el estudio de la impotencia (doppler peneano), vasos intracraneanos a través del doppler transcraneal (vaso espasmo y muerte cerebral), y análisis de vascularización de tumores y estructuras superficiales.

11. **Doppler obstétrico, ginecológico y cardíaco**

tienen importantes aplicaciones en cada área.

En suma, el doppler ha sido un gran aporte en la evaluación no sólo de la vasculatura, sino también en la caracterización de lesiones sólidas. La evolución de los equipos nos da la posibilidad de tener acceso a técnicas más sensibles y reproducibles.

Bibliografía

1. *Clinical Doppler Ultrasound. Alan, Dubbins. Harcourt Publishers Limited. 2000.*
2. *Clinical Applications of doppler ultrasound. Taylor, Burns, Wells. Raven 2 edition, 1995.*

