

## Síndrome de Angelman: Diagnóstico precoz

*Dra. [Eliana Rodillo B.](#)*

*Dra. [Isabel López S.](#)*

*Dr. [Ronald Youlton R.](#)*

*Unidad de Neurología Infantil y Unidad de Genética*

*[Departamento de Pediatría,](#)*

*Clínica Las Condes*

### Resumen

Se describen dos niños con Síndrome de Angelman, diagnosticados antes de los dos años de edad. La sospecha clínica basada en la presencia de retraso global del desarrollo, ausencia de lenguaje, temblores y/o movimientos anormales y risa fácil, permitió plantear el diagnóstico y solicitar el estudio genético confirmatorio. El diagnóstico precoz es importante ya que evita exámenes innecesarios, permite informar a los padres de su evolución a futuro, dar asesoría genética y un tratamiento apropiado al paciente.

### Introducción

El Síndrome de Angelman (SA) es una enfermedad neurogenética, de baja frecuencia, 1 en 10-20.0000 (1), de herencia no tradicional, asociada a falta de expresión de la región q11.2- q13 del cromosoma 15 materno, conocida como impronta genómica (2). Fue descrito en 1965, por Harry Angelman en tres niños que presentaban retraso mental con ausencia de lenguaje, convulsiones, ataxia y risa fácil de provocar (3). El diagnóstico de SA es fundamentalmente clínico, confirmándose con estudios citogenéticos y de biología molecular en un 90 por ciento de los casos (4).

A continuación se presentan dos casos, en que un alto grado de sospecha clínica, permitió el diagnóstico a los 18 meses de edad. En relación a ellos se hace una revisión del tema.

### Casos clínicos

En la tabla se exponen las principales características clínicas de ambos niños en el momento del diagnóstico.

En ambos casos la presencia de retraso del desarrollo psicomotor, temblor, movimientos incoordinados y síndrome atáxico planteó la sospecha de un SA. En el Caso 2, el diagnóstico se hizo con cariotipo de alta resolución que demostró una delección del cromosoma 15q. En el Caso 1 en cambio, el cariotipo fue normal, la prueba de metilación resultó compatible con SA, confirmándose posteriormente por FISH (hibridación in situ de fluorescencia) una delección del cromosoma 15q11-13 materno.

| TABLA                   |   |  |
|-------------------------|---|--|
| Características         | Caso 1  | Caso 2   |
| Sexo                    | M   | M  |
| Motivo de consulta      | RDSM  | RDSM   |
| Edad diagnóstico        | 18 meses  | 17 meses   |
| Embarazo                | N   | Fertilización in vitro, gemelar, dizigoto              |
| Desarrollo psicomotor:  |   |  |
| -Sujeta cabeza          | 3 meses   | 4 meses  |
| -Contacto social        | Bueno   | Bueno  |
| -Sonrisa fácil          | Sí  | Sí   |
| -Se sentó solo          | 11 meses  | 17 meses   |
| -Pinza                  | (-)   | (-)  |
| -Paracaídas             | (-)   | (-)  |
| -Camina solo            | No  | No   |
| Lenguaje (palabras)     | No  | No   |
| Hipotonía               | Sí  | Sí   |
| Transtorno alimentación | (-)   | Sí   |
| Transtorno del sueño    | (-)   | (-)  |
| Temblores               | Sí  | Sí   |
| Ataxia                  | Sí  | Sí   |
| Hiperactividad          | Sí  | No   |
| Microcefalia            | No  | No   |
| Occipucio plano         | No  | No   |
| Prognatismo             | No  | No   |
| Ojos azules, pelo rubio | No  | Sí   |
| Convulsiones            | No  | No   |
| Estudio metabólico      | Normal  | Normal   |
| RNM cerebral            | Normal  | Normal   |
| Cariotipo               | Prenatal: 46XY, normal                              | 46XY, del 15q  |
| EEG                     | Ondas delta de gran amplitud, sin activ. epiléptica | Ondas delta de gran amplitud, sin activ. epileptiforme |

### Comentario

Entre las características clínicas del SA destaca historia prenatal y de nacimiento normal, retraso del desarrollo evidente entre los seis y 12 meses de edad, ausencia de lenguaje, marcha atáxica, epilepsia, rasgos dismórficos menores y fenotipo conductual especial. En 1995 un grupo de expertos publicó un consenso vigente hasta la fecha sobre los criterios diagnósticos de SA. (5).

## Características del Síndrome de Angelman (Am.J.Med Gen 1995;56:237-8)

### A. Consistentes (100%)

RDSM severo.

Trastorno lenguaje, ausencia o uso mínimo de palabras. Lenguaje receptivo o no verbal, mucho mejor que el verbal.

Trastorno de los movimientos o equilibrio, ataxia de la marcha, movimientos temblorosos de extremidades.

Comportamiento único: combinación de risa frecuente, modo alegre, personalidad fácilmente excitable, a menudo con flapping de manos, conducta hiperactiva, cortos períodos de atención.

### B. Frecuentes (80%)

Retraso en el desarrollo de perímetro craneano, (microcefalia absoluta/relativa) a la edad de dos años.

Convulsiones, inicio usualmente antes de los tres años.

EEG alterado.

### C. Asociaciones (20-80%)

Occipucio plano.

Lengua protruída.

Movimientos linguales, alteraciones de la succión/alimentación.

Prognatía mandibular, boca ancha, dientes espaciados.

Exceso de salivación.

Estrabismo.

Pelo y ojos claros, comparados con la familia (en casos de delección).

Deambulación con brazos flectados hacia arriba.

Sensibilidad al calor aumentada.

Alteraciones de sueño.

Atracción /fascinación por el agua.

Es importante considerar que tanto el retraso psicomotor, como los temblores y/o movimientos anormales y el síndrome atóxico, están presentes en todos los casos y se manifiestan precozmente entre los seis y 12 meses de edad. Estos elementos permitieron la sospecha diagnóstica en nuestros pacientes. La ausencia de lenguaje expresivo, aunque presente en el 100% de los pacientes, se hace evidente después del año de edad. El EEG está alterado aún previo a la manifestación de epilepsia y se considera muy sugerente de SA. (6). Se describe una actividad basal de ondas lentas hipervolteadas con o sin espigas intercaladas, en ausencia de somnolencia. En ambos niños alteraciones EEG como las señaladas se observaron previo a la aparición de crisis epilépticas. Los dos pacientes iniciaron crisis convulsivas entre tres a cuatro meses después de hecho el diagnóstico.

La microcefalia y la epilepsia se presentan alrededor de los dos años de vida o posteriormente. Las características dismórficas: occipucio plano, cara ancha, boca amplia, dientes espaciados, prognatismo e hipoplasia medio-facial, que completan el fenotipo clásico del cuadro, se acentúan después de los cinco años de edad. En los casos por delección se describe hipopigmentación de piel y ojos, hecho que se atribuye a que la delección incluiría el gen P, implicado en el albinismo oculocutáneo tipo II. Esto sólo se observó en el Caso 2, probablemente con una delección de mayor tamaño, detectable en el cariotipo con resolución de 600 bandas.

El SA tiene un modo de herencia no tradicional conocido como impronta genómica. Este

mecanismo de regulación genética, recientemente descrito, implica la expresión diferente de algunos genes en función del sexo del progenitor del que han sido heredados (1).

En el caso del Síndrome de Prader-Willi (SPW) (7) y el Síndrome de Angelman, son causados por la pérdida de función de dos regiones cromosómicas localizadas en forma contigua. El SPW se produce cuando se pierden los genes de esa zona que son sólo activos en el alelo de origen paterno y el SA. se produce cuando se pierden genes contiguos que son sólo activos en el alelo materno.

Las diferencias de origen parental pueden demostrarse por análisis del patrón de metilación del DNA de esta zona génica, ya que el DNA en las zonas inactivas es hipermetilado. Esto resalta la importancia del aporte génico biparental para la completa presencia de los genes necesarios para el desarrollo normal.

Existen distintos mecanismos (8) que afectan el centro de impronta genómica, en este caso silenciando el alelo materno, dando origen al SA.:

- a. Deleción de la zona 15q11-13, del alelo materno.
- b. Disomía uniparental paterna: ambas regiones cromosómicas se heredan del padre (sin contribución materna).
- c. Impronta genómica: inactivación del alelo materno.
- d. Mutaciones intragénicas (UBE3A) y,
- e. en los casos restantes no se ha encontrado ninguna de estas anomalías.

A través del test de metilación se pueden detectar todos aquellos casos de SA. debidos a deleciones, disomía uniparental e impronta genómica, que constituyen alrededor del 80% de los casos. Las mutaciones UBE3A que corresponden a un 11% de los pacientes requieren de estudio de DNA. El cariotograma de alta resolución permite diagnosticar reordenamientos cromosómicos (<1%) que pueden ser heredados o de novo, además de descartar otras causas genéticas de retraso del desarrollo.

El mecanismo de herencia es importante, ya que de esto dependerá la asesoría genética, puesto que en los casos de deleción y disomía uniparental paterna, el riesgo de recurrencia es muy bajo <1%, en cambio en los casos de impronta genómica y mutación UBE3A es alrededor de un 50%. Por ello, en caso de tener un test de metilación (+) debe hacerse igual un FISH para diferenciar si el mecanismo fue por deleción/disomía de impronta genómica.

## Conclusión

El diagnóstico oportuno de SA. se basa en la sospecha clínica en todo niño con retraso del desarrollo sicomotor, movimientos anormales y síndrome atáxico, ya que el estudio metabólico y de RM encefálica son normales o presentan alteraciones inespecíficas, incluso el cariotipo de alta resolución es generalmente normal. Se recomienda en caso de sospecha clínica iniciar el estudio solicitando el test de metilación, que como se dijo anteriormente pesquiza alrededor 80% casos (9).

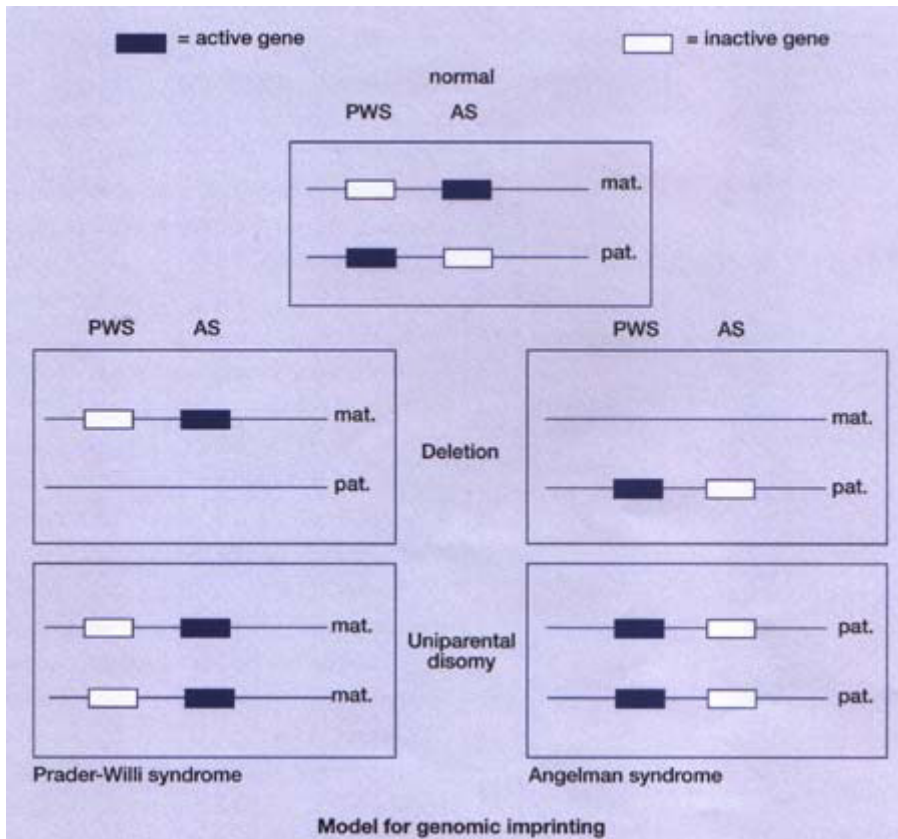


Tabla Nº1: Series clínicas con crioblación renal.



Paciente con Síndrome de Angelman.

## Bibliografía

1. Laan L, Haeringen A, Brouwer OF (1999) Angelman Syndrome: a review of clinical and genetic aspects. *Clinical Neurology and Neurosurgery* 101: 161-170.
2. Moreno Garcia M, Barreiro Miranda E (1998). Impronta Genómica. *An Esp Pediatr* 48: 567-574.
3. Angelman H. (1965) "Puppet children". A report of three cases. *Dev Med Child Neurol* 7: 681-8.

4. Clayton J- Laan L (2003) *Angelman syndrome: a review of the clinical and genetic aspects. J Med Genet 40: 8795.*
5. Williams C.A., Angelman H, Clayton-Smith J, Driscoll DJ, Hendrickson JE, Knoll JH, Magenis RE, Schinzel A, Wagstaff J, Whidden EM (1995). *Angelman syndrome: consensus for diagnostic criteria. Angelman Syndrome Foundation. Am J Med Genet 56: 237-86.*
6. Cersósimo R, Caraballo R, Espeche A, Cassar L, Torrado M.V., Chertkoff L, Baialardo E, Arroyo H, Fejerman N. (2003) *Síndrome de Angelman: características electroclínicas en 35 pacientes Rev. Neurol 37 (1): 14-18.*
7. Youlton R (2001) *Síndrome de Prader Willi. Aspectos endocrinológicos y tratamiento con hormona de crecimiento. Revista Médica Clínica Las Condes vol 12, N° 3.*
8. Williams CA, Lossie AM, Driscoll DJ ((2002) *Angelman Syndrome. Gene Reviews (internet).*
9. Jiang Y-H, Lev- Lehman E, Bressler J, Tasi T-F, Beaudet AL (1999) *Genetics of Angelman Syndrome. Am J Hum Genet 65: 1-6.*